Fb 3.6

R38626

Digitized by the Internet Archive
in 2015

https://archive.org/details/b2196029x

PETIT ATLAS

COMPLET

D'ANATOMIE DESCRIPTIVE

LIBRAIRIE F. SAVY

TRAITÉ
D'HISTOLOGIE ET D'HISTOCHIMIE
PAR
H. FREY
PROFESSEUR A L'UNIVERSITÉ DE ZURICH
TRADUIT DE L'ALLEMAND SUR LA TROISIÈME ÉDITION
PAR
LE Dr P. SPILLMANN
ANCIEN INTERNE DES HOPITAUX DE PARIS
AVEC DES NOTES ET UN APPENDICE SUR LA SPECTROSCOPIE DU SANG
PAR
LE Dr RANVIER
Préparateur du Cours de médecine expérimentale au Collége de France
Paris, 1871. 1 vol. grand in-8, avec 530 figures dans le texte
ET UNE PLANCHE CHROMOLITHOGRAPHIÉE
Prix : 16 francs

NOUVEAUX ÉLÉMENTS
DE
PHYSIOLOGIE HUMAINE
PAR
W. WUNDT
PROFESSEUR A L'UNIVERSITÉ D'HEIDELBERG
TRADUITS DE L'ALLEMAND ET AUGMENTÉS DE NOTES
PAR
LE Dr BOUCHARD
Professeur agrégé à la Faculté de médecine de Strasbourg
Paris, 1872. 1 vol. gr. in-8, avec 150 fig. dans le texte.
Prix : 14 francs

PARIS. — IMP. SIMON RAÇON ET COMP., RUE D'ERFURTH, 1.

PETIT ATLAS
COMPLET
D'ANATOMIE
DESCRIPTIVE
DU CORPS HUMAIN

PAR

LE Dr J.-N. MASSE

PROFESSEUR D'ANATOMIE

OUVRAGE ADOPTÉ PAR LE CONSEIL SUPÉRIEUR DE L'INSTRUCTION PUBLIQUE

NOUVELLE ÉDITION

PARIS

F. SAVY, LIBRAIRE-ÉDITEUR

24, RUE HAUTEFEUILLE, 24

1873

PRÉFACE

L'intérêt qui s'attache à toutes les branches de la connaissance de l'homme a multiplié les moyens de la répandre. L'art a fourni à la science anatomique en particulier les secours les plus précieux. Nos musées se parent à juste titre des préparations de nos laborieux chefs des travaux anatomiques, prosecteurs et aides d'anatomie. L'anatomie doit aussi beaucoup à la peinture, et nous nous empressons ici d'offrir le tribut d'un juste hommage et d'une sincère reconnaissance à M. Léveillé, artiste dont le pinceau habile, toujours guidé par l'intelligence du sujet, a rendu à notre science d'éminents services. Nous sommes heureux de pouvoir dire que la gravure a rendu fidèlement ses dessins et contribué puissamment à donner à notre œuvre le mérite de l'exécution.

Sans doute le cadavre est la véritable source où le médecin doit sans cesse puiser des leçons. C'est la nature elle-même qu'il faut observer et comprendre. Mais il faut savoir l'étudier et, en son absence, il est bon d'en conserver l'image. Les arts sont frères et doivent s'aider réciproquement pour satisfaire les besoins et les plaisirs de l'homme. Il faut profiter de tout pour apprendre, et rendre grâces au talent de toute espèce qui nous en fournit les moyens.

S'il est vrai que les manuels de dissection et les indications sur la manière de découvrir les organes, mises en tête des descriptions anatomiques, puissent être utiles, il est également vrai que les élèves ne les consultent presque jamais. Le dessin précis et fidèle d'un organe indiquera promptement et clairement les préparations. Sous ce rap-

port, nous pensons que cet atlas sera le complément nécessaire des ouvrages d'anatomie descriptive. Pour le médecin, l'anatomie n'est pas seulement une science, elle est aussi un art; et cet art, qui fit la gloire des Desault, des Boyer, des Dupuytren, a, comme tous les autres, besoin d'être appris. Or, en fait de dissection, le précepte est lent et fatigue; l'exemple, d'un seul trait, montre le but et le moyen. *Longum iter per præcepta, breve per exempla.*

On dit souvent qu'on retient d'autant mieux les objets qu'on a eu plus de peine à les découvrir. Il serait plus vrai de dire qu'on les retient d'autant mieux qu'on les a certainement mieux préparés et mieux vus. L'objet qu'on cherche ne frappe pas les yeux et ne laisse point de traces dans l'esprit. Ce n'est pas sans regret qu'on voit le plus grand nombre des élèves consumer chaque jour des heures précieuses à chercher des organes qu'ils ne découvrent jamais convenablement; en sorte qu'après beaucoup de fatigue ils ne peuvent que lire avec ennui la description d'un organe mal préparé, mal vu et par conséquent difficile ou impossible à retenir. Un atlas qu'ils pourront porter dans les laboratoires de dissection et tenir constamment à côté du cadavre, sera le seul moyen d'abréger et d'utiliser leurs travaux.

Lorsque le sujet n'est point *sous les yeux*, il est difficile de relire dans un ouvrage une description longue, compliquée et aride. L'étude sera facile en présence d'un dessin qu'on aura comparé à l'original et dont on aura constaté l'exactitude. Les élèves apprécieront cet avantage surtout dans les saisons où l'enseignement anatomique est terminé et à l'approche des examens. Quand vient cette époque qui inquiète les plus instruits, on a besoin de revoir en quelques jours, en quelques instants même, une infinité de choses. Alors on s'agite : on voudrait parcourir avec rapidité les ressorts et les rouages si multipliés et si divers de la machine humaine ; mais le scalpel est trop lent; il

arrête l'attention sur quelques objets et fait négliger les autres. On quitte le cadavre qui ne se laisse interroger qu'avec lenteur et patience, et l'on recherche les grands atlas; mais il est souvent difficile de se les procurer. Si l'on y parvient, on parcourt les dessins nombreux qui se partagent les différents éléments d'un même organe, et cette espèce de dissection est elle-même ordinairement très-longue, fatigante et peu profitable. C'est pourquoi il nous a paru qu'un atlas trop volumineux servait assez peu les besoins réels des élèves et bien moins encore ceux des praticiens. Pour qu'un atlas soit *vraiment pratique*, il faut qu'il ait de la précision. Le trop grand nombre de figures équivaut à de la prolixité.

Nous avons cherché à concilier l'exactitude avec la concision. Pour être au niveau de la science, nous avons dû consulter les différents atlas, et surtout recueillir minutieusement les découvertes de Scarpa, Arnold, Breschet, Cruveilhier, etc.; mais, tout en profitant de ces précieuses ressources, nous avons toujours fait faire nos dessins d'après nature. L'aponévrologie a été traitée avec soin et détail. La névrologie, cette autre partie si difficile et si importante, nous a coûté beaucoup de travaux, et nous osons nous flatter qu'ils ne seront pas sans utilité.

La méthode des ouvrages classiques est souvent opposée à celle qu'il faut suivre en disséquant ; en sorte qu'il peut être nécessaire de commencer une description par la fin, et de la terminer par le commencement. L'ordre que nous avons suivi est, en général, celui de la nature, de la dissection et de l'anatomie des rapports ; et comme nous avons dû quelquefois le sacrifier à l'arrangement des dessins, nous donnons à la fin de l'atlas une table qui rappelle chaque figure dans l'ordre de la préparation.

Nous avons eu grand soin de présenter les organes dans leur ensemble. Pour montrer le nerf facial, par

exemple, il ne faut point faire un dessin spécial pour la portion superficielle, puis accoler accessoirement ses portions profondes à cinq ou six dessins différents. La mémoire a besoin d'ensemble et de système. L'esprit distrait parmi des objets sans ordre, et fatigué de la difficulté des recherches, ne saisit et ne retient que des notions incomplètes et confuses.

On se tromperait étrangement si l'on supposait que nous avons songé à éloigner un seul instant l'élève de l'étude de la nature même. Notre unique but a été de la rendre plus prompte, plus profitable, et de rappeler plus facilement les souvenirs lorsque tant d'objets importants et divers ne sont plus sous les yeux.

Cet Atlas est bien complet et il ne laisse rien à désirer pour l'exactitude des recherches. Il contient 113 planches, qui comprennent de 5 à 600 figures; et non-seulement tous les organes y ont leur représentation fidèle, mais plusieurs planches sont consacrées à des coupes d'anatomie chirurgicale. Un sommaire précis, mais exact, accompagne chaque planche; et, grâce au caractère compact que nous avons choisi, toute planche à son explication complète en regard, sans jamais obliger à tourner la page.

Ces avantages purement matériels n'ont de prix qu'à la condition de venir en aide à d'autres éléments bien supérieurs, la vérité dans les objets et la netteté dans les dessins. Pour obtenir l'une et l'autre, on n'a reculé devant aucun sacrifice, et il n'est pas une seule de nos planches qui n'ait été faite d'après nature. Avec les réductions qui devenaient indispensables, la lithographie n'aurait pu donner une assez juste idée des objets. Nous avons donc employé la gravure, devant laquelle les plus grandes iconographies ont reculé.

TABLE

INDIQUANT

L'ORDRE DANS LEQUEL LES DESSINS DOIVENT ÊTRE CONSULTÉS ET LES ORGANES DISSÉQUÉS.

Pl. 1. — Fig. 1, 2, 3, 4.
Pl. 2. — Fig. 1.
Pl. 3. — Fig. 1, 2, 5, 6, 3, 4.
Pl. 2. — Fig. 2, 3, 8, 7, 4, 5, 6.
Pl. 4. — Fig. 1, 2, 3.
Pl. 6. — Fig. 1, 2, 3, 4, 5, 6, 7, 8, 9, 10, 11.
Pl. 5. — Fig. 1, 2, 3, 4, 8, 7, 5, 6.
Pl. 6. — Fig. 12.
Pl. 7. — Fig. 5, 1, 2, 3, 4, 6, 7, 8.
Pl. 8. — Fig. 1, 5, 3, 4, 6, 2, 7.
Pl. 9. — Fig. 1, 2, 3, 4, 5, 6.
Pl. 10. — Fig. 1, 2, 3, 4, 5, 6, 7, 8, 9, 10, 11, 12, 13, 14.
Pl. 11. — Fig. 1, 2, 3, 6, 7, 8, 9, 4, 5, 10, 11.
Pl. 12. — Fig. 1, 2, 3, 4, 8, 6, 7, 5, 9, 10.
Pl. 13. — Fig. 1, 2, 3.
Pl. 14. — Fig. 2, 3, 4, 6, 5.
Pl. 13. — Fig. 4, 5.
Pl. 14. — Fig. 1.
Pl. 13. — Fig. 6.
Pl. 15. — Fig. 1, 2, 3, 4, 5.

Pl. 78. — Fig. 1, 2, 3, 4.
Pl. 79. — Fig. 1, 2.
Pl. 80. — Fig. 1, 2
Pl. 81.
Pl. 82.
Pl. 83.
Pl. 84. — Fig. 1, 2.
Pl. 85.
Pl. 86. — Fig. 1, 2.
Pl. 87. — Fig. 1.
Pl. 88. — Fig. 1, 2
Pl. 89. — Fig. 1.
Pl. 90. — Fig. 1, 2, 3, 4
Pl. 91. — Fig. 1, 6 2, 3.
Pl. 87. — Fig. 2.
Pl. 91. — Fig. 4, 5.
Pl. 92. — Fig. 1, 2, 3.
Pl. 93. — Fig. 1, 2.
Pl. 94. — Fig. 1.
Pl. 90. — Fig. 5, 6.
Pl. 89. — Fig. 2.
Pl. 93. — Fig. 3, 4.
Pl. 94. — Fig. 2, 3, 4.
Pl. 95. — Fig. 1, 2, 3, 4, 5 6, 7, 8, 9, 10, 1
Pl. 96.
Pl. 97.
Pl. 106. — Fig. 1, 2.
Pl. 98. — Fig. 1, 2.
Pl. 99. — Fig. 1, 2.
Pl. 106. — Fig. 3, 4, 5.
Pl. 101.
Pl. 103. — Fig. 1, 2.
Pl. 105. — Fig. 1.
Pl. 104. — Fig. 1.
Pl. 105. — Fig. 2.

TABLE.

Pl. 104. — Fig. 2.
Pl. 105. — Fig. 3.
Pl. 104. — Fig. 3.
Pl. 102.
Pl. 108. — Fig. 1.
Pl. 107. — Fig. 1.
Pl. 108. — Fig. 2, 3.
Pl. 100. — Fig. 1.
Pl. 107. — Fig. 2, 3.
Pl. 109. — Fig. 2, 3, 1.
Pl. 100. — Fig. 2, 3
Pl. 110.
Pl. 111.
Pl. 112.

Pl. I.

Fig. 1

Fig. 2.

Fig. 3.

Fig. 4

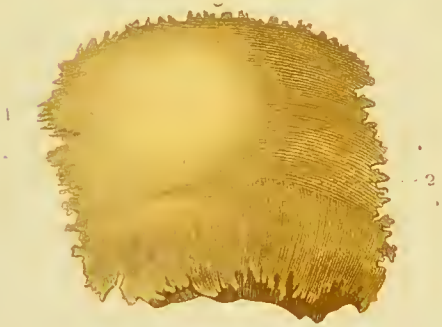

OSTÉOLOGIE PL. 1.

Fig. 1. Os FRONTAL (*face antérieure*).

1. Ligne médiano sur laquello on voit la trace de la division primitive de l'os. — 2. Bosse frontale. — 3. Arcade sourcilière. — 4. Portion de la ligne courbe et do la fosse temporale. — 5. Échancrure et épine nasales. — 6. Arcade orbitaire qui offre à son tiers interne l'échancrure susorbitaire, et, à ses extrémités, les apophyses orbitaires interne et externe.

Fig. 2. Os FRONTAL (*face postérieure*).

1. Portion de la gouttière sagittale terminée par la crête frontale. — 2. Fosse frontale. — 3. Bosse orbitaire.

Fig. 3. Os FRONTAL (*face inférieure*).

1. Échancrure ethmoïdale offrant en avant, l'épine nasale et l'ouverture des sinus frontaux ; sur les côtés, des portions de cellules parmi lesquelles on distingue de petites gouttières 4 et 5 qui concourent à former les trous orbitaires internes. — 2. Voûte orbitaire. — 3. Fossette lacrymale. — 4. Dépression pour la poulie du grand oblique. — 5. Surfaces articulées avec le sphénoïde.

Fig. 4. Os PARIÉTAL DROIT (*face externe*).

1. Bosse pariétale. — 2. Ligne courbe temporale.

OSTÉOLOGIE PL. 2.

Fig. 1. Pariétal droit (*face interne*).

1. Sillon qui loge l'artère méningée moyenne et ses divisions. — 2. Portion de gouttière qui concourt à loger les sinus latéraux.

Fig. 2. Ethmoïde (*face supérieure*).

1. Apophyse *crista galli*. — 2. Lame criblée de l'ethmoïde disposée en gouttière pour loger le nerf olfactif, criblée de trous qui donnent passage aux divisions de ce nerf. — 3. Petite gouttière qui, unie avec le coronal, concourt à former un des trous orbitaires internes.

Fig. 3. Ethmoïde (*face inférieure*).

1. Lame perpendiculaire de l'ethmoïde. — 2. Cornet moyen.

Fig. 4. Ethmoïde vu en arrière.

On voit : 1. L'apophyse *crista galli*, 2. la lame perpendiculaire, et 3. la lame criblée disposées en croix. — 4. Cellules ethmoïdales postérieures.

Fig. 5. Ethmoïde vu en avant.

1. Apophyse *crista galli*. — 2. Lame perpendiculaire. — 3. Cellules ethmoïdales antérieures.

Fig. 6. Ethmoïde (*face externe*).

1. Os planum, ou lame papyracée formant en grande partie la paroi interne de l'orbite.

Fig. 7. Ethmoïde (*face interne*).

1. Cornet supérieur. — 2. Méat supérieur. — 3. Cornet moyen.

Fig. 8. Elle offre : 1. l'apophyse *crista galli*; — 2. la lame perpendiculaire, — et 3. la lame criblée, dont on voit les trous, coupée verticalement.

Pl. 2.

Fig. 1.

Fig. 2.

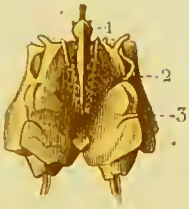

Fig. 3

Fig. 4.

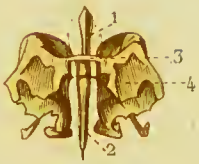

Fig. 5.

Fig 6.

Fig. 7.

Fig. 8.

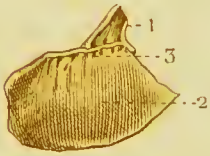

Corbie del. et sc

Pl. 3.

Fig. 1

Fig. 2

Fig. 3

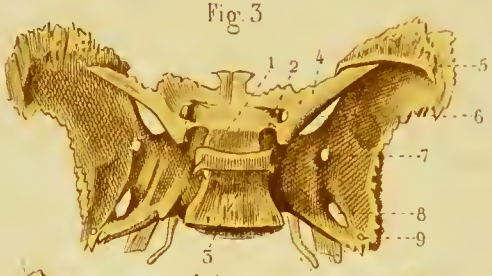

Fig. 4

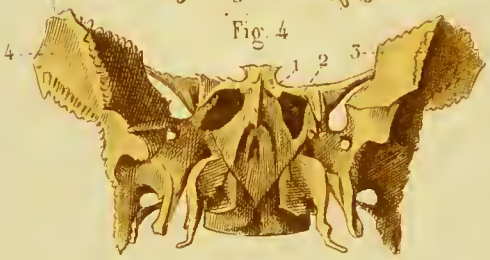

Fig. 5.

Fig. 6.

Corbié del et sc

OSTÉOLOGIE PL. 3.

Fig. 1. Occipital (*face externe*).

On voit, sur la ligne médiane : 1. la protubérance occipitale externe ; — 2. la crête occipitale externe ; — 3. le trou occipital ; — 4. la face inférieure de l'apophyse basilaire ; — de chaque côté, 5. la ligne courbe supérieure; — 6. la ligne courbe inférieure; — 7. le condyle au-devant et en arrière duquel se trouvent les fosses condyliennes.

Fig. 2. Occipital (*face interne*).

1. Portion de la gouttière sagittale qui se continue avec 2. les gouttières latérales. — 3. Crête occipitale interne. — 4. Fosse occipitale supérieure. — 5. Fosse occipitale inférieure.

Fig. 3. Sphénoide (*face supérieure*)

3. Lame quadrilatère qui borne la selle turcique. — 4. Petite aile du sphénoïde, ou apophyse d'Ingrassias, à la base de laquelle se trouvent le trou optique et l'apophyse clinoïde antérieure.—5. Grande aile du sphénoïde. — 6. Fente sphénoïdale. — 7. Trou grand rond ou maxillaire supérieur. — 8. Trou ovale ou maxillaire inférieur. — 9. Trou petit rond ou sphéno-épineux.

Fig. 4. Sphénoide vu en avant.

1. Bec ou rostrum du sphénoïde. — 2. Ouverture des sinus sphénoïdaux. — 3. Portion des grandes ailes qui concourt à former la face externe de l'orbite. — 4. Portion des grandes ailes qui concourt à former la fosse temporale.

Fig. 5. Temporal (*face externe*).

1. Portion de la fosse temporale. — 2. Apophyse zygomatique. — 3. Portion de la ligne courbe temporale. — 4. Cavité glénoïde. —5. Conduit auditif externe.— 6. Apophyse mastoïde ;—et 7. trou mastoïdien.

Fig. 6. Temporal (*face interne*).

1. Rocher. — 2. Conduit auditif interne. — 3. Apophyse styloïde. — 4. Portion de la gouttière latérale.

OSTÉOLOGIE PL. 4.

Fig. 1. Tête vue du coté gauche et en avant.

1. Fosse temporale — 2. Suture temporo-pariétale. — 3. Suture sphénoïdo-pariétale. — 4. Suture pariéto-frontale. — 5. Suture sphénoïdo-temporale. — 6. Fosse zygomatique.

Fig. 2. Tête vue en dessous.

1. Voûte palatine et point d'union de quatre sutures où la pointe d'un scalpel peut toucher cinq os : les deux maxillaires supérieurs, les deux palatins et le vomer. — 2. Une des ouvertures postérioures des fosses nasales séparée de l'ouverture opposée par le vomer. — 3. Fosse ptérygoïde. — 4. Fente ptérygo-maxillaire. — 5. Fosse zygomatique bornée par l'arcade du même nom. — 6. Trou maxillaire supérieur ou ovale. — 7. Suture du rocher avec le sphénoïde. — 8. Trou déchiré antérieur. — 9. Ouverture extérieure du conduit carotidien. — 10 Dépression du rocher qui concourt à former le trou déchiré postérieur. — 11. Suture du rocher avec l'occipital. — 12. Un des condyles de l'occipital. — 13. Trou occipital.

Fig. 3. Base du crane vue en dedans.

1. Apophyse *crista galli* : on voit, en avant, le trou borgne; sur les côtés, les gouttières ethmoïdales. — 2. Suture du frontal et des petites ailes du sphénoïde. — 3. Petite aile du sphénoïde, à l'extrémité interne de laquelle on voit le trou optique, et sous laquelle se trouve cachée la fente sphénoïdale. — 4. Selle turcique ou fosse sphénoïdale, limitée par les quatre apophyses clinoïdes et par les gouttières caverneuses. — 5. Trou grand rond ou maxillaire supérieur. — 6. Trou ovale ou maxillaire inférieur. — 7. Trou petit rond ou sphéno-épineux. — 8. Trou déchiré antérieur. — 9. Gouttière basilaire. — 10. Trou auditif interne. — 11. Trou déchiré postérieur. — 12. Trou condylien antérieur. — 13 Gouttière latérale.

Pl. 4

Fig 2

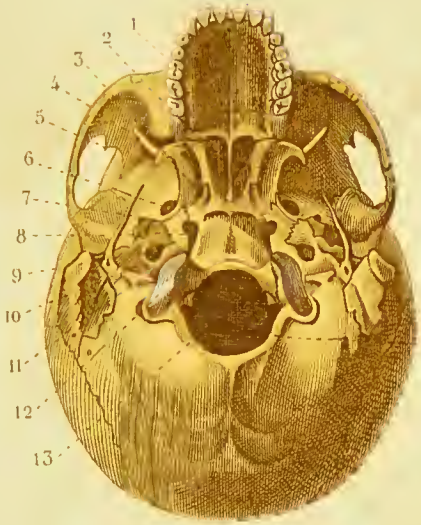

Fig 1.

Fig 3

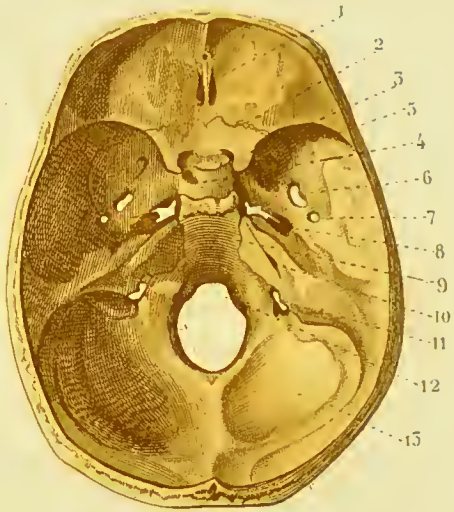

Corbie del et sc

Pl. 5

Fig. 1

Fig. 2.

Fig. 3.

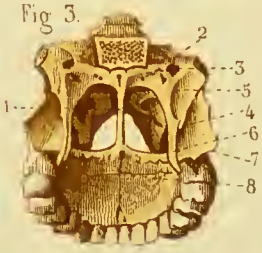

Fig. 4

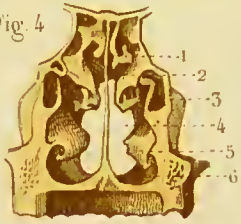

Fig. 6.

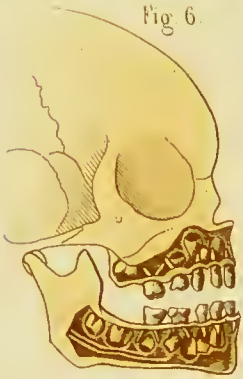

Fig. 5.

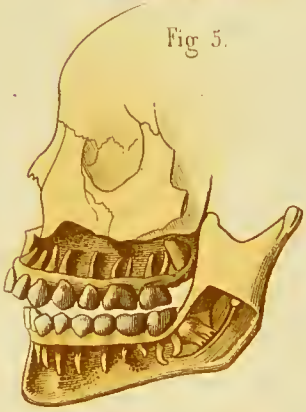

Fig. 8

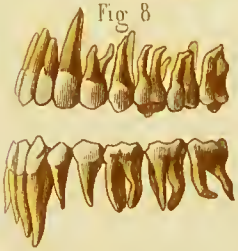

Fig. 7.

Corbie del. et sc.

OSTÉOLOGIE PL. 5

Fig. 1. Coupe verticale de la tête destinée a montrer la portion osseuse de la cloison des fosses nasales.

1. Lame perpendiculaire de l'ethmoïde. — 2. Vomer. — 3. Sinus sphénoïdal.

Fig. 2. Coupe verticale de la tête destinée a montrer la paroi externe des fosses nasales.

1. Cornet supérieur, au-dessous duquel se voit le méat supérieur; et derrière ce méat, — 2. le sinus sphénoïdal. — 3. Cornet moyen, au-dessous duquel se voit le méat moyen. — 4. Cornet inférieur, au-dessous duquel se voit le méat inférieur. — 5. Sinus frontal.

Fig. 3. Ouverture postérieure des fosses nasales et voute palatine.

1. Bord postérieur du vomer, qui sépare les fosses nasales. — 2. Trou ptérygo-palatin. — 3. Trou vidien ou ptérygoïdien. — 4. Fosse ptérygoïdienne. — 5. Fossette scaphoïde. — 6. Aile interne de l'apophyse ptérygoïde. — 7. Aile externe. — 8. Suture à quatre branches de la voûte palatine et lieu où la pointe d'un scalpel peut toucher cinq os : les deux palatins, les deux maxillaires supérieurs et le vomer.

Fig. 4. Coupe verticale transverse des fosses nasales.

Elle offre : 1. le cornet supérieur ; — 2. le méat supérieur ; — 3. le cornet moyen, et — 4. le méat moyen, qui communique avec le sinus maxillaire ; — 5. le cornet inférieur, et 6. le méat inférieur.

Fig. 5. — On a enlevé la table externe des deux mâchoires pour montrer les dents dans leurs alvéoles.

Fig. 6. — On a enlevé la table externe des deux mâchoires pou montrer les dents de la première et do la seconde dentition.

Fig. 7. — Les dents des deux mâchoires sont vues en avant, et l'on distingue surtout les quatre incisives et les deux canines de chacune.

Fig. 8. — On voit les dents gauches de chaque mâchoire, et surtout les canines, les petites et les grosses molaires.

OSTÉOLOGIE PL. 6.

Fig. 1. Os maxillaire supérieur gauche (*face externe*).

1. Apophyse montante. — 2. Échancrure nasale. — 3. Paroi inférieure de l'orbite. — 4 et 5. Gouttière et trou sous-orbitaires. — 6. Fosse canine. — 7. Tubérosité malaire.

Fig. 2. Os palatin (*face externe*).

1. Gouttière qui concourt à former le canal palatin postérieur. — 2. Apophyse orbitaire. — 3. Apophyse sphénoïdale. — 4. Échancrure qui concourt à former le trou sphéno-palatin.

Cette face s'articule avec l'os maxillaire supérieur.

Fig. 3. Os palatin (*face interne*).

1 et 2. Portion des méats inférieur et moyen. — 3. Apophyse orbitaire. — 4. Apophyse sphénoïdale. — 5. Portion du trou sphéno-palatin. — 6. Tubérosité palatine.

Cette face concourt à former les fosses nasales.

Fig. 4. Os palatin vu en arrière.

1. Bord postérieur. — 2. Apophyse orbitaire. — 3. Tubérosité palatine. — 4. Apophyse palatine.

Fig. 5. Os propre du nez vu par sa face externe.

Fig. 6. Os unguis vu par sa face externe.

Fig. 7. Os malaire droit (*face externe*).

1. Trou malaire. — 2. Portion de l'orbite.

Fig. 8. Vomer. — 1. Bord supérieur.

Fig. 9. Cornet inférieur.

Fig. 10. Machoire inférieure (*face externe*).

1. Ligne oblique externe. — 2. Orifice inférieur du conduit dentaire. — 3. Condyle. — 4. Apophyse coronoïde. — 5. Échancrure sygmoïde.

Fig. 11. Moitié droite de la machoire inférieure (*face interne*).

1. Ligne oblique interne. — 2. Orifice supérieur du conduit dentaire.

Fig. 12. Os hyoide (*face antérieure*).

1. Corps. — 2. Grande corne. — 3. Petite corne.

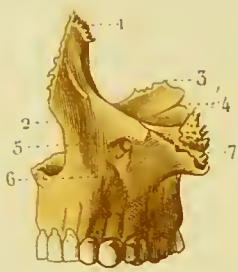



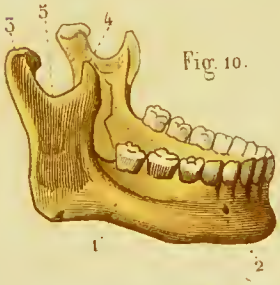

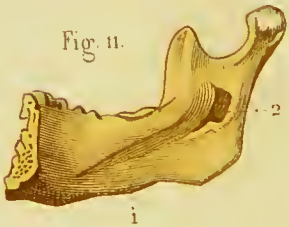

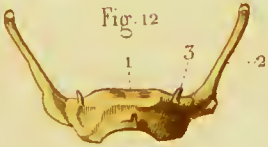

Corbie del et sc

Pl. 7.

Fig. 2.

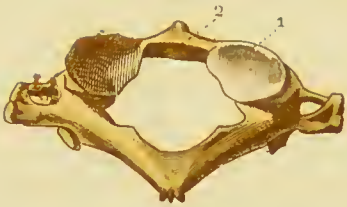

Fig. 1.

Fig. 4

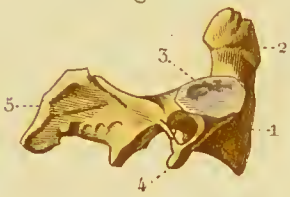

Fig. 3.

Fig. 5

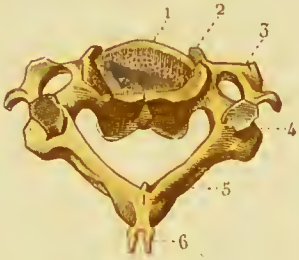

Fig. 6.

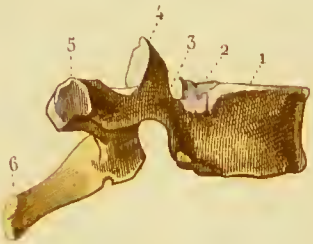

Fig. 7.

Fig. 8.

Corbie del et sc.

OSTÉOLOGIE PL. 7

Fig. 1. ATLAS (*face supérieure*).

1. Facette articulaire. — 2. Arc antérieur. — 3. Arc postérieur — 4. Apephyse transverse et trou de cette apophyse. — 5. Trou de la vertèbre.

Fig. 2. ATLAS (*face inférieure*).

1. Facette articulaire. — 2. Petite facette articulée avec l'apophyse odontoïde de l'axis.

Fig. 3. AXIS (*face antérieure*).

1. Corps. — 2. Apophyse odontoïde. — 3. Facette articulaire. — 4. Apophyse transverse.

Fig. 4. AXIS VUE PAR LE COTÉ DROIT.

1. Corps. — 2. Apophyse odontoïde. — 3. Facette articulaire. — 4. Apophyse transverse. — 5. Apophyse épineuse.

Fig. 5. VERTÈBRE CERVICALE (*face supérieure*)

1 et 2. Corps et crochets terminaux. — 3. Apophyse transverse, bituberculeuse, percée d'un trou. — 4. Apophyses articulaires. — 5. Lame vertébrale. — 6. Apophyse épineuse, bituberculeuse.

Fig. 6. VERTÈBRE DORSALE VUE PAR LE COTÉ DROIT.

1 et 2. Corps et demi-facette articulaire. — 3. Pédicule vertébral. — 4. Apophyse articulaire supérieure. — 5. Apophyse transverse avec sa facette articulaire. — 6. Apophyse épineuse.

Fig. 7. VERTÈBRE LOMBAIRE (*face supérieure*).

1. Apophyse transverse. — 2 Apophyse articulaire supérieure et tubercule transversaire. — 3. Apophyse épineuse.

Fig. 8. VERTÈBRE LOMBAIRE VUE PAR LE COTÉ DROIT.

1. Apophyse articulaire inférieure.

OSTÉOLOGIE PL. 8.

Fig. 1. Colonne vertébrale en général vue du coté gauche.

1 et 2. Deux demi-facettes articulées avec la tête d'une côte. — 3 et 4. Deux trous de conjugaison résultant chacun de l'union de deux vertèbres. — 5. Région et courbure cervicales. — 6. Région et courbure dorsales. — 7. Région et courbure lombaires. — 8. Sacrum.

Fig. 2. Sternum.

1. Partie moyenne du sternum et trace d'union de deux pièces primitives. — 2. Extrémité supérieure ou poignée du sternum. — 3. Fourchette du sternum. — 4. Surface articulée avec une clavicule. — 5. Appendice xyphoïde.

Fig. 3. Première cote (*face supérieure*).

1 et 2. Tubercules d'insertion des muscles scalènes. — 3. Gouttière de l'artère sous-clavière. — 4. Tête de la côte. — 5. Tubérosité et angle confondus.

Fig. 4. Seconde cote (*face supérieure*).

Fig. 5. Cote moyenne.

1. Tête de la côte. — 2. Col. — 3. Tubérosité. — 4. Angle costal.

Fig. 6. Dernière cote sans angle et sans tubérosité.

Fig. 7. Poitrine en général

Ses parties constituantes sont : en arrière, 1. la région dorsale de la colonne vertébrale ; — en avant, 2 et 3. le sternum et la série des cartilages costaux ; — 4 et 5 de chaque côté, les douze côtes. — 6. Ligne d'union d'une côte avec un des cartilages costaux.

Fig. 8. Clavicule gauche vue en dessous.

Fig. 9. Clavicule gauche vue en dessus.

Pl. 8.

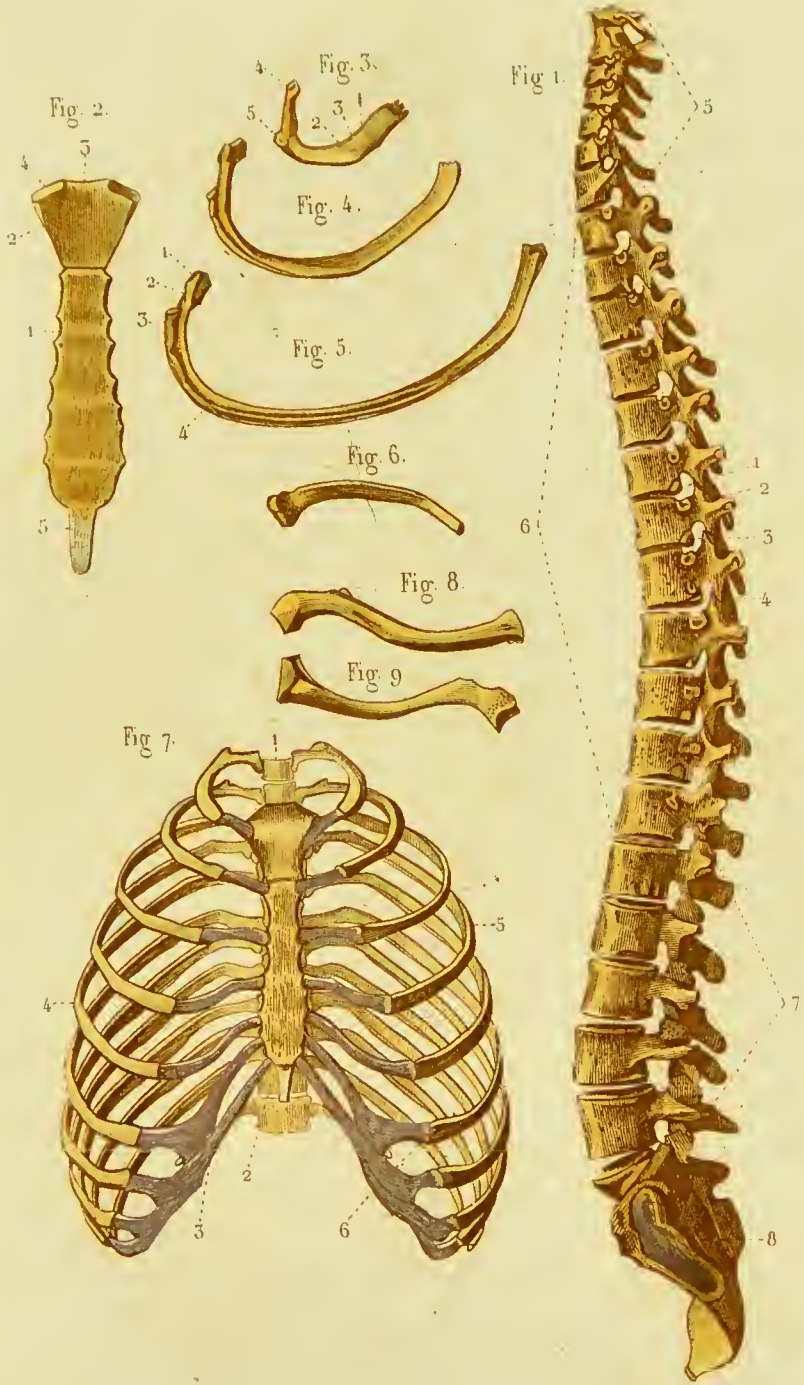

Corbie del et sc

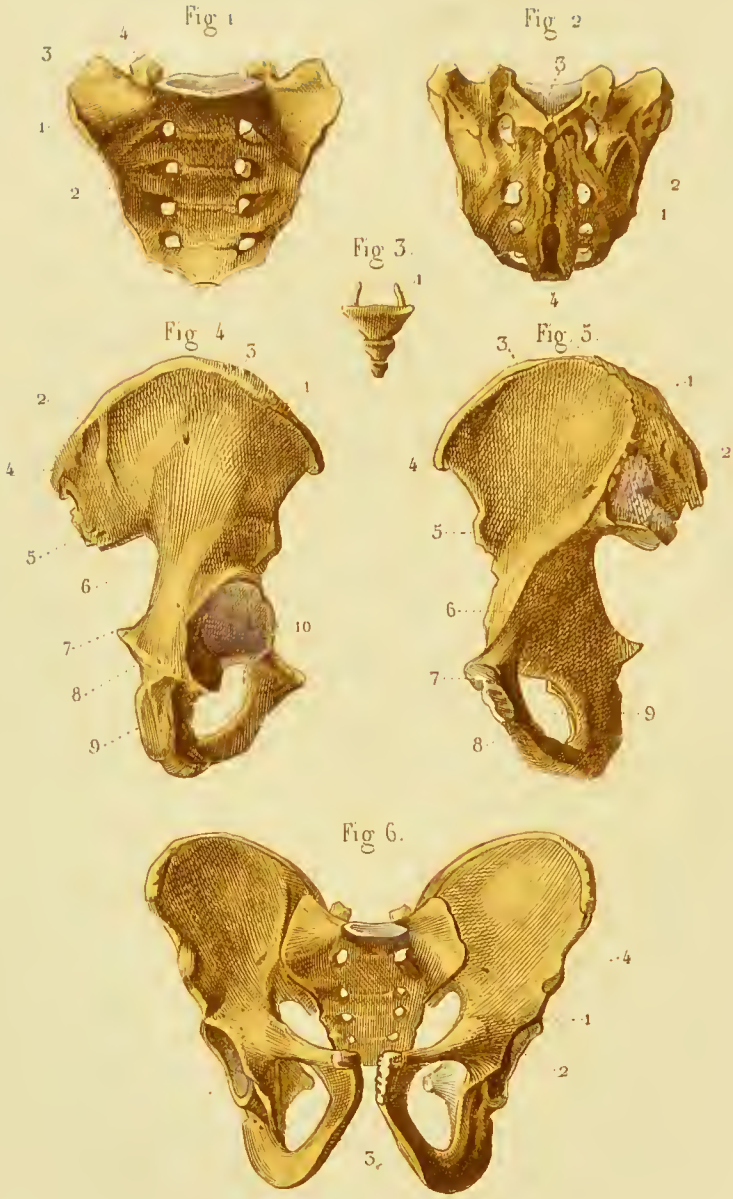

Corbié del et sc

OSTÉOLOGIE PL. 9.

Fig. 1. Sacrum (*face antérieure*).

1. Une des crêtes qui unissent deux pièces primitives du sacrum. — 2. Un des trous sacrés antérieurs. — 3. Ailes du sacrum. — 4. Apophyse articulaire ou corne du sacrum.

Fig. 2. Sacrum (*face postérieure*).

1. Crête sacrée. — 2. Un des trous sacrés postérieurs. — 3. Ouverture supérieure du canal sacré. — 4. Ouverture inférieure.

Fig. 3. Coccyx (*face antérieure*). — 1. Corne du coccyx.

Fig. 4. Os iliaque (*face externe*).

1. Fosse iliaque externe. — 2. Ligne courbe supérieure. — 3. Ligne courbe inférieure. — 4. Épine iliaque postérieure et supérieure terminant en arrière la crête iliaque. — 5. Épine iliaque postérieure et inférieure.. — 6. Grande échancrure ischiatique. — 7. Épine ischiatique. — 8. Petite échancrure ischiatique. — 9. Tubérosité ischiatique. — 10. Cavité cotyloïde.

Fig. 5. Os iliaque (*face interne*).

1. Fosse iliaque interne. — 2. Portion articulaire formée d'une surface cartilagineuse et d'une tubérosité à insertion ligamenteuse. — 3. Crête iliaque. — 4. Épine iliaque antérieure et supérieure. — 5. Épine iliaque antérieure et inférieure. — 6. Éminence ilio-pectinée et surface pectinée. — 7. Corps du pubis et surface articulaire concourant à former la symphyse pubienne. — 8. Lieu d'union des branches descendante du pubis et ascendante de l'ischion. — 9. Trou sous-pubien.

Fig. 6. Bassin en général.

Il est formé, en arrière, par le sacrum et le coccyx; sur les côtés et en avant, par les os iliaques.

1. Éminence ilio-pectinée. — 2. Branche horizontale du pubis. — 3. Arcade du pubis. — 4. Détroit supérieur du bassin.

OSTEOLOGIE PL. 10.

Fig. 1. Omoplate (*face postérieure*).

1. Fosse sus-épineuse. — 2 et 3. Épine de l'omoplate et apophyse acromion. — 4. Fosse sous-épineuse. — 5. Apophyse coracoïde. — 6. Échancrure coracoïdienne.

Fig. 2. Omoplate (*face antérieure*).

1. Fosse sous-scapulaire. — 2. Épine de l'omoplate, terminée par l'acromion. — 3. Apophyse coracoïde.

Fig. 3. Omoplate vue par le bord externe ou axillaire.

1. Bord axillaire. — 2. Cavité glénoïde surmontée par l'apophyse coracoïde.

Fig. 4. Humérus vu en avant.

1. Tête et col de l'humérus. — 2. Petite tubérosité. — 3. Grosse tubérosité. — 4. Coulisse bicipitale. — 5 Bord antérieur de l'humérus. — 6. Cavité coronoïdienne. — 7. Épitrochlée. — 8. Trochlée humérale. — 9. Petite tête ou condyle de l'humérus. — 10. Épicondyle.

Fig. 5. Humérus (*face postérieure*).

1. Col anatomique. — 2. Col chirurgical. — 3. Face postérieure. — 4. Cavité olécranienne.

Fig. 6. Extrémité ou épiphyse supérieure de l'humérus, comprenant la tête et les deux tubérosités.

Fig. 7. Extrémité ou épiphyse inférieure de l'humérus, comprenant la trochlée et l'épitrochlée, le condyle et l'épicondyle.

Fig. 8. Cubitus et radius mis en rapport l'un avec l'autre, et vus en arrière.

1. Cubitus. — 2. Radius.

Fig. 9. Extrémité supérieure du cubitus en avant.

1. Grande cavité sigmoïde. — 2. Petite cavité sigmoïde.

Fig. 10. Extrémité supérieure du cubitus vue en dehors.

1. Apophyse olécrane. — 2. Apophyse coronoïde. — 3. Petite cavité sigmoïde.

Fig. 11. Extrémité supérieure du cubitus vue en dedans.

Fig. 12. Extrémité supérieure du radius.

1. Tête du radius. — 2. Col. — 3. Tubérosité bicipitale.

Fig. 13. Extrémité inférieure du radius vue en dessous.

Fig. 14. Extrémité inférieure des deux os de l'avant-bras.

1. Petite tête du cubitus. — 2. Apophyse styloïde du cubitus. — 3. Apophyse styloïde du radius.

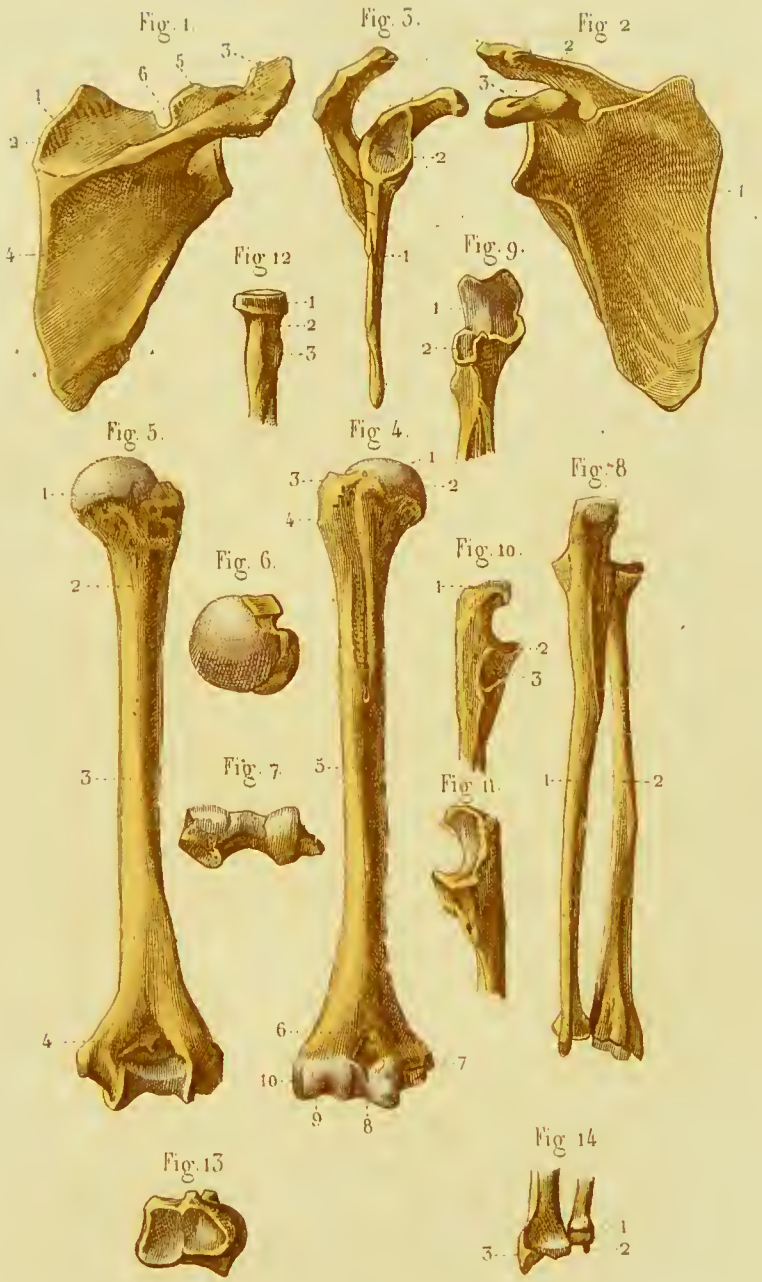

Corbie del et se

OSTÉOLOGIE PL. 12.

Fig 1. Extrémité supérieure du tibia vue en dessous.

1. Épine du tibia. — 2. Facette articulaire interne. — 3. Facette articulaire externe.

Fig. 2. Extrémité inférieure du tibia vue en dessous.

On voit une facette articulaire à deux portions : horizontale et verticale.

Fig. 3. Les deux os de la jambe vus en avant dans leurs rapports naturels.

Ils offrent, en bas, la mortaise dans laquelle s'engage l'astragale. Cette mortaise est formée, à ses deux côtés, par les deux malléoles.

Fig. 4. Os de la jambe gauche vus en dehors.

Fig. 5. Os du tarse vus en dessus.

Ces os forment deux rangées. Dans la première on voit : 1. l'astragale, — 2. le calcanéum. — Dans la seconde on voit : 3. le scaphoïde, — 4. le premier cunéiforme, — 5. le second, — 6. le troisième, — 7. le cuboïde.

Fig. 6. Tarse droit vu en dehors et en dessus.

1. Grosse apophyse du calcanéum. — 2. Creux calcanéo-astragalien.

Fig. 7. Tarse droit vu dedans.

1. Petite apophyse du calcanéum. — 2. Tête de l'astragale.

Fig. 8. Calcanéum (*face supérieure*).

Fig. 9. Os du pied droit vus en dessus.

Cette figure offre successivement : 1. les os du tarse, — 2. les cinq os du métatarse, — 3. les cinq premières phalanges, — 4. les secondes phalanges des quatre derniers orteils, — 5. les cinq dernières phalanges. — Le gros orteil n'a pas de phalange moyenne.

Fig. 10. Os du pied droit vus en dessous.

1. Tubérosité interne du calcanéum. — 2. Tubérosité externe.



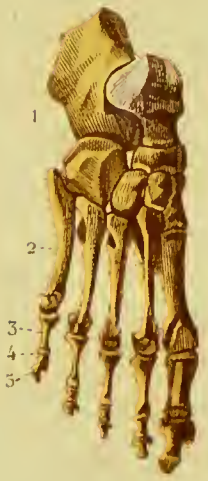

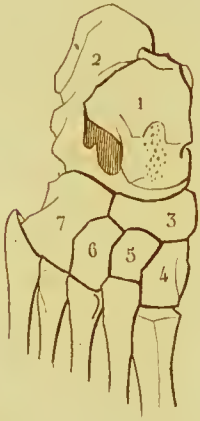

Corbié del. et sc.

Fig 1.

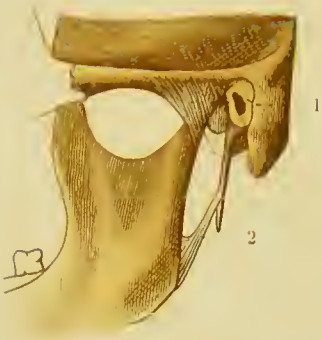

Fig 2

Fig. 3.

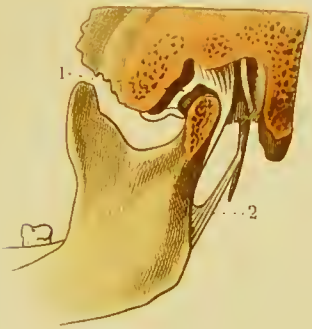

Fig. 4.

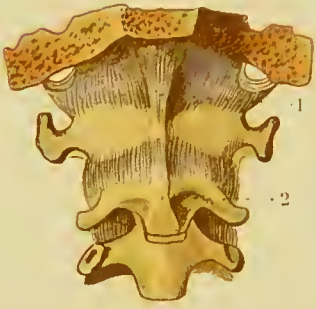

Fig. 6.

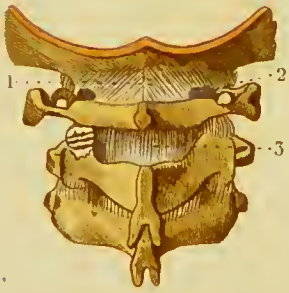

Fig. 5.

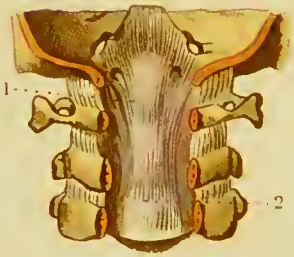

Corbie del. et sc.

SYNDESMOLOGIE PL 1

Fig. 1, 2 et 3. — Ces trois figures représentent l'articulation temporo-maxillaire.

Fig. 1. — 1. Ligament latéral externe. — 2. Ligament stylo-maxillaire.

Fig. 2. — 1. Ligament latéral interne. — 2. Ligament stylo-maxillaire.

Fig. 3. — L'articulation est vue en dehors et ouverte. On voit : — 1. le fibro-cartilage inter-articulaire. — 2. le ligament stylo-maxillaire.

Fig. 4. — 1. Ligament occipito-atloïdien antérieur, composé d'un faisceau médian fort et étroit, et d'un faisceau postérieur plus mince et plus large. — 2. Commencement du ligament vertébral commun antérieur.

Fig. 5. — 1. Ligament occipito-axoïdien. — 2. Commencement du ligament vertébral commun postérieur.

Fig. 6. — Elle offre la moitié postérieure du trou occipital et une portion du canal vertébral séparés de la moitié antérieure.

1. Ligament occipito-altoïdien postérieur. — 2. Un de ses bords concourant à former un trou pour le passage de l'artère vertébrale. — 3. Membrane qui unit les lames des deux premières vertèbres remplaçant le premier des ligaments jaunes.

SYNDESMOLOGIE PL. 2.

Fig. 1. — 1. Faisceau profond du ligament occipito-axoïdien. — 2. Un des ligaments odontoïdiens. — 3. Ligament transverse composé de deux faisceaux. — 4. Commencement du ligament vertébral commun postérieur.

Fig. 2. — Articulation du corps des vertèbres.

1. Portion moyenne du ligament vertébral commun antérieur. — 2 et 3. Portions latérales de ce ligament. — 4. Un des ligaments rayonnés des articulations costo-vertébrales.

Fig. 3. — Le canal vertébral est ouvert pour faire voir : 1. le ligament vertébral commun postérieur.

Fig. 4. Une vertèbre vue par sa face supérieure.

1. Fibres d'un ligament ou disque inter-vertébral. — 2. Substance gélatineuse de ce disque.

Fig. 5. — Le canal vertébral est ouvert pour faire voir plusieurs ligaments jaunes attachés aux lames des vertèbres.

1. Un des ligaments jaunes.

Fig. 6 — Une portion du ligament sus-épineux commun. — 2. Un des ligaments inter-épineux.

Pl. 14.

Fig. 1.

Fig. 2.

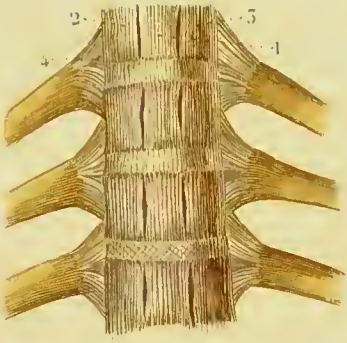

Fig. 3.

Fig. 4

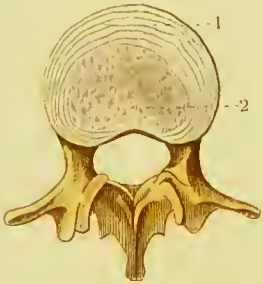

Fig. 5.

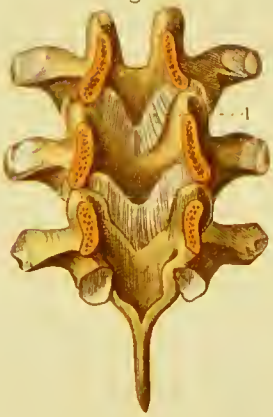

Fig. 6.

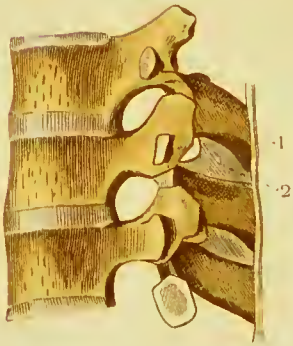

Lu bic. ec. et sc.

Pl. 15.

Fig. 1.

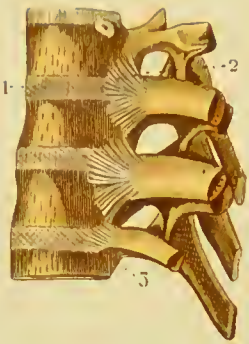

Fig. 2

Fig. 4.

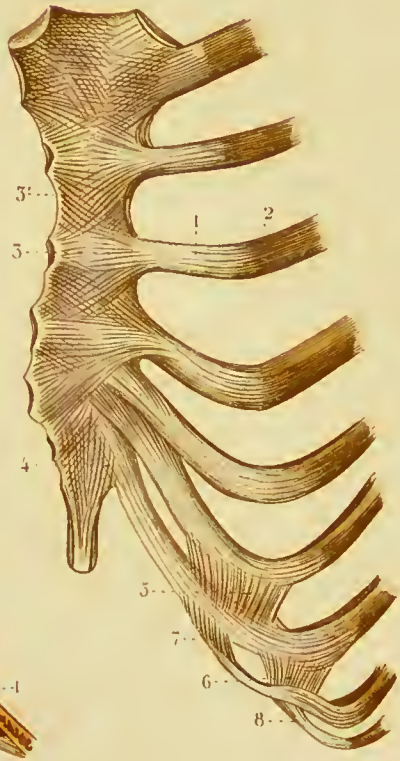

Fig. 5.

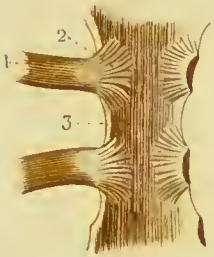

Fig. 3.

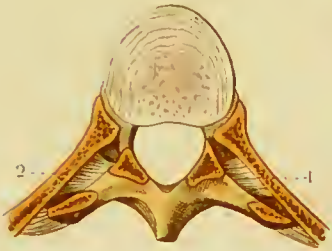

Corsé del. e. sc.

SYNDESMOLOGIE PL. 3.

Fig. 1. ARTICULATIONS COSTO-VERTÉBRALES.

1. Un des disques inter-vertébraux. On voit les fibres entre-croisées s'étendre d'une vertèbre à l'autre. — 2. Ligament rayonné d'une articulation costo-vertébrale. — 3. Ligament inter-osseux d'une articulation costo-vertébrale.

Fig. 2. ARTICULATIONS COSTO-TRANSVERSAIRES.

1. Portion du ligament sus-épineux commun. — 2. Ligament costo-transversaire postérieur. — 3. Ligament costo-transversaire antérieur. — 4. Ligament costo-transversaire inférieur.

Fig. 3. — Une vertèbre et une portion postérieure de côte sciées horizontalement pour faire voir : 1 et 2. les ligaments costo-transversaires antérieurs.

Fig. 4. ARTICULATIONS CHONDRO-COSTALES ET CHONDRO-STERNALES VUES EN AVANT.

1. Un cartilage costal. — 2. Ligne d'union de ce cartilage avec la côte. — 3. Ligament antérieur d'une articulation chondro-sternale. — 3'. Membrane antérieure du sternum formée par l'entre-croisement et l'union des ligaments antérieurs. — 4. Ligament chondro-xiphoïdien. — 5 et 6. Ligaments qui unissent les cartilages voisins des sixième, septième et huitième côtes par la partie moyenne. — 7 et 8. Ligaments qui unissent par leur extrémité antérieure le cartilage de la septième côte au cartilage de la huitième et le cartilage de la huitième à celui de la neuvième.

Fig. 5. ARTICULATIONS CHONDRO-STERNALES VUES EN ARRIÈRE.

1. Un cartilage chondro-sternal. — 2. Un ligament postérieur. — 3. Membrane postérieure du sternum.

SYNDESMOLOGIE PL. 4.

Fig. 1, 2, 3 et 4. Articulations du bassin.

Fig. 1. — 1. Fin du ligament vertébral commun antérieur s'étendant jusqu'à la troisième vertèbre du sacrum. — 2. Quelques fibres formant la membrane antérieure du sacrum. — 3. Ligament sacro-coccygien antérieur. — 4. Ligament iléo-lombaire. — 5. Ligament sacro-vertébral. — 6. Ligament sacro-iliaque antérieur. — 7. Grand ligament sacro-sciatique. — 8. Petit ligament sacro-sciatique.

Fig. 2. — 1. Partie inférieure du ligament sus-épineux commun. — 2. Ligament sacro-coccygien postérieur. — 3. Ligament iléo-lombaire. — 4. Ligament sacro-iliaque postérieur. — 5. Ligament sacro-épineux. — 6. Grand ligament sacro-sciatique. — 7. Petit ligament sacro-sciatique.

Fig. 3. Symphyse pubienne vue en avant.

1. Fibres croisées du ligament pubien antérieur. — 2. Ligament supérieur. — 3. Ligament inférieur triangulaire. — 4. Membrane obturatrice. — 5. Trou pour le passage des vaisseaux et nerfs obturateurs.

Fig. 4. Symphyse pubienne vue en arrière.

Fig. 1

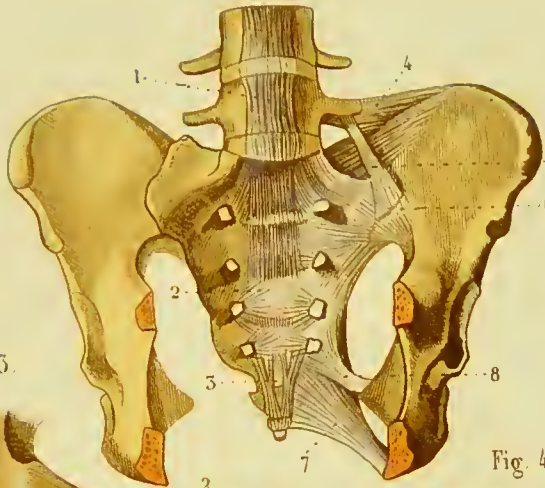

Fig. 3.

Fig. 4.

Fig. 2.

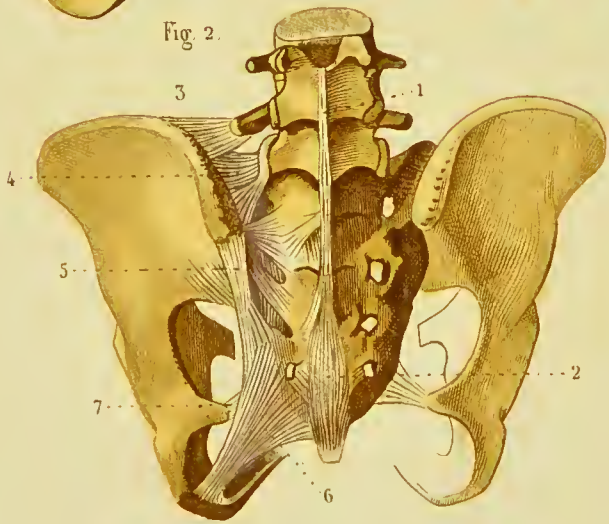

Corbie del et sc

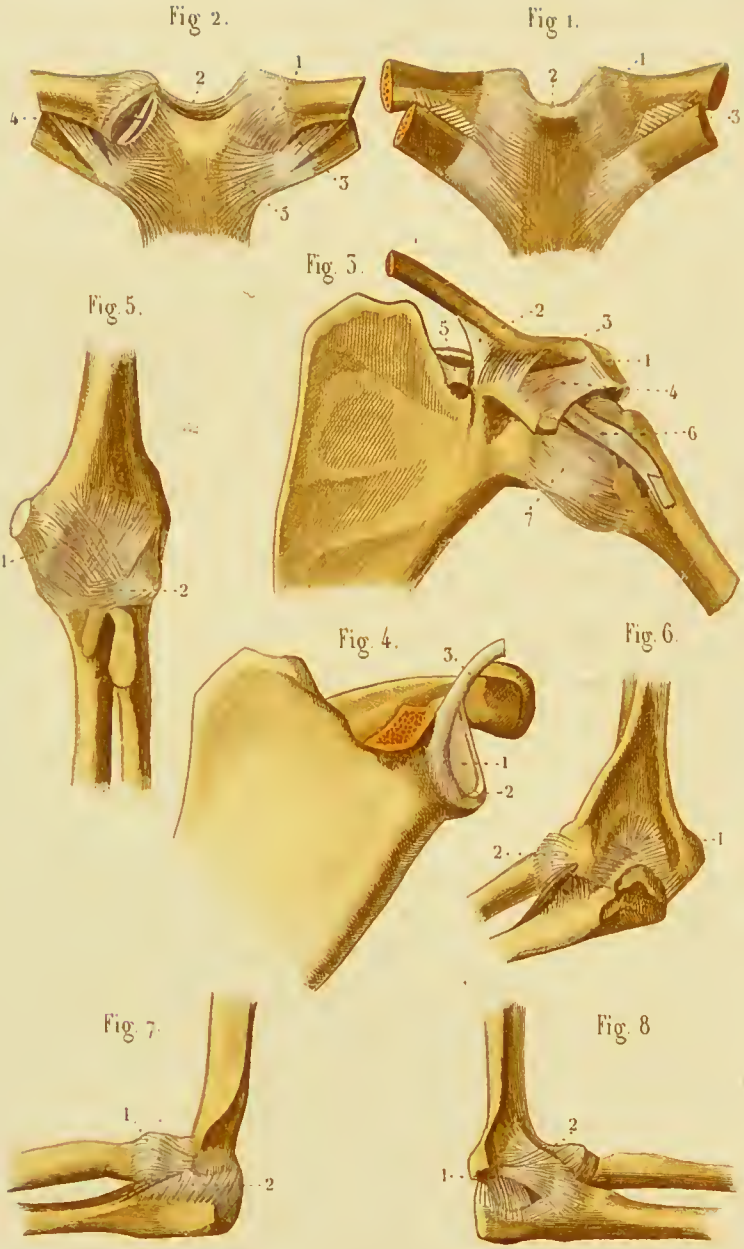

Corbie del et sc.

SYNDESMOLOGIE PL. 5.

Fig. 1. Articulation sterno-claviculaire en arrière.

1. Ligament postérieur. — 2. Fibres étendues d'une clavicule à l'autre, constituant le ligament inter-claviculaire. — 3. Ligament costo-claviculaire.

Fig. 2. Articulation sterno-claviculaire en avant.

1. Ligament antérieur. — 2. Ligament inter-claviculaire. — 3. Ligament costo-claviculaire. — 4. Articulation ouverte, laissant voir le fibro-cartilage inter-articulaire. — 5. Un des ligaments rayonnés antérieurs.

Fig. 3. Articulations scapulo-claviculaire et scapulo-humérale.

1. Articulation acromio-claviculaire. — 2 et 3. Ligament coraco-claviculaire, composé d'un faisceau conoïde et d'un faisceau trapézoïde. — 4. Ligament coraco-acromien. — 5. Ligament coracoïdien. — 6. Tendon du biceps enveloppé d'une espèce de capsule. — 7. Ligament capsulaire de l'articulation scapulo-humérale.

Fig. 4. — 1. Cavité glénoïde. — 2. Bourrelet glénoïdien. — 3. Tendon du biceps continu avec ce bourrelet.

Fig. 5. Articulation huméro-cubitale en avant.

1. Ligament antérieur composé de fibres à plusieurs directions, continu avec les ligaments latéraux. — 2. Ligament annulaire du radius.

Fig. 6. Articulation huméro-cubitale vue en arrière

1. Ligament postérieur composé de plusieurs faisceaux. — 2. Ligament externe.

Fig. 7. Articulation huméro-cubitale en dehors.

1. Ligament externe. — 2. Partie du ligament postérieur.

Fig. 8. Articulation huméro-cubitale en dedans.

1. Ligament interne. — 2. Ligament externe.

SYNDESMOLOGIE PL. 6.

Fig. 1. Articulations des deux os de l'avant-bras entre eux.

1. Ligament inter-osseux. — 2. Ligament rond, ou corde de Weibrecht. — 3. Ligament annulaire du radius. — 4. Ligament antérieur de l'articulation radio-cubitale inférieure.

Fig. 2. — 1. Extrémité supérieure du cubitus. — 2. Ligament rond dans lequel la tête du radius est engagée.

Fig. 3. Extrémité inférieure des deux os de l'avant-bras vue en dessous pour montrer le ligament triangulaire.

Fig. 4. Ligaments antérieurs de l'extrémité inférieure de l'avant-bras, du carpe et du métacarpe.

1. Ligament antérieur de l'articulation radio-cubitale inférieure. — 2. Ligament antérieur de l'articulation radio-carpienne. — 3. Ligament externe. — 4. Ligament interne. — 5. Os pisiforme d'où partent plusieurs ligaments. — 5'. Apophyse unciforme de l'os crochu. — 6. Grand os d'où partent des fibres ligamenteuses pour la plupart des os du carpe et du métacarpe. — 7. Ligament capsulaire du trapèze et du premier os métacarpien. — 8. Un des ligaments palmaires qui unissent les extrémités supérieures des quatre derniers métacarpiens. — 9. Ligament palmaire transverse commun. — 10. Ligament latéral de l'articulation métacarpo-phalangienne du pouce.

Fig. 5. Ligaments postérieurs de l'extrémité inférieure de l'avant-bras, du carpe et du métacarpe.

1. Ligament postérieur de l'articulation radio-carpienne. — 2. Ligament externe. — 3. Ligament interne. — 4. Ligaments postérieurs du carpe. — 5. Un des ligaments postérieurs du carpe et du métacarpe. — 6. Ligament du trapèze et du second os métacarpien. — 7. Un des ligaments dorsaux qui unissent les quatre derniers métacarpiens.

Fig. 6. — Cette figure montre les ligaments latéraux de l'articulation métacarpo-phalangienne et des articulations phalangiennes d'un doigt.

Fig 7. — Elle montre : 1 et 2. Ligaments antérieurs des articulations phalangiennes d'un doigt.

Fig. 8. — Elle montre les ligaments latéraux des articulations métacarpo-phalangiennes et phalangiennes.

Fig. 1.

Fig. 2

Fig. 3.



Fig. 4

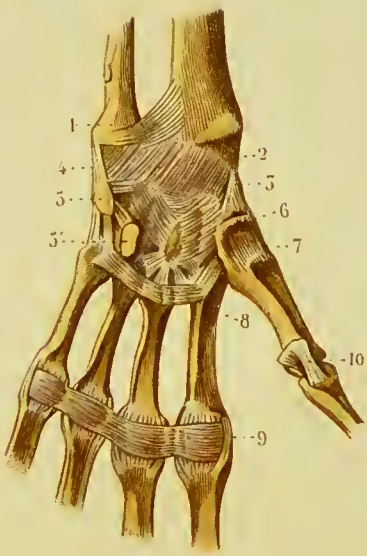

Fig. 6.

Fig. 7.

Fig. 5.

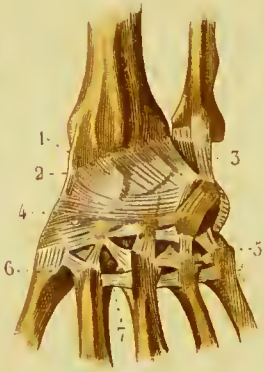

Fig. 8.

Fig. 1.

Fig 2

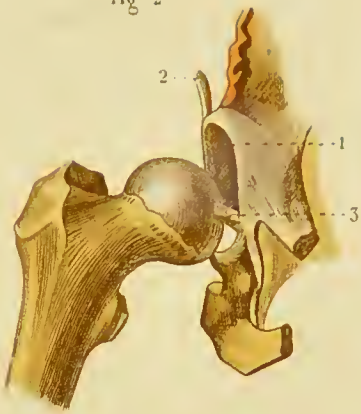

Fig 3.

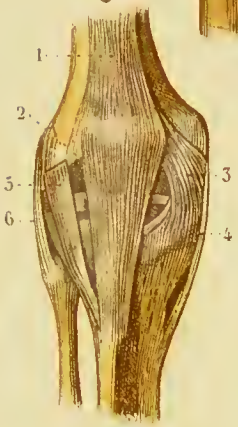

Fig. 7.

Fig. 4.

Fig. 5.

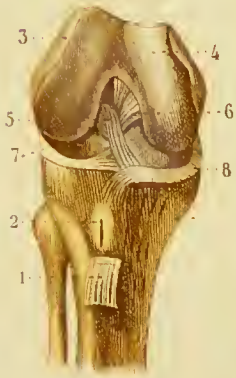

Fig. 6.

Corbié del et sc

SYNDESMOLOGIE PL. 7.

Fig. 1. Articulation coxo-fémorale.

1. Ligament capsulaire.

Fig. 2. Articulation coxo-fémorale dont le ligament capsulaire est détruit.

1. Bourrelet, ou ligament cotyloïdien. — 2. Tendon du droit antérieur de la cuisse continu avec ce ligament. — 3. Ligament rond.

Fig. 3. Articulation fémoro-tibiale.

1. Tendon du muscle triceps fémoral. — 2. Ligament rotulien. — 3. Ligament latéral interne de la rotule. — 4. Ligament interne de l'articulation fémoro-tibiale. — 5. Tendon de l'aponévrose *fascia lata*, faisant les fonctions de ligament. — 6. Ligament externe de l'articulation fémoro-tibiale.

Fig. 4. Articulation fémoro-tibiale vue en arrière.

1 et 2. Tendons coupés des muscles jumeaux. — 3. Tendon coupé du muscle demi-membraneux, d'où partent trois faisceaux. — 4. Tendon du muscle poplité. — 5. Ligament postérieur. — 6. Bord postérieur du ligament interne. — 7. Ligament externe.

Fig. 5. Articulation fémoro-tibiale a l intérieur.

1. Tendon du ligament rotulien coupé et renversé. — 2. Petite bourse synoviale. — 3 et 4. Condyles externe et interne du fémur. — 5 et 6. Ligaments croisés antérieur et postérieur. — 7 et 8. Fibro-cartilages.

Fig. 6. Extrémité supérieure du tibia vue en dessus.

1 et 2. Ligaments croisés antérieur et postérieur coupés. — 3. Fibro-cartilage interne. — 4. Fibro-cartilage externe.

Fig. 7. Articulations péronéo-tibiales vues en avant.

1. Ligaments inter-osseux. — 2. Ouverture qui donne passage à des vaisseaux. — 3. Ligament péronéo-tibial antérieur et supérieur — 4. Ligament péronéo-tibial antérieur et inférieur.

SYNDESMOLOGIE PL. 8

Fig. 1. Articulation tibio-tarsienne en avant.

1. Ligament péronéo-tibial inférieur et antérieur. — 2. Ligament antérieur de l'articulation tibio-tarsienne. — 3. Ligament interne. — 4. Ligament externe et antérieur. — 5. Ligament externe et moyen.

Fig. 2. Articulation tibio-tarsienne en arrière.

1. Ligament péronéo-tibial postérieur et inférieur. — 2. Fibres de renforcement étendues entre les deux malléoles. — 3. Ligament postérieur. — 4 et 5. Faisceaux du ligament interne. — 6. Ligament externe et postérieur. — 7. Ligament externe et moyen. — 8. Petit ligament interne du calcanéum et de l'astragale. — 9 Ligament postérieur du calcanéum et de l'astragale.

Fig. 3. Ligaments dorsaux du tarse et du métatarse.

1 et 2. Faisceaux ligamenteux situés dans le creux calcanéo-astragalien. — 3. Ligaments calcanéo-scaphoïdien et calcanéo-cuboïdien formant une espèce d'Y. — 4. Ligament calcanéo-cuboïdien supérieur. — 5. Scaphoïde d'où partent des ligaments pour le calcanéum, pour les trois cunéiformes et pour le cuboïde. — 6. Un des ligaments dorsaux des os cunéiformes. — 7. Ligament du premier cunéiforme et du premier os métatarsien. — 8. Second os métatarsien d'où partent trois ligaments pour les os cunéiformes. — 9. Os cuboïde d'où partent des ligaments pour les troisième, quatrième et cinquième métatarsiens. — 10. Ligament du troisième os cunéiforme et du troisième métatarsien. — 11. Un des ligaments qui unissent l'extrémité supérieure des os métatarsiens.

Fig. 4. Ligaments plantaires du tarse et du métatarse.

1. Ligament calcanéo-scaphoïdien. — 2. Ligament calcanéo-cuboïdien. — 3. Divers faisceaux ligamenteux, dont quelques-uns sont une continuation du tendon du jambier postérieur. — 4. Faisceaux ligamenteux transverses communs. — 5. Ligament du premier os cunéiforme et du premier métatarsien. — 6. Un des ligaments transverses qui unissent l'extrémité postérieure des os métatarsiens. — 7. Ligament transverse commun de l'extrémité antérieure des os métatarsiens.

Fig. 5. — 1. Os sésamoïdes de l'articulation métacarpo-phalangienne du gros orteil. — 2. Ligament antérieur d'une articulation phalangienne.

Fig. 6. — 1 et 2. Ligaments latéraux d'une articulation phalangienne.

Fig. 7. — 1 Ligament latéral d'une articulation phalangienne.

Fig 1

Fig 5

Fig 6

Fig. 2

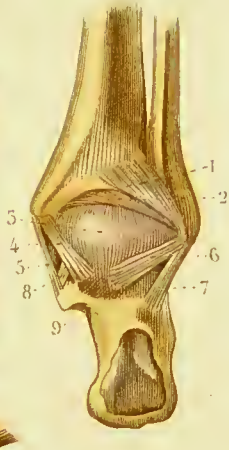

Fig 7.

Fig. 3.

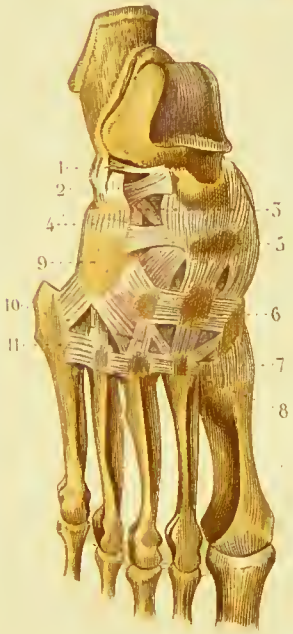

Fig. 4.

Pl. 21.

Fig. 1.

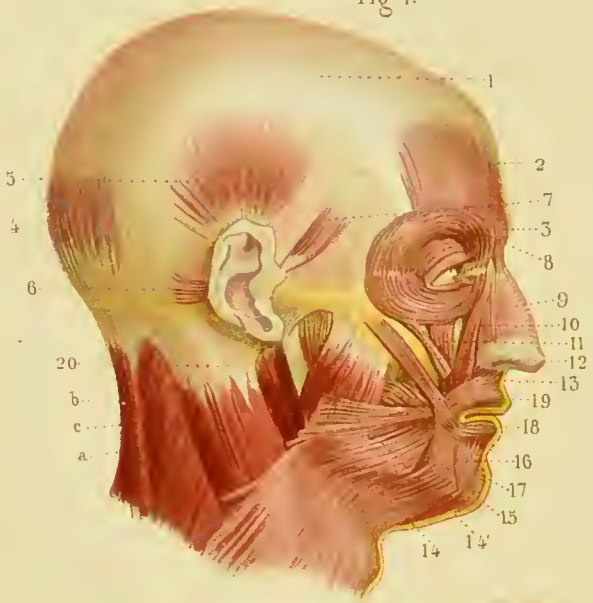

Fig. 3.

Fig. 2.

Leveille del. Lebrun sc.

MYOLOGIE PL. 1.

Fig. 1. TÊTE VUE DU CÔTÉ DROIT, PRÉSENTANT LES MUSCLES SUPERFICIELS.

A. Sternomastoïdien et — B. trapèze réunis supérieurement par une aponévrose. — C. Splénius.

1. Aponévrose épicrânienne. — 2 et 3. Muscles frontal et pyramidal du nez, qui en est une dépendance. — 4. Occipital. — 5. Auriculaire supérieur. — 6. Auriculaire postérieur. — 7. Auriculaire antérieur. — 8. Orbiculaire des paupières. — 9. Triangulaire du nez. — 10. Élévateur commun de l'aile du nez et de la lèvre supérieure. — 11. Élévateur propre de la lèvre supérieure — 12. Petit zygomatique. — 13. Grand zygomatique. — 14. Peaucier du cou. — 14′. Portion supérieure du peaucier, constituant le *musculus risorius Sanctorini.* — 15. Triangulaire de la lèvre inférieure. — 16. Carré de la lèvre inférieure. — 17. Releveur du menton. — 18. Orbiculaire des lèvres. — 19. Portion du buccinateur. — 20. Masséter.

Fig. 2. TÊTE VUE DU CÔTÉ DROIT, PRÉSENTANT DES MUSCLES SUBJACENTS.

A. Masséter coupé. — B. Articulation temporo-maxillaire, ligament latéral externe.

1. Muscle temporal. — 2. Sourcilier. — 3. Muscle grand, oblique, et sa poulie réflexion. — 4. Releveur de la paupière supérieure. — 5. Triangulaire du nez. — 6. Abaisseur de l'aile du nez. — 7. Canin continu avec le triangulaire de la lèvre inférieure coupé. — 8. Buccinateur traversé par le canal parotidien ou de Sténon, se continuant avec l'orbiculaire des lèvres. — 9. Carré de la lèvre inférieure. — 10. Releveur du menton.

Fig. 3. PORTION ANTÉRIEURE DE L'ORBITE DU CÔTÉ DROIT

1. Partie antérieure du globe de l'œil. — 2 et 2′. Paupières coupées et tirées en avant. —3 et 3′. Les deux faisceaux du muscle lacrymal ou de Horner.

MYOLOGIE, PL. 2.

MUSCLES DE L'ORBITE. — MUSCLES PROFONDS DE LA FACE ET SUPERFICIELS DU COU, ETC.

Fig. 1. MUSCLES DE L'ORBITE. — MUSCLES PROFONDS DE LA FACE ; COTÉ DROIT.

1. Nerf optique. — 2. Aponévrose d'origine des muscles de l'œil. — 3. Élévateur de la paupière supérieure, coupé et soulevé avec une érigne. — 4. Grand oblique de l'œil. On le voit passer dans sa poulie de réflexion. — 5. Droit supérieur. — 6. Droit externe. Son extrémité postérieure est divisée. — 7. Petit oblique. — 8. Droit inférieur. On le voit se prolonger en arrière par le tendon de Zinn. — 9. Portion supérieure de l'orbiculaire des lèvres. — 10. Portion inférieure du même muscle. — 11. Buccinateur. On le voit se continuer avec l'orbiculaire. — 12. Triangulaire. — 13. Ptérygoïdien externe. Sa portion supérieure s'attache au fibro-cartilage de l'articulation temporo-maxillaire. — 14. Ptérygoïdien interne.

Fig. 2. OEIL DROIT VU EN ARRIÈRE.

1, 1, 1, 1. Muscles droits, étendus et continus par leur aponévrose d'insertion. — 2. Grand oblique, et 2, petit oblique, aussi continus.

Fig. 3. MUSCLES SUPERFICIELS DU COU (côté droit).

1. Muscle peaucier. — 2. *Musculus risorius* de Santorini. — 3. — Sterno-mastoïdien. — 4. Aponévrose unissant le sterno-mastoïdien. — 5. Trapèze. — 6. Splénius. — 7. Grand pectoral.

Fig. 1.

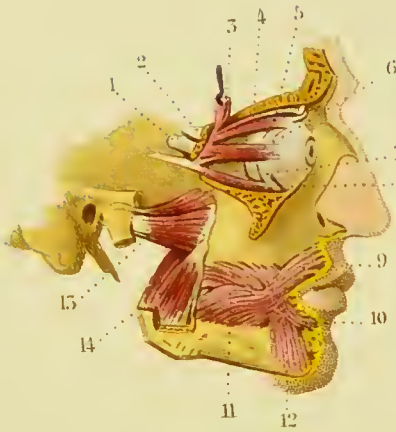

Fig. 2.

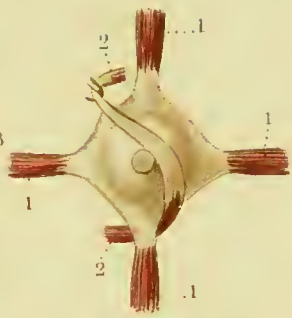

Fig. 3.

Leveillé del *Davesne sc*

Pl. 23.

Fig 1.

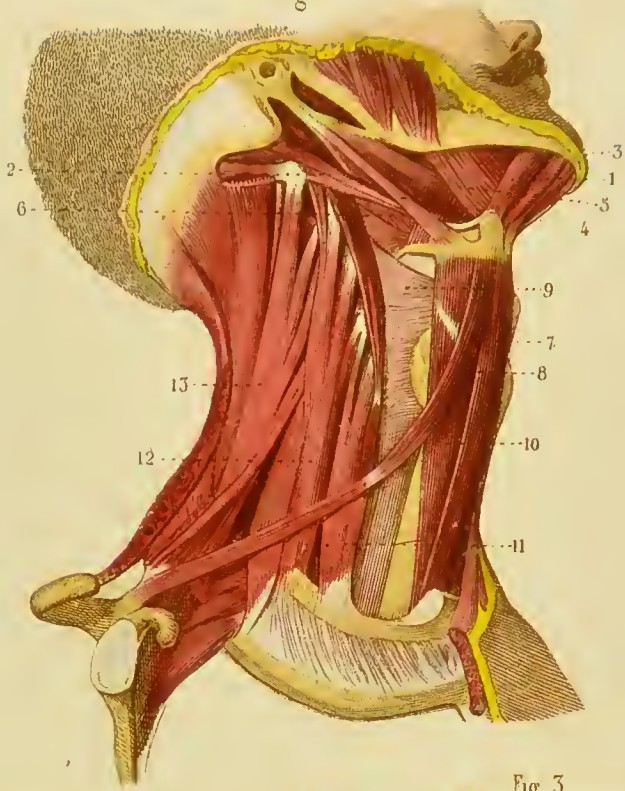

Fig 2.

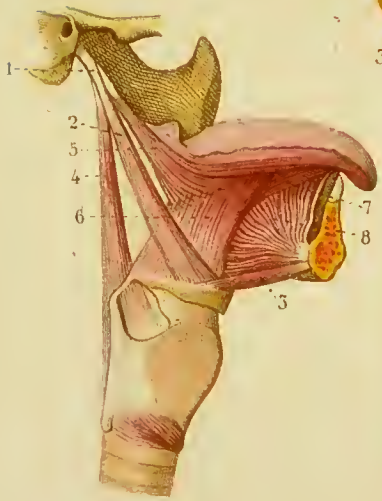

Fig 3.

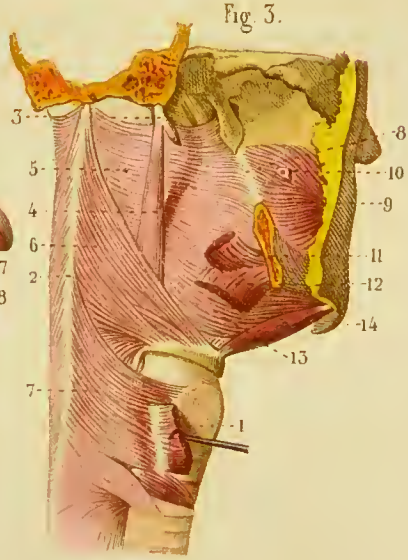

Levaillé del. *Choubard sc*

PL. 23.

MYOLOGIE PL. 3.

Fig. 1. Muscles sus et sous-hyoidiens (*côté droit*).

1. Ventre-antérieur, et — 2. Ventre-postérieur du muscle digastrique. — 3. Mylo-hyoïdien. — 4. Stylo-hyoïdien. — 5. Styloglosse. — 6. Stylo-pharyngien. — 7. Sterno-hyoïdien. — 8. Omoplato-hyoïdien. — 9. Thyro-hyoïdien. — 10. Sterno-thyroïdien. — 11. Scalène antérieur. — 12. Scalène postérieur.

Fig. 2. Muscles de la langue (*côté droit*).

1. Apophyse styloïde du temporal. — 2. Stylo-hyoïdien. — 3. Génio-hyoïdien. — 4. Stylo-pharyngien. — 5. Styloglosse — 6. Hyoglosse. — 7. Lingual. — 8. Génioglosse.

Fig. 3. Muscles du pharynx vus a droite et en arrière.

1. Muscle sterno-thyroïdien. — 2. Raphé des muscles pharyngiens en arrière. — 3. Apophyse styloïde. — 4. Muscle stylo-pharyngien. — 5. Constricteur supérieur. — 6. Constricteur moyen. — 7. Constricteur inférieur. — 8. Aponévrose buccinato-pharyngienne. — 9. Buccinateur. — 10. Conduit parotidien. — 11 et 12. Muscles stylo-glosse et hyo-glosse coupés. — 13. Fibres postérieures du génio-glosse se continuant avec le constricteur supérieur du pharynx. — 14. Génio-hyoïdien.

MYOLOGIE, PL. 4.

Fig. 1. MUSCLES DU PHARYNX.

La base du crâne est sciée horizontalement suivant deux lignes obliques, étendues de chaque côté du sommet de l'apophyse mastoïde à la partie antérieure de la colonne vertébrale en passant au-devant des articulations occipito-atloïdiennes.

1. Muscle ptérygoïdien interne. — 2. Fibres transversales de l'œsophage. — 3. Constricteur inférieur du pharynx. — 4. Constricteur moyen.— 5. Constricteur supérieur. — 6. Stylo-pharyngien. — 7. Apophyse styloïde; origine du muscle précédent et des muscles stylo-glosse et stylo-hyoïdien coupés. — 8. Muscle pétro-pharyngien.

Fig. 2. MUSCLES DU VOILE DU PALAIS.

Le pharynx est fendu verticalement en arrière, et les deux lambeaux sont tirés en dehors par des érignes.

1. Aponévrose céphalo-pharyngienne. — 2. Portion du constricteur supérieur du pharynx. — 3. Autre portion du même muscle. — 4 et 5. Fibres des muscles constricteurs moyen et inférieur. — 6. Fibres du stylo-pharyngien. — 7. Pharyngo-staphylin divisé en trois faisceaux. — 8. Glosso-staphylin. — 9. Muscle azygos, divisé en deux faisceaux (palato-staphylins). — 10. Péristaphylin interne, en dedans duquel se voit une partie du péristaphylin externe. — 11. Muscle aryténoïdien. — 12. Crico-aryténoïdien postérieur. — 13. Fibres circulaires de l'œsophage ouvert, et son attache au cartilage crieoïde.

Fig. 3. FIGURE SUPPLÉMENTAIRE POUR LES MUSCLES DU VOILE DU PALAIS.

1. Trompe d'Eustache. — 2. Péristaphylin interne. — 3. Portion verticale du péristaphylin externe. — 4. Péristaphylin externe vu par ses deux portions, verticale et transversale. — 5. Crochet de l'aile interne de l'apophyse ptérygoïde dans lequel il passe. — 6. Muscle azygos.

Fig. 4. MUSCLES DU LARYNX, EN AVANT

1. Os hyoïde. — 2. Cartilage thyroïde. — 3. Membrane thyro-hyoïdienne. — 4. Membrane crieo-thyroïdienne. — 5. Muscle crieo-thyroïdien. — 6. Constricteur inférieur du pharynx. — 7. Muscle thyro-hyoïdien.

Fig. 5. MUSCLES DU LARYNX, EN ARRIÈRE.

1. Ouverture supérieure du larynx. — 2. Muscle aryténoïdien. — 3. Crico-aryténoïdien postérieur.

Fig. 6. MUSCLES DU LARYNX, DE CÔTÉ.

Le côté droit ou cartilage thyroïde est enlevé.

1. Cartilage aryténoïde. — 2. Muscle crico-aryténoïdien postérieur. — 3. Crieo-aryténoïdien latéral. — 4. Thyro-aryténoïdien.

Pl 24.

Fig. 1.

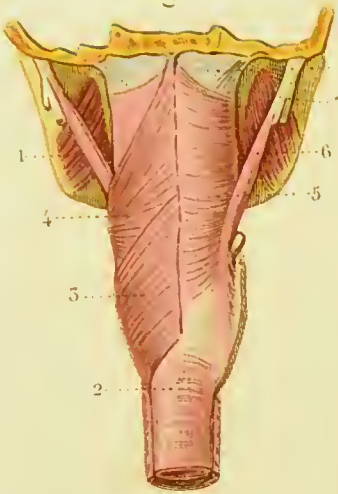

Fig. 2.

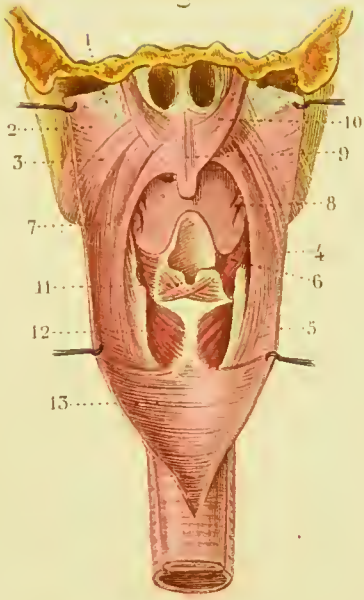

Fig. 4.

Fig. 5.

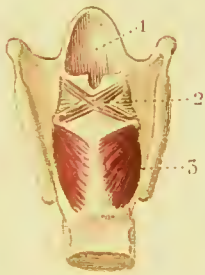

Fig. 3.

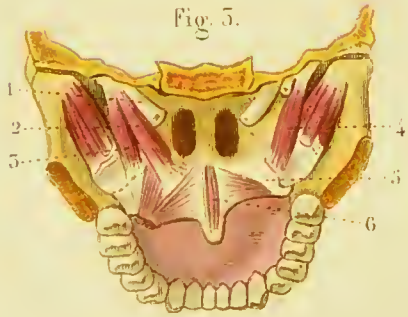

Fig. 6.

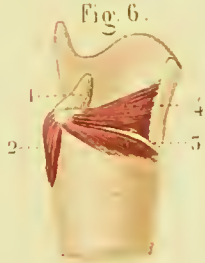

Loveille del. *Davesne sc.*

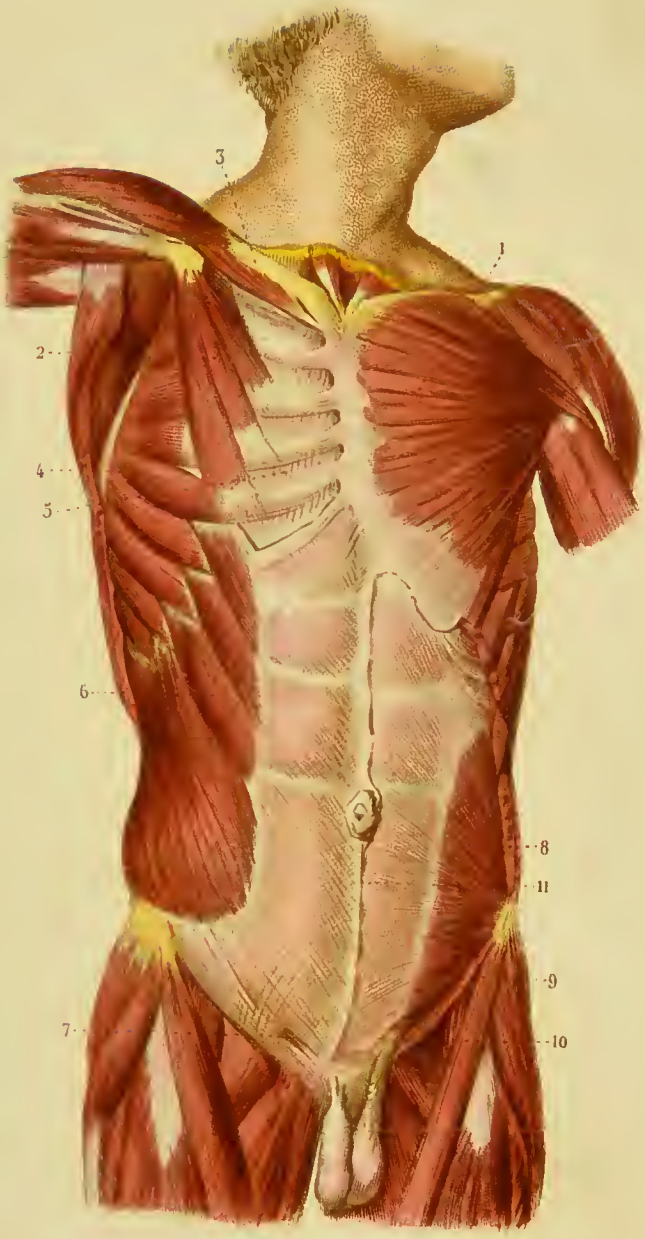

Leveille del

Annedouche sc

PL. 25.

MYOLOGIE PL. 5.

Muscles superficiels de la partie antérieure du tronc.

1. Grand pectoral séparé du deltoïde par un petit espace. — 2. Petit pectoral. — 3. Sous-clavier. — 4. Grand dentelé. — 5. Un intercostal interne. — 6. Grand oblique. — 7. Anneau inguinal. — 8. Petit oblique. — 9. Aponévrose du grand oblique renversée. — 10. Crémaster. — 11. Ligne blanche.

MYOLOGIE PL. 8.

Fig. 1. Muscles de l'abdomen.

1. Muscle petit oblique dont l'aponévrose est divisée en : — 2. feuillet antérieur coupé et renversé, — et en : 3. feuillet postérieur qui n'atteint que le quart inférieur du muscle droit. — 4. Transverse dont l'aponévrose est divisée en : — 5. feuillet supérieur qui passe derrière le muscle droit, — et en : 6. feuillet inférieur qui passe devant. — 7. Pyramidal de l'abdomen. — 8. Droit abdominal. — 9. Ligne blanche.

Fig. 2. Muscles des parties génitales chez l'homme.

1. Muscle ischio-caverneux. — 2. Muscles bulbo-caverneux unis par un raphé. — 3. Transverse du périnéo, divisé en deux faisceaux. — 4. Constricteur de l'anus. — 5. Releveur de l'anus.

Fig. 1.

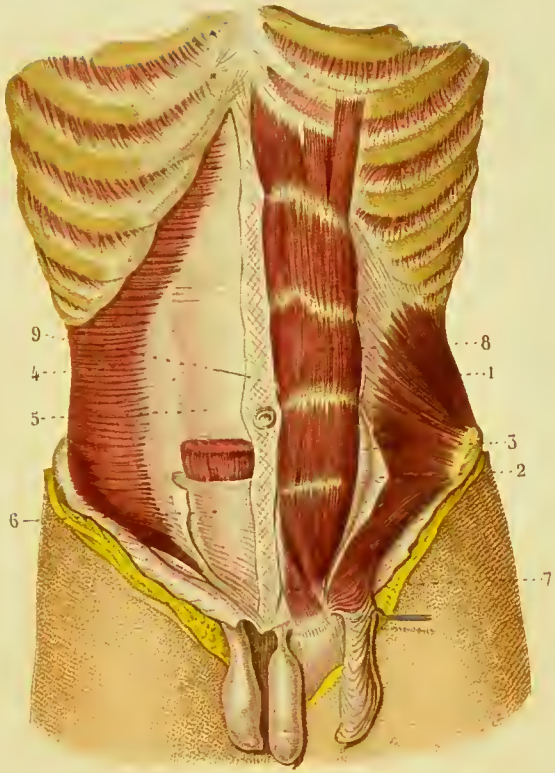

Fig. 2.

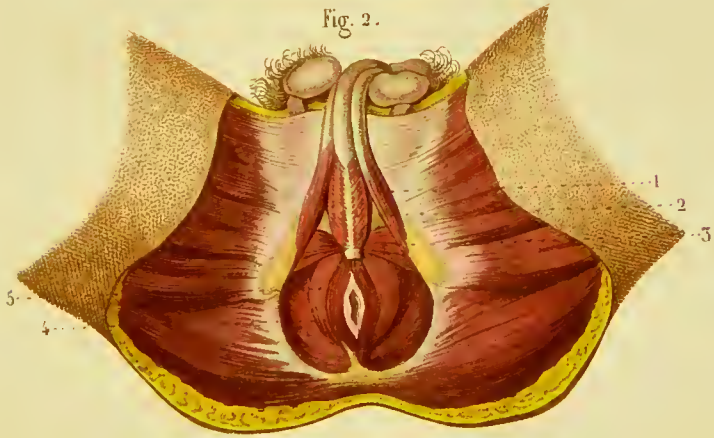

Choubard sc

Léveillé del.

Fig. 1.

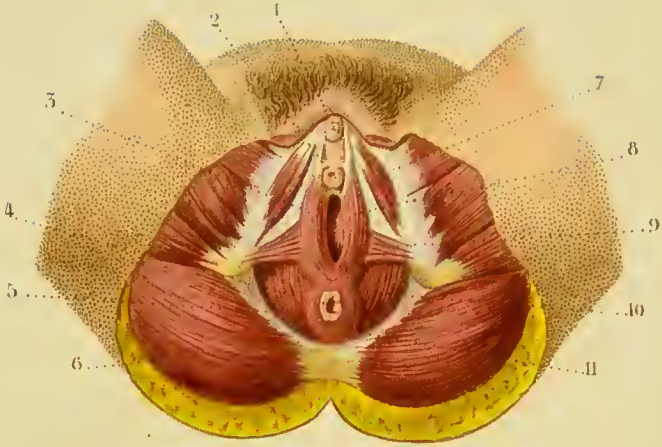

Fig. 4.

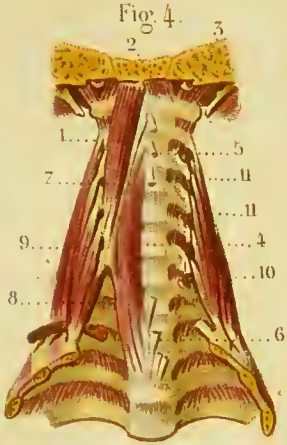

Fig. 3.

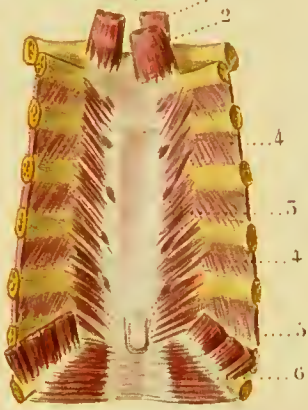

Fig. 2.

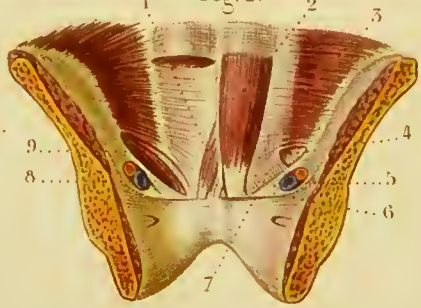

Leveillé del. *Davesne sc.*

MYOLOGIE, PL. 7.

Fig. 1. MUSCLES DES PARTIES GÉNITALES CHEZ LA FEMME.

1. Clitoris. — 2. Méat urinaire. — 3. Vulve. — 4. Anus. — 5. Bord du grand ligament sacro-sciatique. — 6. Grand fessier. — 7. Ischio-caverneux. — 8. Constricteur de la vulve. — 9. Transverse du périnée. — 10. Releveur de l'anus. — 11. Constricteur de l'anus.

Fig. 2. — 1. Pyramidal de l'abdomen. — 2. Droit de l'abdomen sorti de sa gaîne. — 3. Transverse abdominal. — 4. Orifice supérieur du canal inguinal. — 5. Orifice supérieur du canal crural, dans lequel on voit les vaisseaux. — 6. Ligament de Gimbernat. — 7. Fascia transversalis, paroi postérieure du canal inguinal. — 8. Arcade crurale. — 9. Intérieur du canal inguinal, la paroi antérieure étant enlevée.

Fig. 3. MUSCLES DE LA PARTIE POSTÉRIEURE DU STERNUM, ETC.

1. Attache inférieure du sterno-hyoïdien. — 2. Attache inférieure du sterno-thyroïdien. — 3. Triangulaire du sternum. — 4, 4. Intercostaux internes. — 5. Attaches du diaphragme. — 6. Partie supérieure du transverse abdominal.

Fig. 4. MUSCLES PROFONDS DU COU, ETC.

1. Grand droit antérieur de la tête. — 2. Petit droit antérieur. — 3. Droit latéral. — 4. Long du cou. — 5 et 6. Tendons coupés de la portion verticale. — 7. Portion oblique supérieure. — 8. Portion oblique inférieure. — 9. Scalène antérieur. Derrière lui se voit l'artère du membre supérieur. — 10. Scalène postérieur. — 11, 11. Intertransversaires du cou.

MYOLOGIE PL. 8.

Diaphragme. Muscles des lombes, etc.

Fig. 1. — 1. Appendice xyphoïde soulevé par une erigne. — 2. Centro phrénique. — 3. Ouverture de la veine cave inférieure. — 4, 4. Fibres charnues latérales. — 5. OEsophage et ouverture qui lui donne passage. — 6. Pilier droit du diaphragme. — 6′. Pilier gauche. — 7. Ouverture aortique, complétée en dessous par quelques fibres des piliers qui s'entre-croisent. — 8, 8. Trous pour le passage des nerfs splanchniques. — 9. Arcade fibreuse sous laquelle passent les muscles petit et grand psoas. — 10. Petit psoas. — 11. Grand psoas. — 12. Arcade sous laquelle passe le muscle carré des lombes (aponévrose cintrée du diaphragme). — 13. Carré des lombes.

Fig. 2. — 1. Appendice xyphoïde. — 2. Faisceaux du diaphragme à travers lesquels le tissu cellulaire du médiastin se continue avec celui de l'abdomen. — 3, 3. Attaches du diaphragme aux cartilages costaux.

Fig. 3. — 1. Petit psoas. — 1′. Expansion aponévrotique du tendon du petit psoas coupé. — 2. Grand psoas. — 2′. Extrémité inférieure du grand psoas coupe. — 3. Carré des lombes caché en partie par les muscles psoas. — 3′. Carré des lombes à découvert. — 4, 4. Trous vasculaires. — 5. 5. Muscles intertransversaires des lombes. — 6. Muscle iliaque. — 7. Muscle obturateur.

Fig. 1.

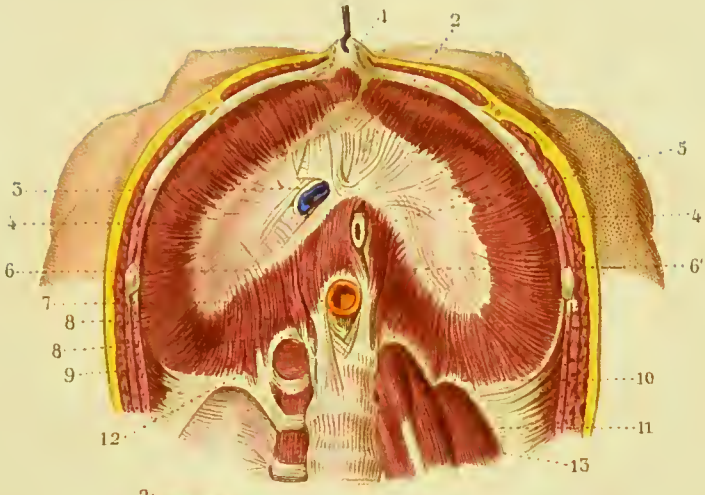

Fig. 2.

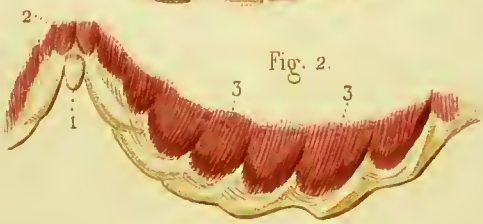

Fig. 3.

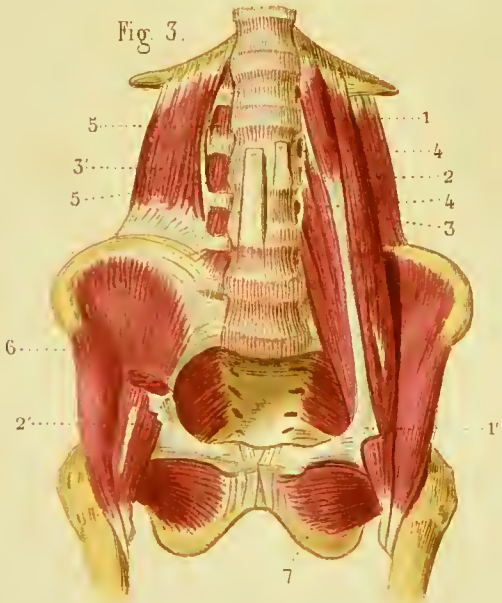

Léveillé del. *Davesne sc.*

Pl. 29.

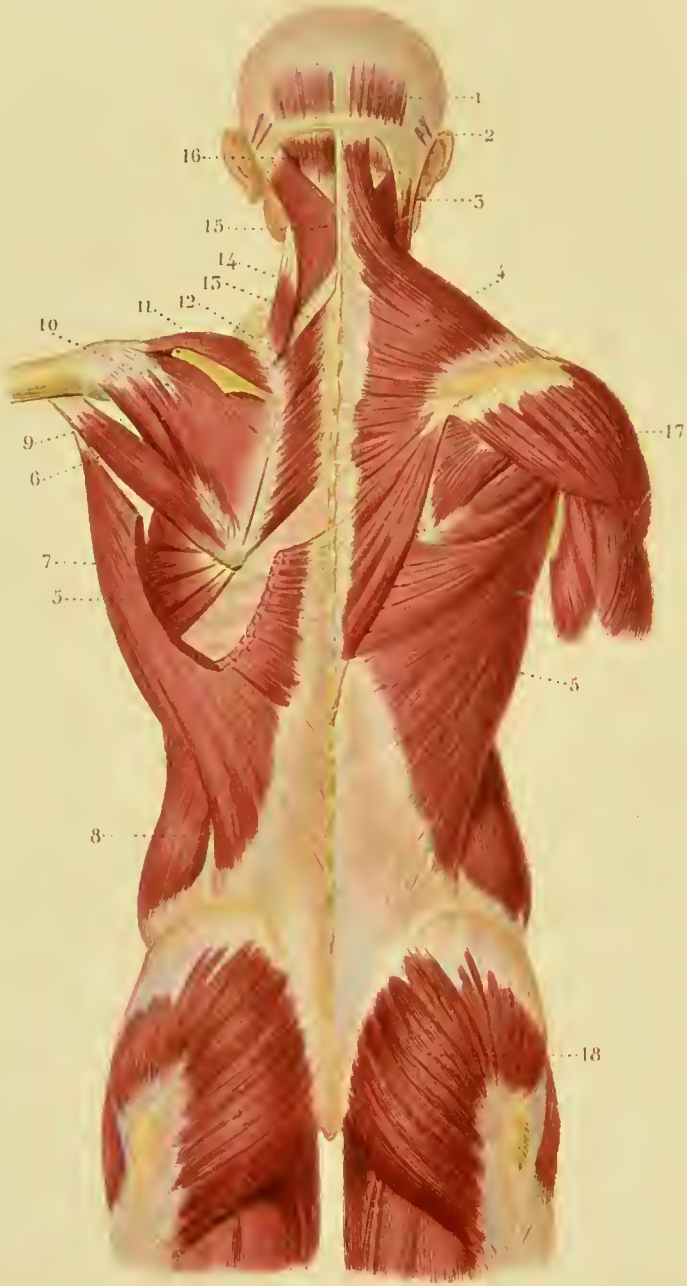

Leveillé del

Davesne sc

MYOLOGIE, PL. 9.

MUSCLES SUPERFICIELS DE LA PARTIE POSTÉRIEURE DU TRONC, ETC.

1. Muscle occipital. — 2. Auriculaire postérieur. — 3. Sterno-mastoïdien. — 4. Trapèze. — 5, 5. Muscles grands dorsaux. Le grand dorsal du côté gauche est enlevé en partie pour laisser voir les rapports. — 6. Grand rond. — 7. Faisceau inférieur du grand dentelé. — 8. Grand oblique. — 9. Petit rond. — 10. Sous-épineux. — 11. Sus-épineux. — 12. Rhomboïde. — 13. Portion du petit dentelé supérieur, qui dépasse le précédent. — 14. Angulaire de l'omoplate. — 15. Splénius. — 16. Grand complexus. — 17. Deltoïde. — 18. Grand fessier.

MYOLOGIE PL. 10

MUSCLES PROFONDS DE LA PARTIE POSTÉRIEURE DU TRONC

1. Petit dentelé postérieur et supérieur. — 1'. Intercostal. — 2. Petit dentelé postérieur et inférieur. — 3. Aponévrose du petit oblique, faisant suite au muscle petit dentelé postérieur et inférieur. — 4. Aponévrose vertébrale à la partie externe de laquelle on voit quelques tendons du sacro-lombaire. — 5. Splénius. — 6. Sacro-lombaire porté en dehors. — 6'. Portion supérieure du sacro-lombaire, faisceau cervical descendant. — 7. Partie inférieure du long dorsal. — 8. Tendons internes du long dorsal attachés aux apophyses transverses. — 9. Tendon interne du long dorsal coupé et porté en dehors. — 9'. Tendon de ce muscle attaché à une apophyse transverse. — 10, 10. Tendons externes attachés à l'espace compris entre la tubérosite costale et l'angle costal. — 11. Transversaire du cou et du dos, tiré en dehors par une érigne. — 12. Petit complexus. — 13. Grand complexus. — 14. Transversaire épineux. — 15. Épino-épineux de Winslow. — 16. Muscles inter-épineux cervicaux.

Leveillé del

Damesme sc

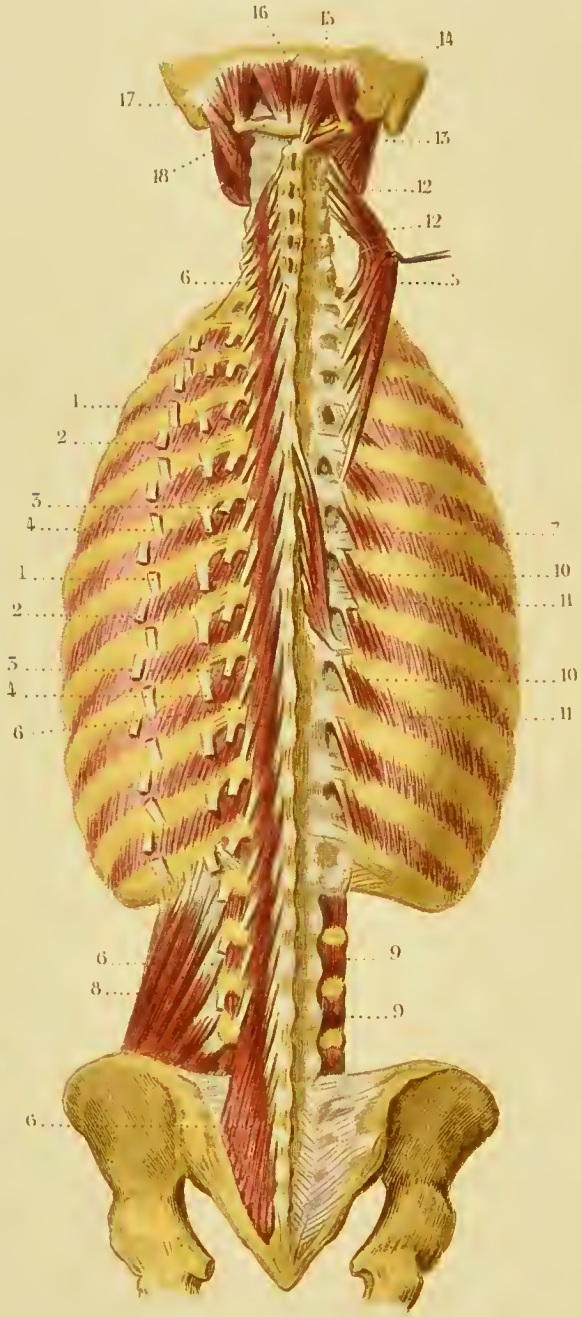

Léveillé del. *Davesne sc.*

PL. 31.

MYOLOGIE, PL. 11.

DERNIERS MUSCLES PROFONDS DE LA PARTIE POSTÉRIEURE DU COU ET DU TRONC.

1, 1. Tendons d'origine du sacro-lombaire et — 2, 2. Tendons d'insertion de ce muscle. — 3, 3. Tendons internes du long dorsal et — 4, 4. Tendons externes de ce muscle. — 5. Transversaire du cou et du dos, tiré par une érigne. — 6, 6, 6, 6. Transversaire épineux. — 7. Faisceaux superficiels, moyens et profonds de ce muscle. — 8. Carré lombaire. — 9, 9. Intertransversaires des lombes. — 10, 10. Surcostaux. — 11, 11. Intercostaux externes. — 12, 12. Interépineux cervicaux. — 13. Oblique inférieur. — 14. Oblique supérieur. — 15. Grand droit. — 16. Petit droit. — 17. Attache supérieure du digastrique. — 18. Atlas.

MYOLOGIE PL. 12.

Fig. 1. — 1. Muscle deltoïde. Son tendon se continue avec l'aponévrose brachiale.

Fig. 2. Muscles postérieurs de l'épaule.

1. Muscle sus-épineux. — 2. Sous-épineux. — 3. Petit rond. — 4. Grand rond. — 5. Extrémité du grand dorsal.

Fig. 3. Muscles antérieurs du scapulum et du bras.

1. Muscle sous-scapulaire. — 2. Biceps brachial. — 3. Coraco-brachial. — 4. Brachial antérieur. — 5. Extrémité du grand pectoral. — 6. Grand rond. — 7. Portion interne du triceps brachial. — 8. Expansion aponévrotique du biceps qui va se perdre dans l'aponévrose brachiale.

Fig. 4.— 1. Extrémité du deltoïde embrassée par le brachial antérieur. — 2. Brachial antérieur.

Fig. 5. — 1. Portion du deltoïde. — 2. Triceps brachial. — 3. Portion moyenne ou longue portion de ce muscle. — 4. Portion externe. — 5. Portion interne. — 6. Anconé.

Fig 1.

Fig 2.

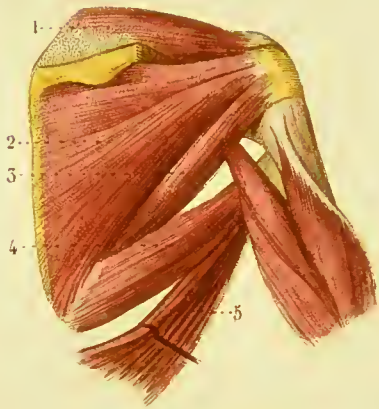

Fig. 3.

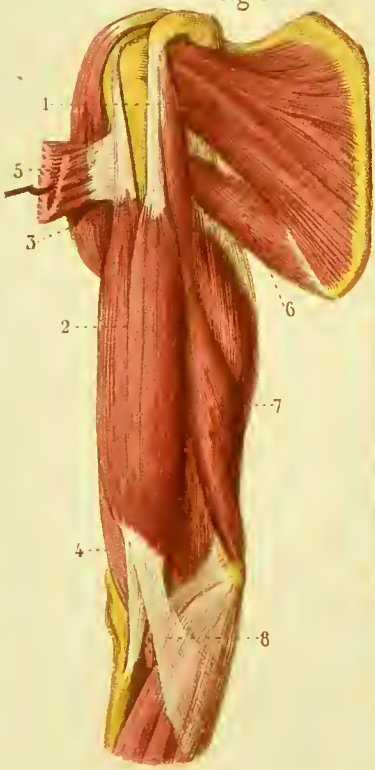

Fig. 4.



Fig. 5.

Leveille del. *Annedouche sc*

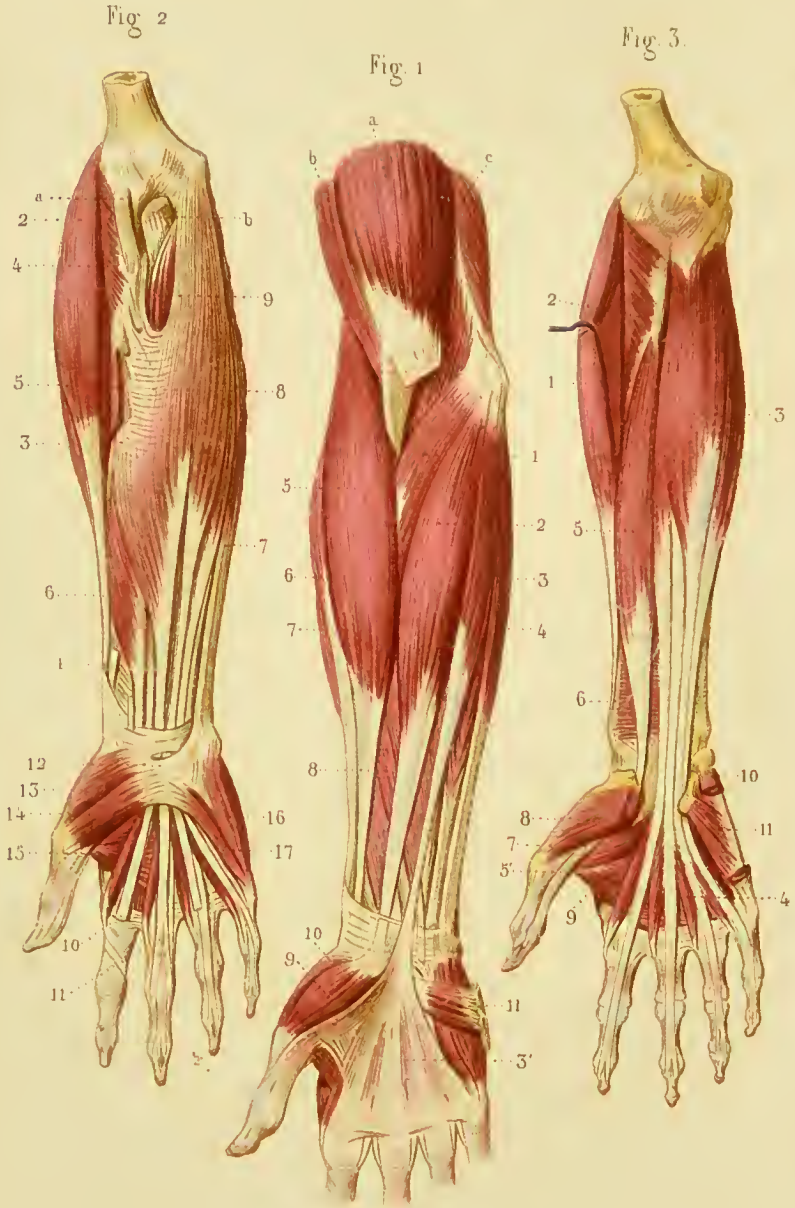

Léveillé del.

Davesne sc

MYOLOGIE PL. 13.

Muscles antérieurs de l'avant-bras et de la main.

Fig. 1. — A Extrémité inférieure du muscle biceps brachial, dont on a coupé l'expansion aponévrotique. — B. Brachial antérieur. — C. Brachial postérieur.

1. Grand pronateur. — 2. Grand palmaire. — 3. Petit palmaire, dont le tendon se continue avec — 3′. L'aponévrose palmaire. — 4. Cubital antérieur. — 5. Grand supinateur. — 6. Premier radial. — 7. Second radial. — 8. Fléchisseur digital superficiel. — 9. Petit abducteur du pouce. — 10. Opposant. — 11. Palmaire cutané.

Fig. 2. — A. Tendon du biceps brachial. — B. Attache du muscle brachial antérieur.

1 Tendon coupé du grand supinateur. — 2. Premier radial. — 3. Second radial. — 4. Court supinateur. — 5. Attache du grand pronateur. — 6. Grand fléchisseur du pouce. — 7. Cubital antérieur. — 8. Fléchisseur digital superficiel. — 9. Échancrure de ce muscle, au fond de laquelle on aperçoit le muscle fléchisseur digital profond. — 10. Tendon fléchisseur pénétrant dans une gaîne digitale. — 11. Division d'un tendon du fléchisseur superficiel, perforée par un tendon du fléchisseur profond. — 12. Ligament annulaire antérieur du carpe. — 13. Muscle opposant du pouce. — 14. Portion externe du petit fléchisseur. — 15. Muscle adducteur. — 16. Adducteur du petit doigt. — 17 Fléchisseur du petit doigt.

Fig. 3. — 1. Second radial. — 2. Court supinateur. — 3. Fléchisseur digital profond. — 4. Un muscle lombrical. — 5. Grand fléchisseur du pouce. — 5′. Tendon de ce muscle. — 6. Carré ou petit pronateur. — 7. Portion interne du petit fléchisseur du pouce. — 8. Opposant du pouce. — 9. Adducteur du pouce. — 10. Attache de l'adducteur du petit doigt. — 11. Opposant du petit doigt.

Fig 3.

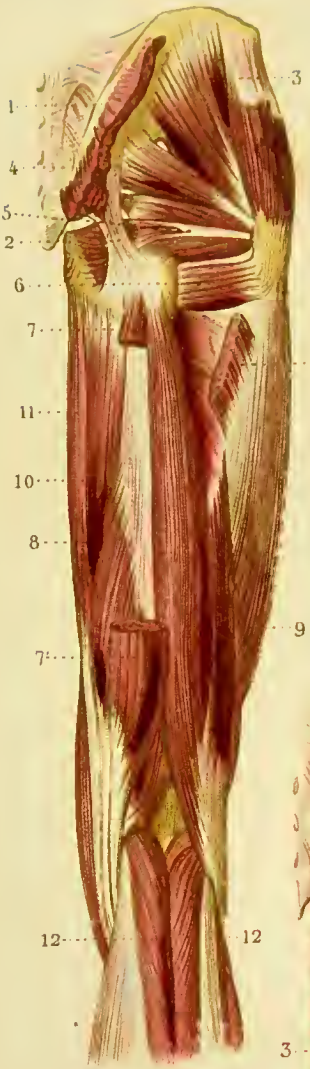

Fig 1

Fig 2.

Fig 4

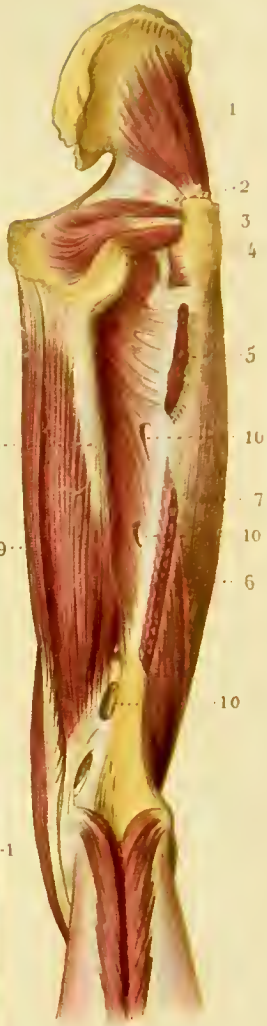

Léveillé del.

Lebrun sc

MYOLOGIE PL. 15.

MUSCLES DE LA FESSE ET DU BASSIN, ET POSTÉRIEURS DE LA CUISSE.

Fig. 1. TERMINAISON DES MUSCLES QUI CONSTITUENT LA PATTE D'OIE.

1. Couturier. — 2. Droit interne de la cuisse. — 3. Demi-tendineux. Entre ces deux derniers muscles on aperçoit le demi-membraneux

Fig. 2. — 1. Grand fessier. — 2. Aponévrose qui recouvre le moyen fessier. — 3. Faisceau des muscles postérieurs de la cuisse. 4. Portion du vaste externe.

Fig. 3. — 1. Attache supérieure du grand fessier. — 1′. Attache inférieure. — 2. Grand ligament sacro-sciatique. — 3. Moyen fessier. — 4. Pyramidal du bassin. — 5. Obturateur interne, placé entre le muscle jumeau supérieur et le muscle jumeau inférieur. — 6. Carré crural. — 7. Extrémité supérieure du muscle demi-tendineux coupé. — 7′. Extrémité inférieure. — 8. Demi-membraneux. — 9. Biceps crural. — 10. Portion du grand adducteur. — 11. Droit interne. — 12, 12. Muscles jumeaux.

Fig. 4. — 1. Petit fessier. — 2. Jumeau supérieur — 3. Obturateur interne. — 4. Jumeau inférieur. — 5. Attache inférieure du grand fessier. — 6. Attache supérieure de la courte portion du biceps. — 7. Vaste externe. — 8. Grand adducteur. — 9. Droit interne. — 10, 10, 10. Trous vasculaires.

MYOLOGIE PL. 16.

Muscles antérieurs et internes de la cuisse.

Fig. 1. — 1. Muscle grand psoas. — 2. Muscle iliaque. — 3. Muscle du *fascia lata*. — 3'. Aponévrose *fascia lata*. — 4. Moyen fessier. — 5. Couturier. — 6. Droit antérieur de la cuisse. — 7. Vaste externe. — 8. Vaste interne. — 9. Rotule. — 10. Aponévrose du genou. — 11. Pectiné. — 12. Premier ou moyen adducteur. — 13. Droit interne.

Fig. 2. — 1. Tendon commun des muscles psoas et iliaque. — 2. Attache supérieure du couturier soulevée. — 2'. Attache inférieure. — 3. Tendon bifide du droit antérieur de la cuisse. — 3'. Attache inférieure de ce muscle. — 4. Partie antérieure du moyen fessier. — 5. Vaste externe, portion externe du muscle triceps crural. — 5'. Vaste interne ou portion interne de ce muscle. — 6. Pectiné. — 7. Premier ou moyen adducteur. — 8. Grand adducteur. — 9. Droit interne.

Fig. 3. — 1. Attache supérieure du droit antérieur. — 2. Attache inférieure abaissée. — 3. Muscle sous-crural. — 4. Attache inférieure du moyen adducteur. — 5. Petit adducteur. — 6. Grand adducteur. — 7. Obturateur externe.

Fig 2. Fig. 1 Fig. 3.

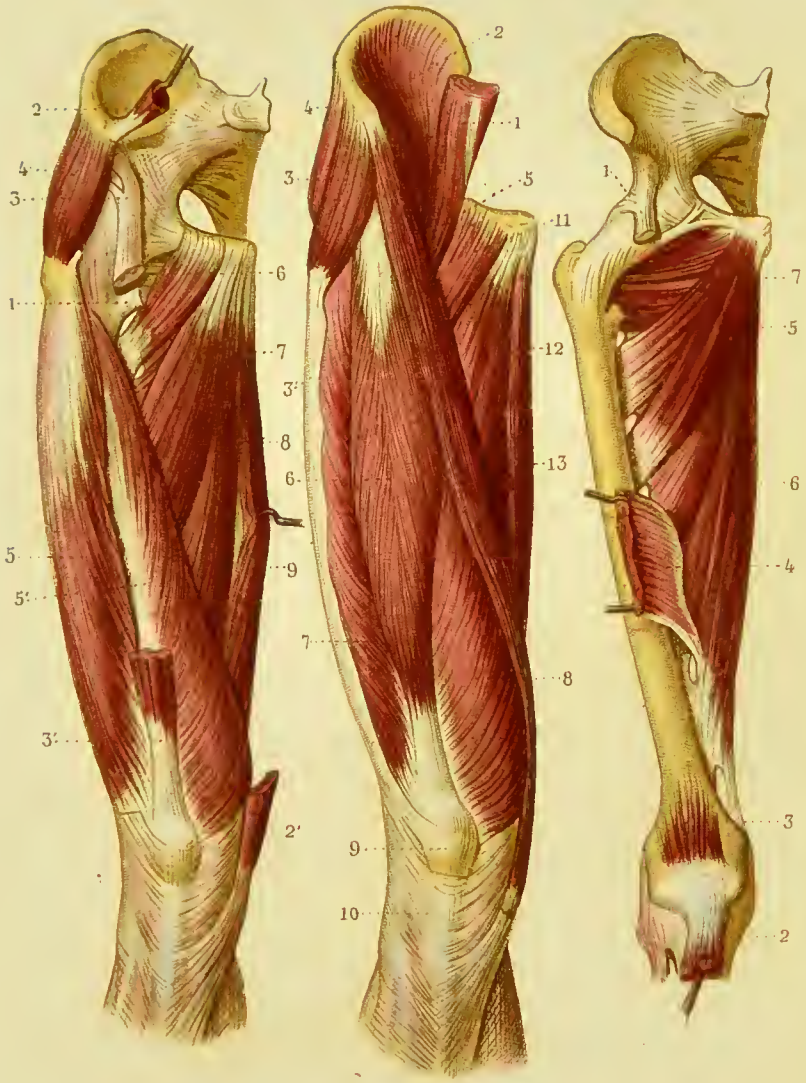

Léveillé del. *Lebrun sc.*

Fig. 1

Fig. 2

Fig 3.

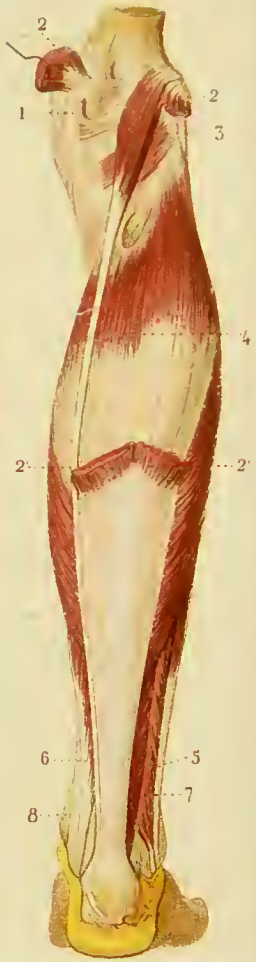

Fig 4.

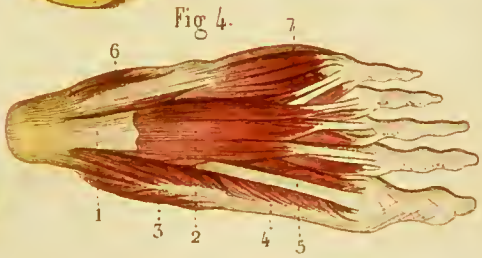

Leveillé del. *Lebrun sc.*

MYOLOGIE. PL. 17.

Muscles de la jambe et du pied.

Fig. 1. Muscles antérieurs de la jambe.

1. Extrémité inférieure du biceps crural. — 2. Jambier antérieur. — 3. Extenseur du gros orteil. — 4. Extenseur commun des orteils. — 5. Péronier antérieur. — 6. Portion des muscles soléaire et jumeau externe. — 7, 7. Grand péronier latéral. — 8, 8. Petit péronier latéral. — 9. Ligament annulaire antérieur. — 10. Muscle pédieux. — 11, 11. Muscle abducteur du petit orteil.

Fig. 2. Muscles postérieurs et superficiels de la jambe.

1. Tendon du demi-membraneux. — 2, 2. Muscles jumeaux. — 3. Extrémité supérieure du jambier grêle. — 3'. Son tendon. — 4, 4. Muscle soléaire. — 5. Aponévrose commune des muscles jumeaux et soléaire, qui se termine par. — 6. Le tendon d'Achille. — 7. Grand péronier latéral. — 8. Petit péronier latéral. — 9. Fléchisseur commun des orteils. — 10. Jambier postérieur.

Fig. 3. — 1. Tendon trifide du demi-membraneux. — 2, 2. Extrémité supérieure des muscles jumeaux. — 2', 2'. Extrémité inférieure. — 3. Jambier grêle. — 4. Muscle soléaire. — 5. Muscles péroniers latéraux. — 6. Fléchisseur commun des orteils. — 7. Fléchisseur propre du gros orteil. — 8. Jambier postérieur.

Fig. 4. Muscles superficiels de la plante du pied.

1. Aponévrose plantaire coupée. — 2. Petit fléchisseur des orteils. — 3. Abducteur du gros orteil. — 4. Portion interne du petit fléchisseur du gros orteil. — 5. Tendon de son grand fléchisseur. — 6, Abducteur du petit orteil. — 7. Son fléchisseur propre.

MYOLOGIE PL. 18

MUSCLES POSTÉRIEURS ET PROFONDS DE LA JAMBE ET DE LA PLANTE DU PIED. — MUSCLES INTEROSSEUX.

Fig. 1. — 1. Muscle poplité. — 2. Tendon du demi-membraneux. — 3. Ligament externe de l'articulation du genou. — 4, 4. Extrémité supérieure du muscle soléaire. — 5. Grand fléchisseur commun des orteils. — 6. Grand fléchisseur propre du gros orteil. — 7. Tendon du jambier postérieur. — 8. Grand péronier latéral. — 9. Petit péronier latéral. — 10. Accessoire du grand fléchisseur commun des orteils. — 11. Abducteur du gros orteil, coupé. — 12. Petit fléchisseur. — 13. Abducteur du petit orteil coupé. — 14. Petit fléchisseur.

Fig. 2. — 1. Tendon d'Achille coupé et abaissé. — 2. Tendon coupé du grand fléchisseur des orteils. — 3. Extrémité supérieure du grand fléchisseur propre du gros orteil. — 3′. Extrémité inférieure du même muscle. — 4. Jambier postérieur. — 5. Grand péronier latéral. — 6. Petit péronier latéral.

Fig. 3. — 1. Tendon du grand fléchisseur commun des orteils. — 2. Tendon du grand fléchisseur propre du gros orteil. — 3. Tendon du jambier postérieur. — 4. Tendon du grand péronier latéral. — 4′. Tendon du court péronier latéral. — 5. Tendon coupé de l'abducteur du gros orteil. — 6. Petit fléchisseur du gros orteil. — 7. Adducteur oblique. — 8. Adducteur transverse. — 9. Muscles interosseux.

Fig. 4. — 1. Tendon du grand péronier latéral. — 2. Muscles interosseux à la plante du pied. On y voit en même temps les interosseux plantaires et la partie inférieure des interosseux dorsaux.

Fig. 5. — 1, 1, 1, 1. Muscles interosseux dorsaux au dos du pied. — 2, 2, 2. Interosseux plantaires, dont on n'aperçoit que les tendons.

Fig. 1.

Fig. 2.

Fig. 3.

Fig. 4

Fig. 5.

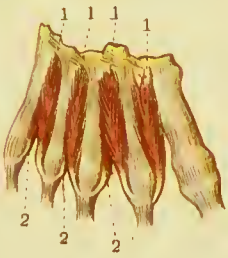

Léveillé del. *Lebrun sc.*

Fig. 1.

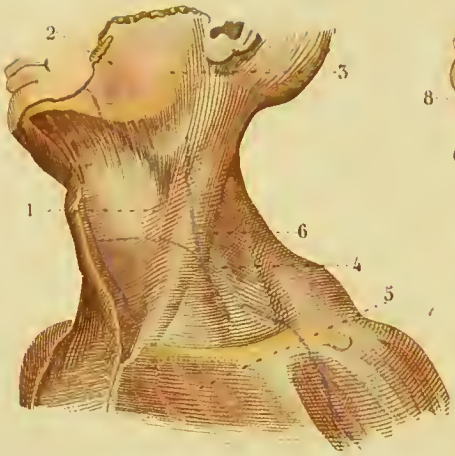

Fig. 2.

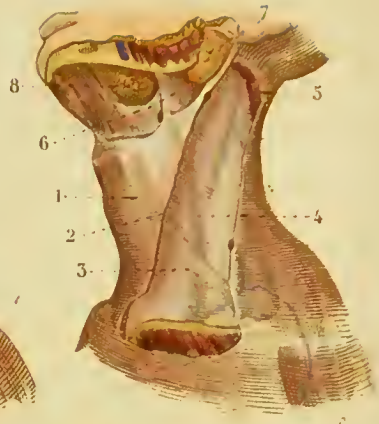

Fig. 3.

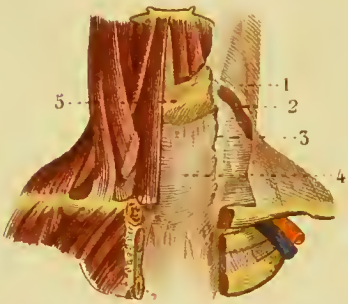

Fig. 4

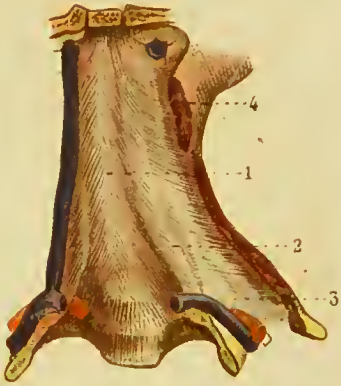

Fig. 5

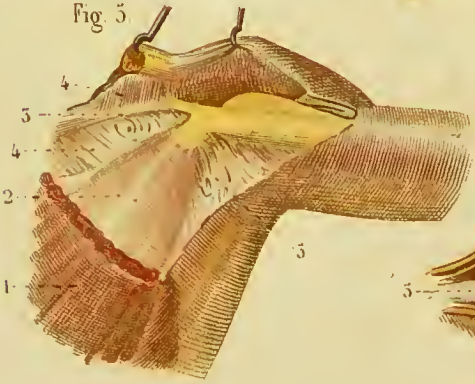

Fig. 6.



Léveillé del *Corbié sc*

APONÉVROLOGIE PL. 1.

Fig. 1. Aponévroses du cou. — Le muscle peaucier est enlevé avec le *fascia superficialis* qui l'unit au muscle du côté opposé.

1. Feuillet superficiel de l'aponévrose cervicale. — 2. Aponévrose massétérine, et — 3. Aponévrose parotidienne, continuation de l aponévrose cervicale. — 4. Aponévrose sus-claviculaire, continuation de l'aponévrose cervicale. — 5. Portion superficielle de l'aponévrose cervicale se prolongeant sur le muscle grand pectoral. — 6. Veine jugulaire externe appliquée immédiatement sur le muscle sterno-mastoïdien, et vue à travers la portion superficielle de l'aponévrose cervicale.

Fig. 2. Aponévroses du cou.

1. Portion moyenne de l'aponévrose cervicale. — 2. Feuillet superficiel de cette aponévrose coupé. — 3. Feuillet moyen passant sous le sterno-mastoïdien, se confondant avec le tendon du muscle omoplato-hyoïdien, et formant au-dessus — 4. la gaîne des gros vaisseaux du cou. — 5. Sterno-mastoïdien coupé. — 6. Portion de l'aponévrose cervicale s'attachant à la mâchoire inférieure, et séparant — 7. la glande parotide et — 8. la glande sous-maxillaire.

Fig. 3. Aponévroses du cou.

1. Portion superficielle de l'aponévrose cervicale coupée — 2. Muscle sterno-mastoïdien coupé. — 3. Feuillet moyen de l'aponévrose cervicale. — 4. Feuillet profond de cette aponévrose se prolongeant dans la poitrine et s'attachant au bord inférieur du — 5. corps thyroïde.

Fig. 4. Aponévrose prévertébrale.

1. Aponévrose prévertébrale. — 2. Muscle scalène antérieur faisant saillie à travers cette aponévrose. — 3. Clavicule coupée. — 4. Sterno-mastoïdien coupé.

Fig. 5. Aponévroses de l'aisselle.

1. Muscle grand pectoral coupé. — 2. Petit pectoral. — 3. Faisceau aponévrotique auquel se fixent en dessus et en dessous, — 4, 4. l'aponévrose sous-claviculaire. — 5. Ligament suspenseur de l'aisselle.

Fig. 6. Aponévroses de l'œil.

1 et 2. Aponévrose des paupières continue avec les fibro-cartilages tarses. — 3. Feuillet aponévrotique réunissant les muscles de l'œil, simple entre ces muscles, et se divisant à ces deux feuillets à leur niveau pour former leur gaîne. — 4. Feuillet aponévrotique recouvrant immédiatement la sclérotique et se terminant vers l'union du nerf optique avec cette membrane. — 5. Nerf optique.

Fig. 2.

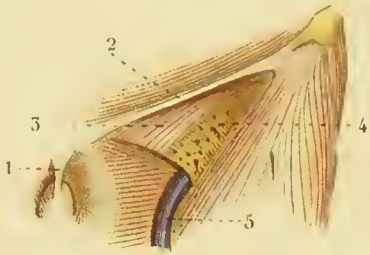

Fig. 3

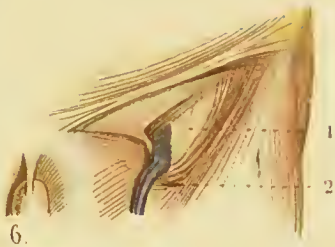

Fig. 6.

Fig. 4.

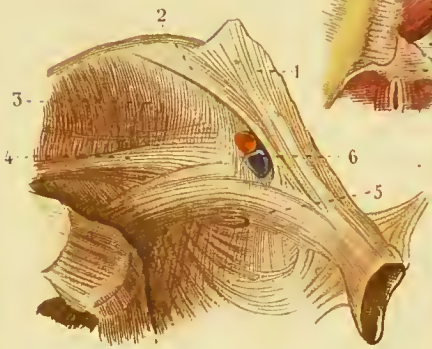

Fig. 1.

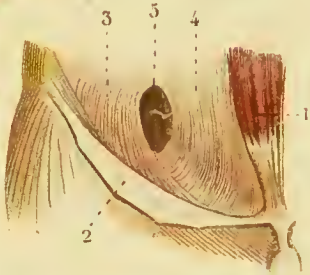

Fig. 5.

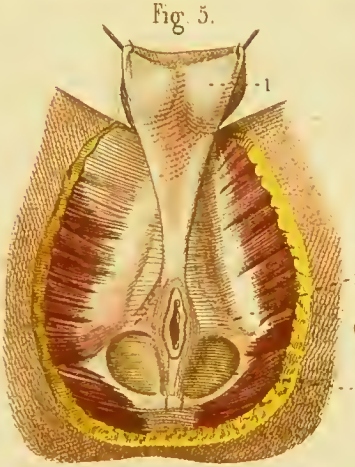

Fig. 7.

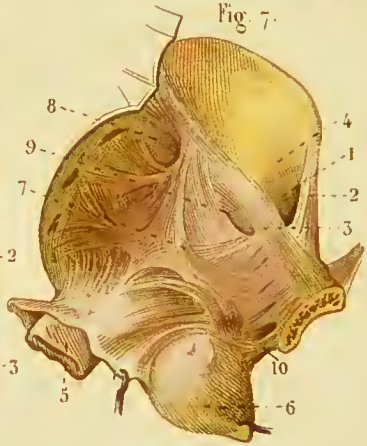

Leveille del *Corbie sc*

APONÉVROLOGIE PL. 3.

Fig. 1. Fascia transversalis.

1. Muscle droit de l'abdomen. — 2. Aponévrose du grand oblique renversée. — 3. Portion externe du *fascia transversalis*. — 4. Portion interne. — 5. Orifice supérieur du trajet inguinal.

Fig. 2 et 3. — Aine (*aponévroses*).

Fig. 2. — 1. Ligament suspenseur de la verge. — 2. Arcade crurale. — 3. Ligament de Gimbernat. — 4. *Fascia cribriformis*. — 5. Veine saphène interne.

Fig. 3. — 1. Feuillets aponévrotiques appliqués immédiatement sur les vaisseaux cruraux. — 2. Bord falciforme de l'aponévrose de la cuisse, répondant au confluent de la veine saphène interne.

Fig. 4. Aponévroses iliaques, etc., etc. (*côté gauche du bassin*).

1. Aponévrose du grand oblique. — 2. Bandelette iléo-pubienne ou ligament d'Esselbach. — 3. Aponévrose iliaque. — 4. Tendon du petit psoas. — 5. Ligament de Cooper. — 6. Vaisseaux cruraux coupés, vus dans l'anneau crural.

Fig. 5. Aponévrose inférieure du périnée.

1. Bourses relevées laissant voir le prolongement postérieur du dartos. — 2. Aponévrose inférieure du périnée. — 3. Excavation dont le fond est formé par le muscle releveur de l'anus.

Fig. 6. Aponévrose moyenne du périnée.

1. Aponévrose inférieure du périnée coupée. — 2. Aponévrose moyenne ou ligament de Carcassone. — 3. Trous des vaisseaux dorsaux de la verge. — 4. Bulbe de l'urètre coupé.

Fig. 7. Aponévrose supérieure du périnée, *fascia pelvia*, etc.

1. Anneau crural. — 2. Ligament de Gimbernat. — 3. Ligament de Cooper. — 4. Aponévrose iliaque formant le bord externe do l'anneau crural. — 5. Rectum renversé. — 6. Vessie renversée. — 7. Aponévrose supérieure du périnée, composée de faisceaux dirigés en différents sens. — 8. Trou pour le passage des vaisseaux fessiers. — 9. Trou pour le passage des vaisseaux et nerf obturateurs. — 10. Ligament antérieur de la vessie dépendant de l'aponévrose pelvienne.

APONÉVROLOGIE PL. 4.

Fig. 1. Aponévroses du membre supérieur.

1. Aponévrose du deltoïde. — 2. Aponévrose brachiale. — 3. Aponévrose antibrachiale. — 4. Faisceau de renforcement du biceps qui va à l'aponévrose antibrachiale. — 5. Aponévrose palmaire. — 6. Muscle palmaire cutané.

Fig. 2. — 1. Ligament annulaire postérieur du carpe. — 2. Aponévrose dorsale de la main.

Fig. 3. Aponévroses du membre inférieur.

1. Aponévrose du muscle grand fessier. — 2. Aponévrose de la cuisse. — 3. Aponévrose du muscle *fascia-lata*. — 4. Aponévrose jambière. — 5. Aponévrose dorsale du pied.

Fig. 4. Coude-pied.

1. Ligament annulaire du coude-pied formé de deux faisceaux croisés.

Fig. 5. — Aponévrose plantaire.

1. Faisceau moyen et languettes terminales. — 2. Faisceau externe. — 3. Faisceau interne.

Pl. 42

Fig 1

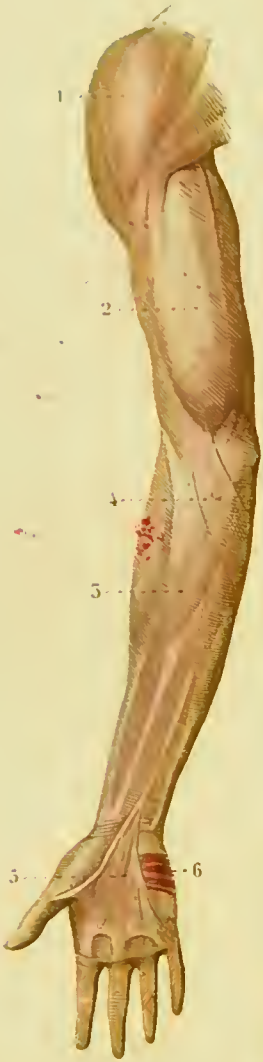

Fig 4

Fig 3

Fig. 5.

Fig 2.

Leveille del *Corbie sc*

Fig. 6.

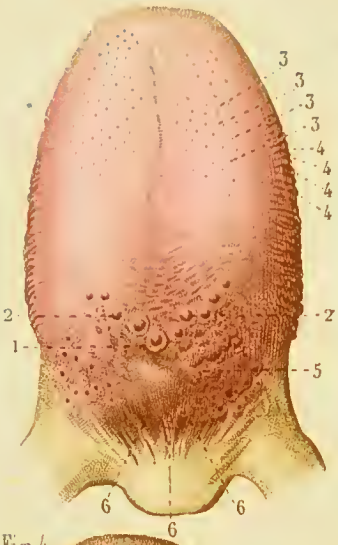

Fig. 1.

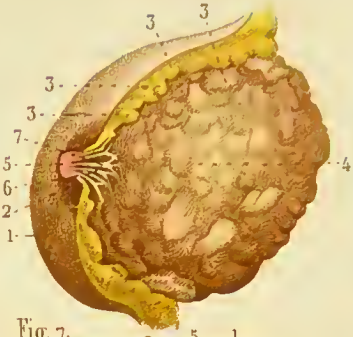

Fig. 7.

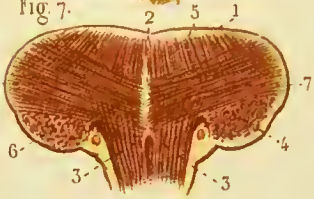

Fig. 4.

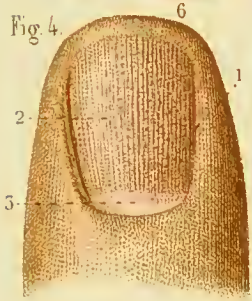

Fig. 3.

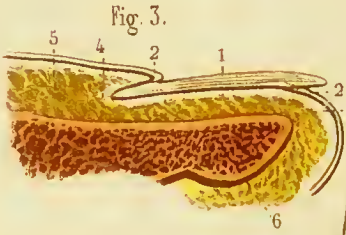

Fig. 5.

Fig. 2

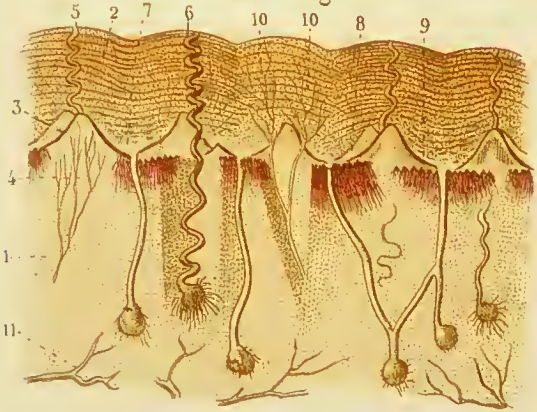

Léveillé del. *Corbié sc*

SPLANCHNOLOGIE PL. 1.

Fig. 1. Sein ou organe de la lactation.

1. Peau. — 2. Auréole. — 3, 3, 3, 3. Lobes graisseux dont les uns tiennent à la peau, et dont les autres sont engagés dans les lobes de la glande mammaire. — 4. Glande mammaire. — 5. Mamelon. — 6. Conduits galactophores. — 7. Sinus d'un de ces conduits.

Fig. 2. Structure de la peau étudiée au microscope, d'après M. Breschet.

1. Derme. — 2. Epiderme disposé par couches. — 3. Papilles disposées par paires formant les lignes de la peau. — 4. Nerfs d'une papille. — 5. Conduit sudorifère se dégageant entre deux papilles. — 6. Glande et conduit sudorifères vus en entier. — 7. Glande et conduit épidermiques. Le conduit s'ouvre dans le sillon intermédiaire aux paires des papilles. — 8. Appareil de sécrétion de la matière colorante de la peau terminé par une foule de petits conduits. — 9. Matières colorante et épidermique se disposant peu à peu par couches pour former l'épiderme. — 10, 10. Vaisseaux absorbants. — 11. Vaisseau sanguin.

Fig. 3. Pouce coupé verticalement.

1. Ongle. — 2, 2. Épiderme se continuant avec l'ongle. — 3. Derme. — 4. Sillon du derme dans lequel se termine l'extrémité postérieure de l'ongle. — 5. Tissu graisseux sous-cutané. — 6. Phalange unguéale.

Fig. 4. Extrémité du pouce dont on a enlevé l'épiderme.

1. Matrice de l'ongle. — 2. Corps papillaire de l'ongle. — 3. Tache blanche dépourvue de papilles formant une *lunule*.

Fig. 5. Coupe verticale d'un poil de la bajoue d'un bœuf, d'après Gaultier.

1. Le poil tendu. — 2. Membrane du follicule. — 3. Vaisseau s'introduisant dans le follicule par son orifice. — 4. Le même vaisseau descendant dans le follicule pour aller à la base du poil. — 5. La cavité du poil, dont la base repose sur un petit corps conoïde rougeâtre. — 6. La racine du follicule formée par des filets nerveux. — 7. Petits poils. — 8. Follicules sébacés qui garnissent l'entrée du bulbe des poils.

Fig. 6. Langue (*face dorsale*).

1. Trou borgne. — 2, 2. Papilles calicinées disposées en V. — 3, 3, 3, 3. Papilles coniques. — 4, 4, 4, 4. Lignes formées par des papilles filiformes. — 5. Glandules de la base de la langue. — 6, 6, 6. Ligaments glosso-épiglottiques.

Fig. 7. Langue coupée verticalement et dans le sens transversal.

1. Enveloppe de la langue. — 2. Cartilage médian. — 3, 3. Muscles génioglosses. — 4. Fibres propres verticales. — 5, 5. Fibres verticales continues avec les fibres précédentes et avec celles des muscles génioglosses. — 6. Pointillé représentant des fibres longitudinales coupées. — 7, 7. Fibres transversales.

SPLANCHNOLOGIE, PL. 2.

Fig. 1. OEIL DROIT. — PAUPIÈRES, ETC.

1. Sourcil. — 2. Peau. — 3. Tissu cellulaire sous-cutané. — 4. Muscle orbiculaire. — 5. Ligament large des paupières. — 6, 6. Points lacrymaux. — 7. Caroncule lacrymale. — 8. Membrane clignotante.

Fig. 2. CONTINUATION DES PAUPIÈRES.

1. Muscle élévateur de la paupière supérieure. — 2. Portion de ce muscle, qui va s'attacher au côté externe du bord orbitaire en séparant les deux portions de la glande lacrymale. — 3. Portion orbitaire de la glande lacrymale. — 4. Portion palpébrale. — 5 e 6. Fibro-cartilages tarses des paupières. — 7 et 8. Points et conduits lacrymaux. — 9. Sac lacrymal.

Fig. 3. LAMBEAU DE PAUPIÈRE GROSSI VU EN ARRIÈRE POUR MONTRER LES GLANDES DE MEIBOMIUS.

1. Cils. — 2. Glandes de Méibomius. — 3. Un des orifices de ces glandes.

Fig. 4. PAUPIÈRES DU CÔTÉ DROIT, VUES PAR LA FACE POSTÉRIEURE. — APPAREIL LACRYMAL.

1. Muscle orbiculaire. — 2. Membrane conjonctive des paupières et de l'œil. — 3, 3. Cartilages tarses et glandes de Méibomius. — 4. Glande lacrymale. — 5. Orifices des conduits excréteurs de la glande lacrymale. — 6. Canal d'écoulement des larmes formé par la réflexion de la conjonctive de la paupière inférieure sur le globe oculaire. — 7, 7. Conduits lacrymaux. — 8. Sac lacrymal. — 9. Canal nasal.

Fig. 5. CANAL NASAL.

La paroi externe de la fosse nasale droite est séparée de la cloison et une partie du cornet inférieur emporté.

1. Cornet moyen. — 2. Cornet inférieur. — 3. Canal nasal. — 4. Orifice inférieur de ce canal.

Fig. 6. OEIL DROIT VU EN DEHORS. — SECTION VERTICALE DES PAUPIÈRES.

1. Coupe oblique du bord libre des paupières. — 2. Peau. — 3. Tissu cellulaire. — 4. Muscle orbiculaire. — 5. Fibro-cartilages tarses. — 6. Conjonctive. — 7. Muscle élévateur de la paupière supérieure. — 8, 8. Muscles droits unis en avant par leur aponévrose d'insertion. — 9. Aponévrose d'enveloppe du globe oculaire. — 10. Nerf optique.

Fig. 1.

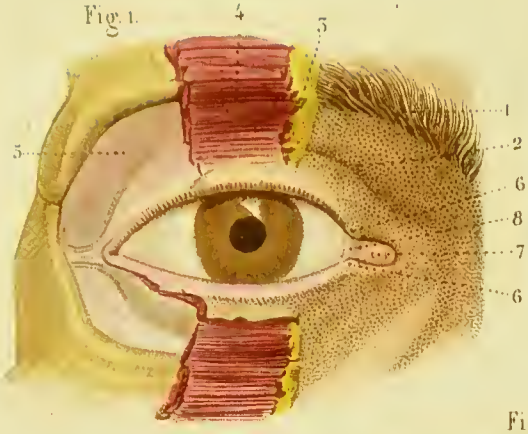

Fig. 3.



Fig. 2.

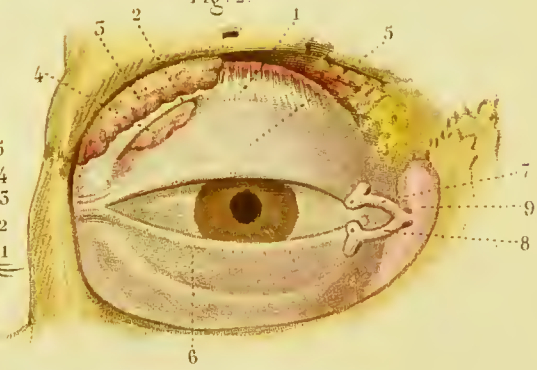

Fig. 6.

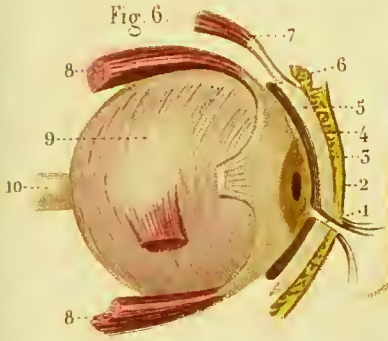

Fig. 4.

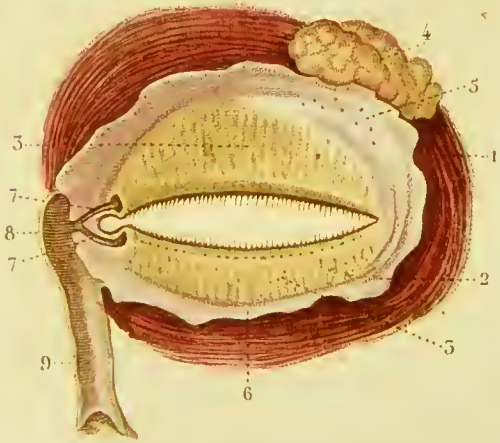

Fig. 5.

Leveillé del. *Davesne sc.*

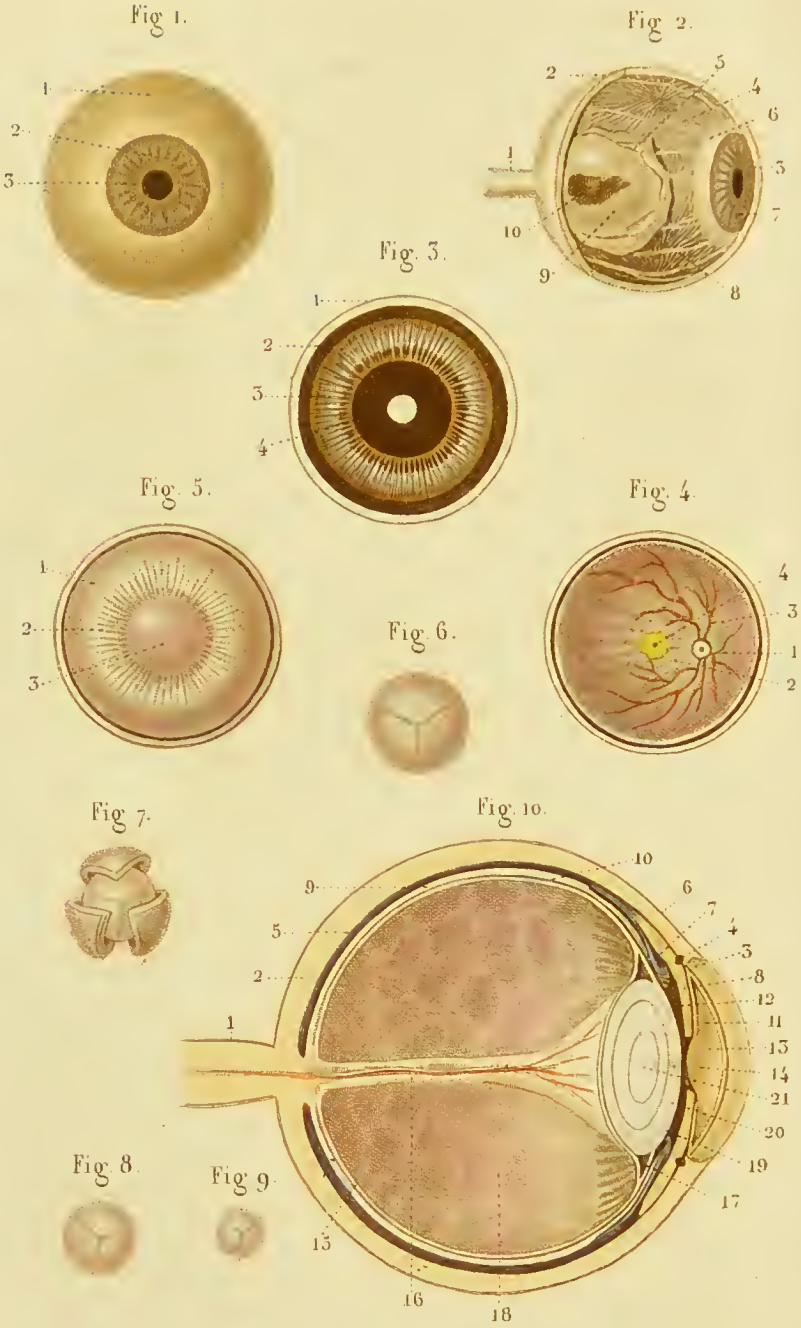

Léveillé del. *Davesne sc*

PL. 44 *bis*.

SPLANCHNOLOGIE, PL. 2 *bis*.

Fig. 1. OEIL VU EN AVANT.

1. Sclérotique. — 2. Iris vue à travers sa cornée transparente. — 3. Ouverture pupillaire.

Fig. 2. MEMBRANES DE L'OEIL.

1. Nerf optique. — 2. Sclérotique. — 3. Cornée transparente. — 4. Feuillet externe de la choroïde. Vaisseaux tourbillonnés, *vasa vorticosa*. — 5. Feuillet interne, membrane Ruyschienne.— 6. Ligament ciliaire. — 7. Iris et ouverture pupillaire. — 8. Un nerf ciliaire. — 9. Rétine. — 10. Membrane hyaloïde à travers laquelle on aperçoit le pigmentum de la choroïde.

Fig. 3 SEGMENT ANTÉRIEUR DES MEMBRANES DE L'OEIL VUES EN ARRIÈRE.

1. Sclérotique. — 2. Choroïde. — 3. Procès ciliaires formant par leur réunion le cercle ciliaire. — 4. Face postérieure de l'iris, tapissée par une couche de matière noire qu'on nomme *membrane uvée*.

Fig. 4. VUE DE LA PARTIE POSTÉRIEURE DE LA RÉTINE.

La partie antérieure de l'œil est enlevée.

1. Terminaison du nerf optique.— 2. Plis de la rétine.— 3. Division de l'artère centrale de la rétine. — 4. Tache jaune de Sœmmering avec un point central noir.

Fig. 5.— 1. Humeur vitrée renfermée dans la capsule cristalline. — 2. Procès ciliaires du corps vitré, zone de Zinn.— 3. Cristallin.

Fig. 6, 7, 8 et 9. DIVISIONS ET EMBOITEMENT SUCCESSIF DU CRISTALLIN.

Fig. 10. COUPE VERTICALE D'UN OEIL GROSSI.

La conjonctive, l'enveloppe accessoire des muscles et l'aponévrose d'enveloppe du globe oculaire sont enlevées.

Enveloppes. — 1. Nerf optique. — 2. Sclérotique. — 3. Cornée transparente. 4.— Canal de Fontana.— 5. Choroïde.— 6. Ligament ciliaire. — 7. Procès ciliaires (cercle ciliaire). — 8. Iris. — 9. Rétine. — 10. Membrane de Jacob. *Humeurs de l'œil.* — 11. Chambre antérieure de l'œil. — 12. Chambre postérieure. — 13. Membrane de l'humeur aqueuse, dite de Demours. — 14. Humeur aqueuse. — 15. Membrane hyaloïde. — 16. Canal hyaloïdien. On voit, dans son intérieur, l'artère de l'enveloppe cristalline. — 17. Canal godronné ou de Petit, formé par la division de la membrane hyaloïde en deux feuillets. De ces feuillets, l'antérieur paraît se confondre avec la capsule propre du cristallin; le postérieur passe derrière et reste distinct. — 18. Humeur vitrée, renfermée dans les cellules de la membrane hyaloïde. — 19. Capsule propre du cristallin. — 20. Humeur de Morgagni. — 21. Humeur cristalline ou cristallin formé de plusieurs couches superposées.

SPLANCHNOLOGIE PL. 3.

Fig. 1. Cartilages du nez

1. Cartilage latéral. — 2. Branche externe du cartilage de l'ouverture. — 3. Cartilage dit de l'aile du nez. — 4. Peau de l'aile du nez.

Fig. 2. Cartilage de l'ouverture du nez.

1. Branche externe. — 2. Branche interne.

Fig. 3. Cartilage latéral du nez détaché.

Fig. 4. Cartilage de la cloison.

1. Prolongement caudal.

Fig. 5. Coupe verticale des fosses nasales pour montrer le cartilage de la cloison.

1. Lame perpendiculaire de l'ethmoïde.—2. Vomer.—3. Cartilage de la cloison. — 4. Paroi supérieure des fosses nasales. — 5. Ouverture du sinus sphénoïdal dans les fosses nasales. — 6. Sinus sphénoïdal. — 7. Paroi inférieure des fosses nasales.

Fig. 6. Paroi externe des fosses nasales : cornets et méats.

1. Cornet supérieur et — 2. méat supérieur. — 3. Cornet moyen et — 4. méat moyen : il offre l'ouverture du sinus maxillaire. — 5. Cornet inférieur et — 6. méat inférieur. — 7. Orifice de la trompe d'Eustache.

Fig. 7. Les cornets sont brisés pour montrer la communication des méats.

1. Cellules ethmoïdales postérieures communiquant avec le méat supérieur, près duquel se voit — 2. le sinus sphénoïdal. — 3. Cellules ethmoïdales antérieures communiquant avec le méat moyen : celui-ci communique aussi avec le — 4. sinus frontal et avec le — 5. sinus maxillaire. — 6. Méat inférieur communiquant avec — 7. le canal nasal, et offrant en arrière — 8. la trompe d'Eustache.

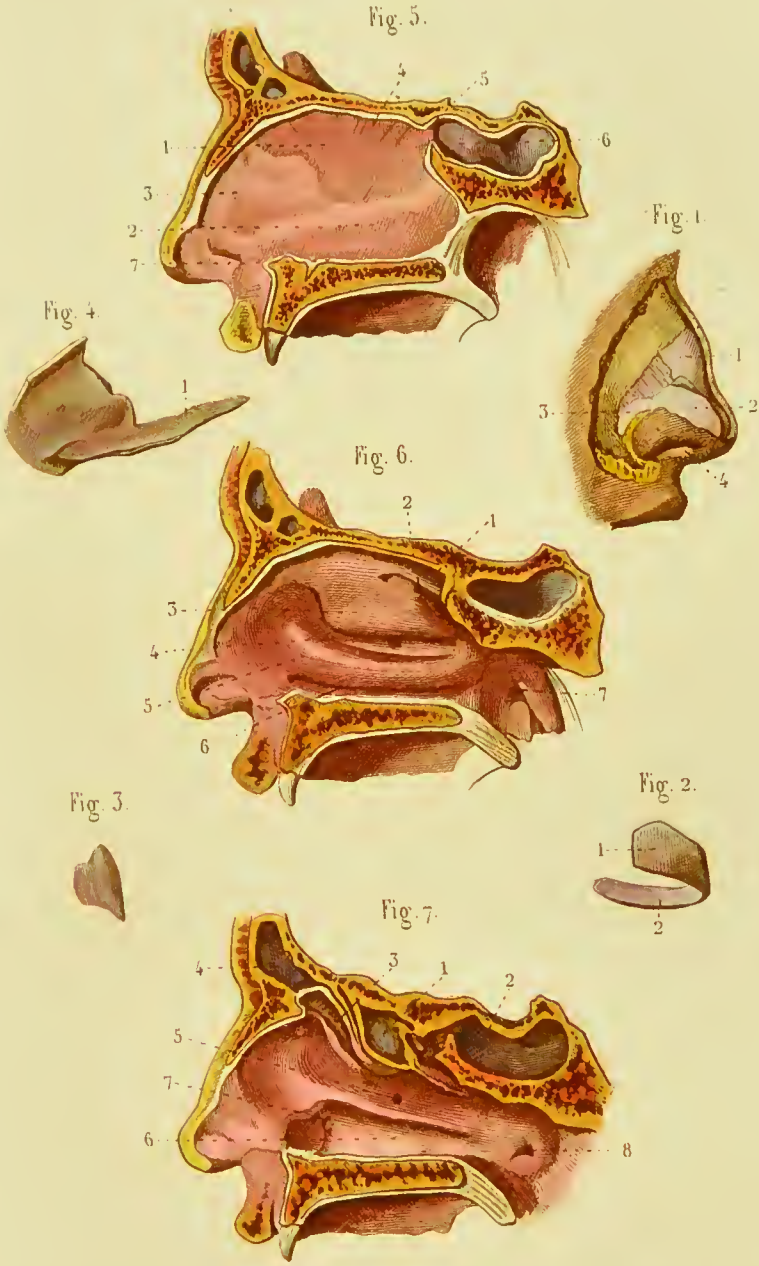

Leveille del *Corbie sc*

Pl. 46.

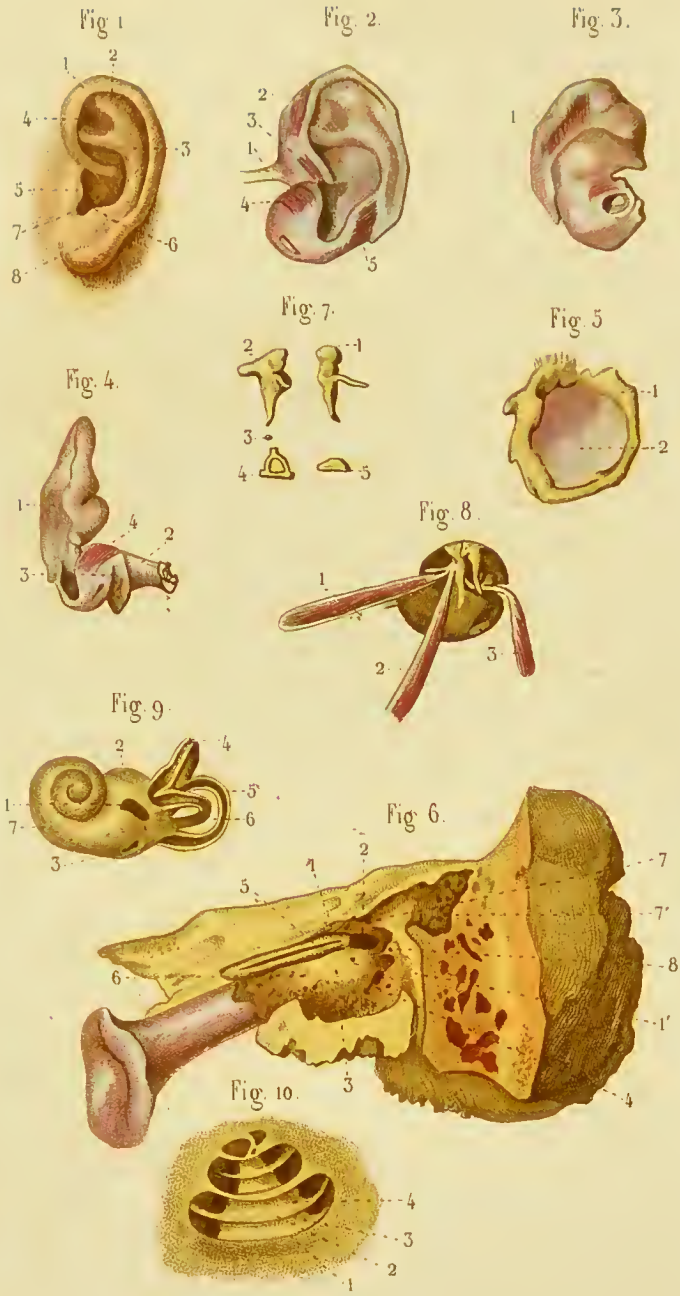

Léveillé del.

Corbie sc.

SPLANCHNOLOGIE PL. 4.

Fig. 1. Pavillon de l'oreille avec la peau.

1. Hélix. — 2. Rainure de l'hélix. — 3. Anthélix. — 4. Fosse naviculaire. — 5. Tragus. — 6. Antitragus. — 7. Conque. — 8. Lobule.

Fig. 2. Muscles propres du pavillon.

1. Apophyse de l'hélix d'où naît un ligament et le muscle auriculaire antérieur. — 2. Grand muscle de l'hélix. — 3. Petit muscle de l'hélix. — 4. Muscle du tragus. — 5. Muscle de l'antitragus.

Fig. 3. Cartilage du pavillon (*face interne*).

1. Muscle transversal du pavillon.

Fig. 4. Oreille externe, pavillon et conduit auditif externe.

1. Pavillon vu de profil et par derrière. — 2. Portion osseuse du conduit auditif. — 3. Portion cartilagineuse. — 4. Portion membraneuse.

Fig. 5. — 1. Cercle osseux tympanique. — 2. Membrane du tympan.

Fig. 6. Paroi interne de la caisse du tympan.

1. Saillie osseuse de l'aqueduc de Fallope. — 1'. Continuation de l aqueduc de Fallope. — 2. Fenêtre ovale. — 3. Promontoire. — 4. Fenêtre ronde. — 5. Conduit du muscle interne du marteau. — 6. Trompe d'Eustache. — 7. Orifice des cellules mastoïdiennes. — 7'. Cellules mastoïdiennes. — 8. Trou de la pyramide.

Fig. 7. Osselets du tympan.

1. Marteau. — 2. Enclume. — 3. Os lenticulaire. — 4. Étrier. — 5. Base de l'étrier.

Fig. 8. Muscles du tympan.

1. Muscle interne du marteau. — 2. Muscle antérieur du marteau. — 3. Muscle de l'étrier.

Fig. 9. Oreille interne ou labyrinthe.

1. Fenêtre ovale. — 2. Vestibule dans lequel conduit la fenêtre ovale. — 3. Fenêtre ronde qui conduit dans la rampe tympanique du limaçon. — 4. Canal vertical supérieur. — 5. Canal vertical inférieur. — 6. Canal horizontal. — 7. Limaçon.

Fig. 10. Limaçon dont une partie de la lame des contours a été détruite.

1. Lame des contours. — 2. Lame spirale. — 3. Rampe tympanique. — 4. Rampe vestibulaire.

SPLANCHNOLOGIE, PL. 5.

GLANDES SALIVAIRES. — CORPS THYROÏDE. — BOUCHE. — PHARYNX, ETC., ETC.

Fig. 1. — 1. Partie inférieure du muscle masséter. — 2. Vaisseaux faciaux. — 3. Mâchoire inférieure. — 4. Ventre antérieur du muscle digastrique. — 5. Muscle stylo-hyoïdien au-dessous duquel on voit une partie du ventre postérieur du digastrique. — 6. Membrane thyro-hyoïdienne. — 7. Muscle du même nom. — 8. Cartilage thyroïde. — 9. Muscle crico-thyroïdien et membrane du même nom. — 10. Corps thyroïde. — 11. Trachée-artère. — 12. Muscle sterno-mastoïdien, tiré par une érigne et laissant voir — 13. L'artère carotide primitive. — 14. Muscle constricteur inférieur du pharynx. — 15. Constricteur moyen. — 16. Portion externe de la glande sous-maxillaire. — 17. Partie inférieure de la glande thyroïde. — 18. Aponévrose cervicale qui sépare ces deux glandes.

Fig. 2. VUE DES GLANDES SALIVAIRES DU CÔTÉ DROIT.

Le corps de la mâchoire est enlevé de ce côté. La langue est tirée en avant.

1. Conduit auditif. — 2. Glande parotide. — 3. Conduit parotidien ou de Sténon. On voit son orifice à la face interne de la membrane muqueuse buccale soulevée par une érigne. — 4. Glandes molaires. — 5. Glande sous-maxillaire divisée en deux parties par le muscle mylo-hyoïdien. — 6. Canal de Warton, naissant de la partie interne de cette glande. — 7. Glande sublinguale. — 8. Conduit de Rivinus.

Fig. 3. CORPS THYROÏDE SÉPARÉ DU LARYNX.

1, 1. Lobes latéraux du corps thyroïde. — 2. Partie médiane ou isthme.

Fig. 4. COUPE VERTICALE, REPRÉSENTANT LE CÔTÉ GAUCHE DE LA BOUCHE, DU PHARYNX ET DU LARYNX.

La face dorsale de la langue est abaissée à droite. Les glandes sous-maxillaire et sublinguale de ce côté sont conservées.

1. Limite des glandes sous-maxillaire et sublinguale : cette dernière cache le canal de Warton. — 2. Papilles calicinées, disposées en V. — 3. Trou borgne. — 4. Voûte palatine. — 5. Voile du palais, terminé par la luette. — 6. Pilier antérieur du voile du palais. — 7. Pilier postérieur. — 8. Espace amygdalien et amygdale. — 9. Ouverture postérieure de la cavité nasale gauche. — 10. Orifice de la trompe d'Eustache. — 11. Pharynx. — 12. Commencement de l'œsophage. — 13. Épiglotte fixée à la base de la langue par un repli muqueux, *glosso-épiglottique*. — 14. Trachée-artère. — 15. Larynx. — 16. Ligament inférieur de la glotte ou corde vocale. — 17. Ventricule du larynx. On a incisé le ligament supérieur de la glotte pour faire voir la profondeur du ventricule. — 18. Masse graisseuse, nommée à tort glande épiglottique, limitée par l'épiglotte en arrière, le cartilage thyroïde et la membrane thyro-hyoïdienne en avant, et la membrane hyo-épiglottique en haut. — 19. Os hyoïde coupé.

Fig. 1

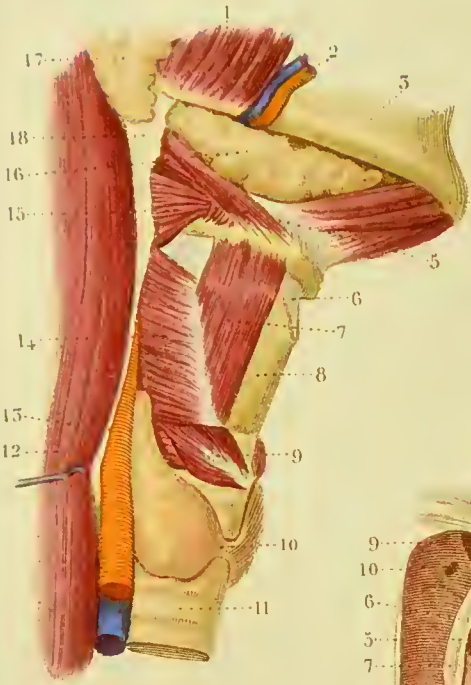

Fig. 3.

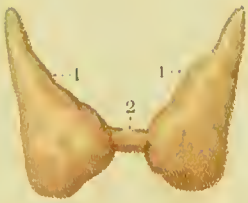

Fig. 4

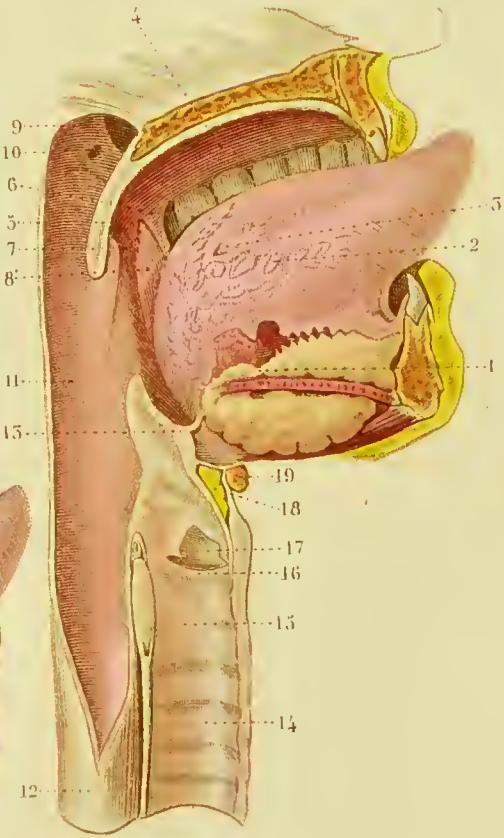

Fig. 2.

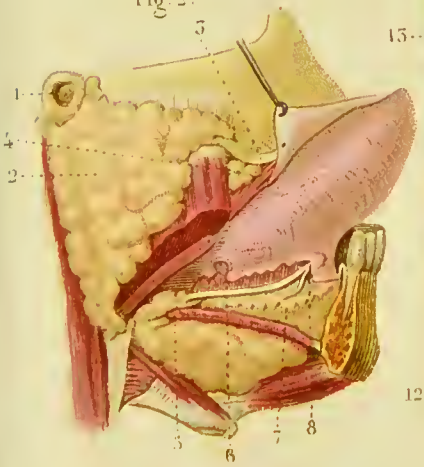

Leveillé del. *Danesne sc.*

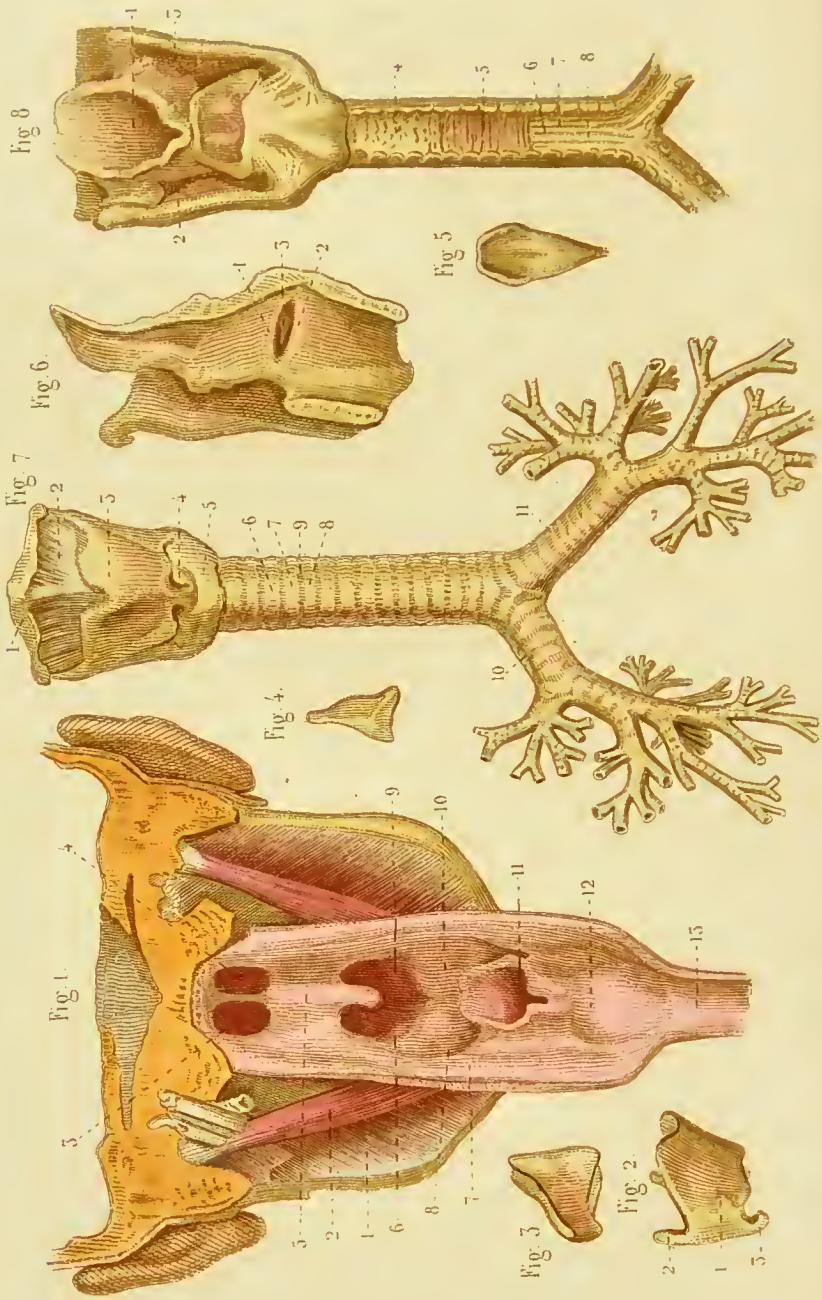

Léveillé del

Annedouche

SPLANCHNOLOGIE PL. 6.

Fig. 1. Pharynx ouvert en arrière. — Il est séparé de la colonne vertébrale.

1. Muscle ptérygoïdien interne. — 2. Stylo-pharyngien. — 3 et 4. Ouvertures postérieures des fosses nasales. — 5. Voile du palais et luette. — 6. Pilier antérieur, et — 7. pilier postérieur du voile du palais, formant entre eux et la base de la langue — 8. l'excavation amygdalienne. — 9. Ouverture postérieure de la bouche. — 10. Base de la langue. — 11. Ouverture supérieure du larynx. — 12. Face postérieure du larynx. — 13. Commencement de la trachée-artère.

Fig. 2. Cartilage thyroïde.

1. Ligne oblique. — 2. Grande corne. — 3. Petite corne.

Fig. 3. Cartilage cricoïde.

Fig. 4. Cartilage arytenoïde vu en arrière.

Fig. 5. Épiglotte.

Fig. 6. Larynx coupé verticalement et vu en dedans.

1. Ligament supérieur de la glotte, du côté gauche. — 2. Ligament inférieur de la glotte ou corde vocale. — 3. Ventricule du larynx.

Fig. 7. Larynx, trachée-artère et bronches, vus en avant.

1. Os hyoïde. — 2. Membrane thyro-hyoïdienne. — 3. Cartilage thyroïde. — 4. Membrane crico-thyroïdienne. — 5. Cartilage cricoïde. — 6. Trachée-artère. — 7 et 8. Deux cerceaux cartilagineux. — 9. Membrane qui les sépare. — 10. Bronche droite et divisions. — 11. Bronche gauche.

Fig. 8. Larynx, trachée-artère et origine des bronches vus en arrière.

1. Ouverture supérieure du larynx. — 2 et 3. Gouttières latérales du larynx. — 4. Membrane fibreuse de la trachée parsemée de grains glanduleux; au-dessous d'elle, on voit : — 5. la membrane charnue; au-dessous de cette dernière, on voit : — 6 et 7. de petites bandes fibreuses qui doublent — 8. la membrane muqueuse qu'on voit entre elles.

SPLANCHNOLOGIE PL. 7.

Fig. 1. Cœur droit vu en avant (*fibres propres*).

1. Oreillette droite en haut de laquelle on voit la veine cave supérieure. — 2. Ventricule droit. — 3. Artère pulmonaire.

Fig. 2. Cœur gauche vu en avant (*fibres propres*).

1. Oreillette gauche et veines pulmonaires. — 2. Ventricule gauche. — 3. Artère aorte.

Fig. 3. Coupe verticale transverse de la poitrine destinée a montrer le trajet des plèvres

1. Cœur et péricarde. — 2 et 3. Substance des deux poumons. — 4. La plèvre droite, prise à l'union des côtes et des cartilages costaux, tapisse ces cartilages, se réfléchit sur les bords du sternum, et forme avec la plèvre gauche, derrière cet os, — 5. le médiastin antérieur, tapisse ensuite le péricarde, — 6. la partie antérieure du pédicule pulmonaire, toute la surface du poumon droit, — 7. la partie postérieure du pédicule pulmonaire, se réfléchit pour tapisser les côtés de la colonne vertébrale, en formant avec celle du côté — 8. le médiastin postérieur, dans lequel on voit l'œsophage et plusieurs vaisseaux, tapisse ensuite toute la surface interne des côtes, et revient au point de départ — 4. formant ainsi un sac sans ouverture.

Fig. 4. Larynx, trachée-artere, péricarde et poumons, vus en avant.

1. Larynx. — 2. Trachée-artère. — 3 et 4. Poumons. — 5. Péricarde. — 6. Veine cave supérieure et veines sous-clavières qui la terminent. — 7. Tronc brachio-céphalique. — 8. Artère carotide primitive gauche. — 9. Artère sous-clavière gauche.

Pl. 49.

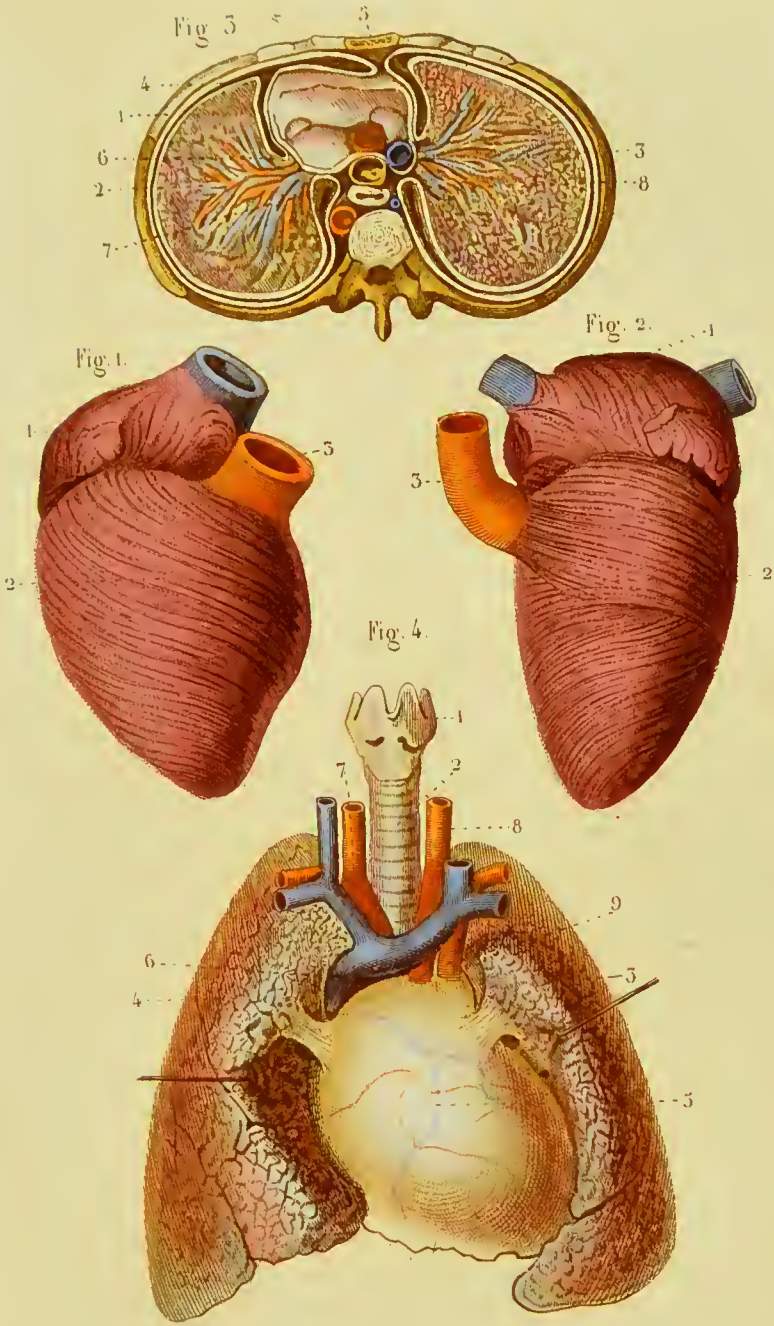

Leveillé del

Corbié sc

Pl. 50.

Fig. 1

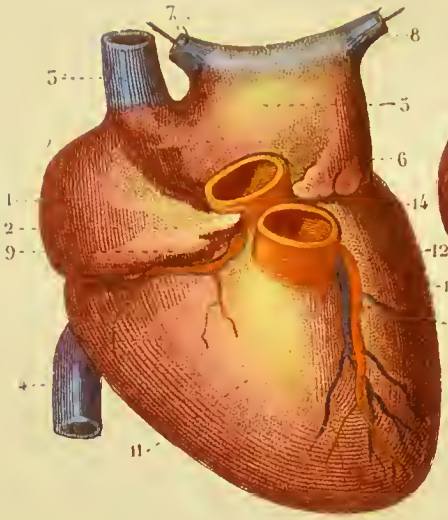

Fig. 4.

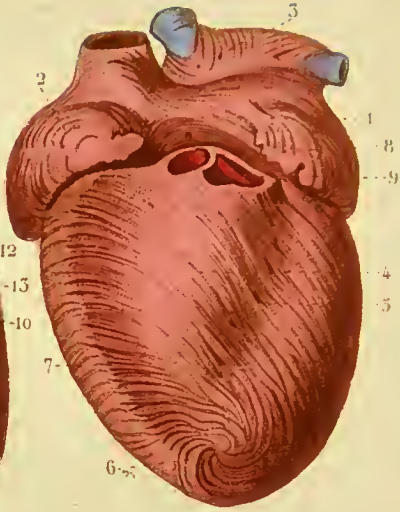

Fig. 3

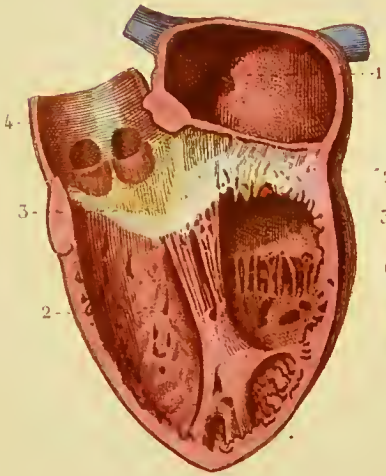

Fig. 2.

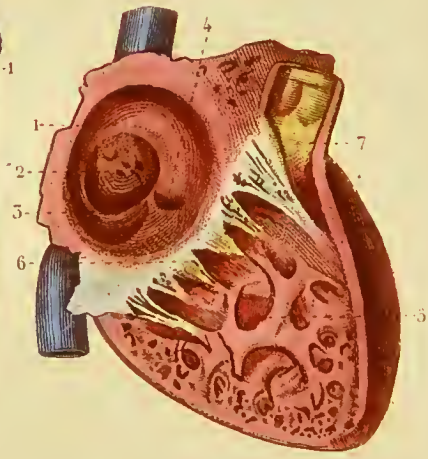

Léveillé del.

Corbu sc.

SPLANCHNOLOGIE PL. 8.

Fig. 1. Cœur vu en avant.

1. Oreillette droite. — 2. Appendice de cette oreillette. — 3. Veine cave supérieure. — 4. Veine cave inférieure. — 5. Oreillette gauche. — 6. Appendice de l'oreillette gauche. — 7 et 8. Veines pulmonaires. — 9. Sillon auriculo-ventriculaire dans lequel on voit des vaisseaux. — 10. Sillon qui sépare les deux ventricules. — 11. Ventricule droit. — 12. Artère pulmonaire. — 13. Ventricule gauche. — 14. Artère aorte.

Fig. 2. Cœur droit ouvert de manière a faire voir l'intérieur.

1. Cavité de l'oreillette. — 2. Fosse ovale. — 3. Valvule d'Eustache. — 4. Orifice de la grande veine cardiaque. — 5. Cavité du ventricule offrant différentes espèces de colonnes charnues. — 6. Un des pans de la valvule tricuspide. — 7. Artère pulmonaire avec deux de ses valvules sigmoïdes.

Fig. 3. Cœur gauche ouvert.

1. Cavité de l'oreillette au haut de laquelle on voit les veines pulmonaires. — 2. Cavité du ventricule. — 3. Valvule auriculo-ventriculaire. — 4. Aorte à l'origine de laquelle on voit deux des valvules sigmoïdes.

Fig. 4. Cœur dont on a enlevé la membrane séreuse et la graisse pour faire voir les fibres charnues.

1. Fibres communes des deux oreillettes. — 2. Fibres propres de l'oreillette droite. — 3. Fibres propres de l'oreillette gauche. — 4. Fibres communes des deux ventricules. — 5. Trous qui donnent passage aux vaisseaux cardiaques. — 6. Pointe du cœur où l'on voit les fibres communes, superficielles d'abord, se rassembler en tourbillonnant, pénétrer dans l'intérieur du cœur et devenir profondes. — 7. Raphé où l'on voit les fibres communes superficielles, antérieures et postérieures s'entre-croiser et devenir profondes. — 8 et 9. Orifices des artères pulmonaire et aorte.

SPLANCHNOLOGIE PL. 9.

Péritoine. — L'abdomen est ouvert du côté droit.

1. Ombilic. — 2. Péritoine tapissant la paroi antérieure de l'abdomen. — 3. Faux de la veine ombilicale. — 4. Ligament suspenseur du foie. — 5. Diaphragme soulevé par des érignes. — 6. Réflexion du péritoine du diaphragme sur le foie, constituant ce qu'on nomme *ligament coronaire* du foie. Le foie est coupé verticalement, et la vésicule biliaire est soulevée. — 7. Estomac, continu avec — 8. l'épiploon gastro-splénique du côté de la rate; avec — 9. l'épiploon gastro-hépatique du côté du foie; en bas avec — 10. l'épiploon gastro-colique ou grand épiploon. — 11. Hiatus de Winslow, borné : en haut par le foie; en bas par le duodénum; en avant par les canaux biliaires, etc.; en arrière par la veine cave inférieure tapissée par le péritoine. — 12. Arrière-cavité des épiploons. — 13. Portion réfléchie du grand épiploon. — 14. Dédoublement du grand épiploon pour embrasser le colon transverse (coupé). — 15. Réunion des deux feuillets pour former le mésocolon transverse : son feuillet supérieur recouvre — 16. le duodénum en partie; — 17. le pancréas, et remonte à l'hiatus de Winslow. Son feuillet inférieur va former — 18 le mésentère; celui-ci enveloppe — 19. les circonvolutions intestinales. — 20. Les deux feuillets du mésentère et l'intestin grêle (coupé). — 21. Mésorectum. — 22. Réflexion du péritoine du rectum sur le vagin, formant un repli semi-lunaire. — 23. Ligament large coupé; au-dessous, on voit le col de la matrice et le vagin ouvert. — 24. Réflexion du péritoine de la matrice sur la paroi postérieure de la vessie, formant un ligament semi-lunaire. — 25. Péritoine suivant l'ouraque jusqu'à l'ombilic, et formant un des replis nommés ligaments suspenseurs de la vessie.

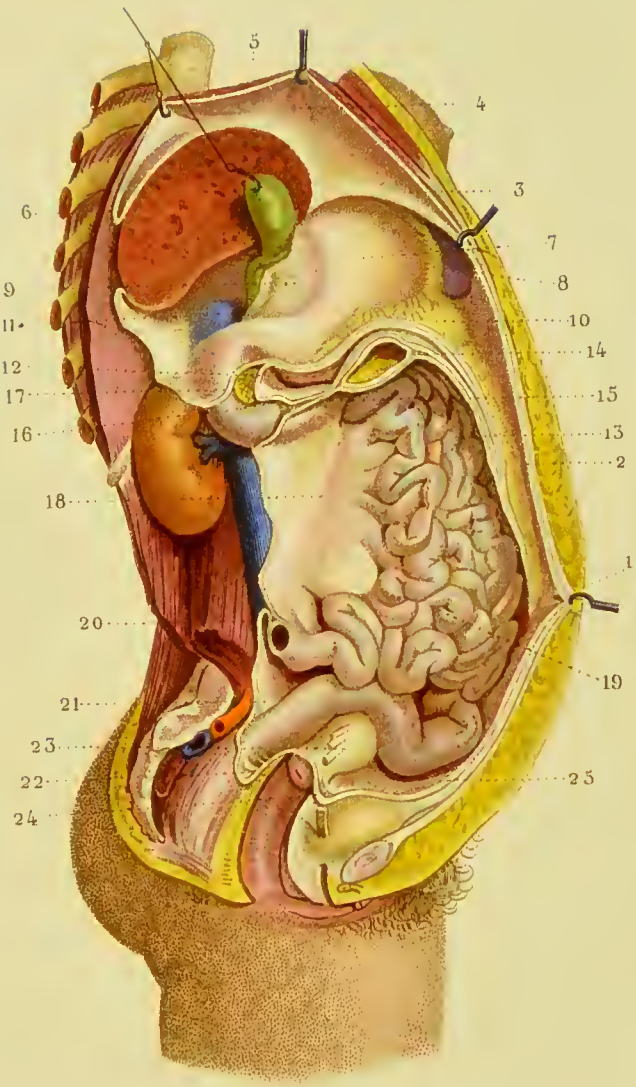

Léveillé del *Lebrun sc*

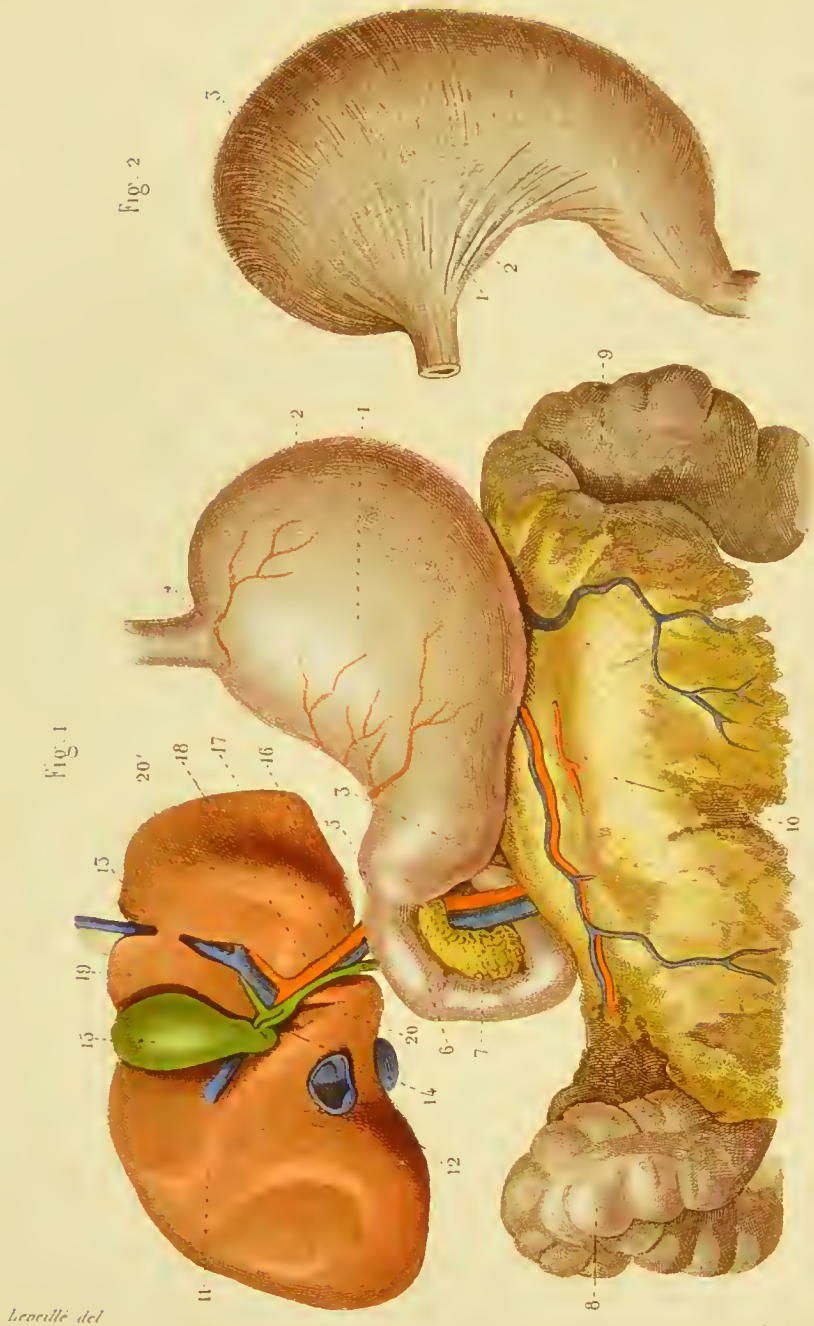

Leveillé del

Corbié sc

SPLANCHNOLOGIE PL. 10.

Fig. 1. L'ESTOMAC ET LE DUODÉNUM SONT VUS EN AVANT : LE FOIE PAR SA FACE INFÉRIEURE.

1. Estomac. — 2. Grosse tubérosité. — 3. Petite tubérosité — 4. Orifice cardiaque ou cardia. — 5. Orifice pylorique. — 6. Duodénum. — 7. Tête du pancréas limitée par la veine porte et l'artère mésentérique supérieure, qui limitent aussi le duodénum en passant au-devant de lui. — 8 et 9. Portions du gros intestin. — 10. Portion du grand épiploon. — 11. Face inférieure du grand lobe du foie. — 12. Passage de la veine cave inférieure. — 13. Sillon longitudinal ou de la veine ombilicale, contenant cette veine oblitérée. — 14. Sillon transverse ou de la veine porte, contenant le sinus de cette veine, les branches de l'artère et du canal hépatique. — 15. Vésicule biliaire, terminée par le canal cystique, lequel s'unit au canal hépatique pour former — 16. le canal cholédoque. — 17. Tronc de la veine porte. — 18. Artère hépatique. — 19. Éminence porte antérieure. — 20. Éminence porte postérieure, ou lobe de Spigel. — 20'. Lobe moyen du foie, ou lobe gauche.

Fig. 2. ESTOMAC DONT LA MEMBRANE SÉREUSE EST ENLEVÉE POUR MONTRER LA DISPOSITION DES FIBRES CHARNUES.

1 et 2. Petites bandes fibreuses descendant de l'œsophage sur la petite courbure. — 3. Fibres charnues dirigées en divers sens.

SPLANCHNOLOGIE PL. 11.

Fig. 1. Portion de l'œsophage et de l'estomac vus a leur surface interne.

1. Muqueuse de l'œsophage lisse. — 2. Surface de l'estomac. — 3. Ligne de séparation de l'œsophage et de l'estomac marquée par des inégalités répondant à l'orifice cardiaque.

Fig. 2. Valvule pylorique de l'estomac.

Fig. 3. — 1. Circonvolutions de l'intestin grêle. — 2. Cœcum recevant l'insertion de l'intestin grêle et presentant l'appendice vermiculaire. — 3. Colon ascendant. — 4. Colon transverse. — 5. Colon descendant. — 6. S iliaque du colon. — 7. Commencement du rectum. — 8. Une des appendices graisseuses du gros intestin.

Fig. 3.

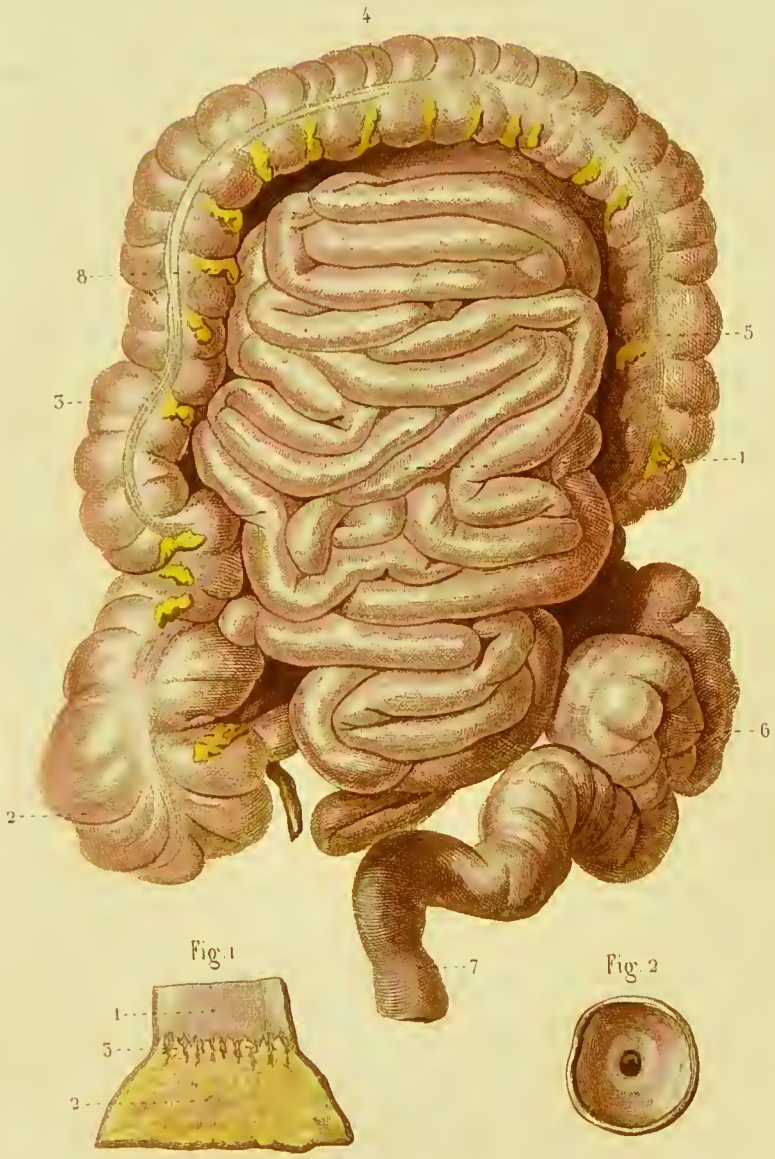

Léveille del

Corbié sc

Fig. 1

Fig. 6.

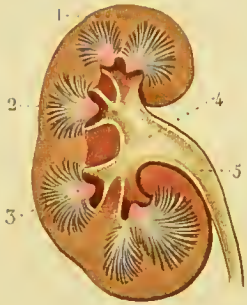

Fig. 2.

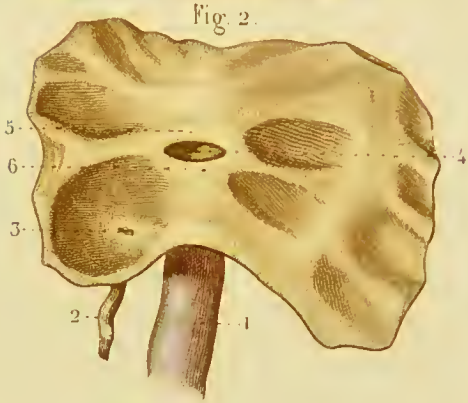

Fig. 5.

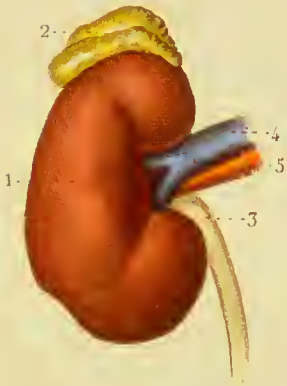

Fig. 3.

Fig. 4.

Leveillé del. *Corbie sc.*

PL. 54.

SPLANCHNOLOGIE PL. 12.

Fig. 1. Portion d'intestin grêle ouverte pour montrer les valvules conniventes ou de Kerkringius.

Fig. 2. Cœcum ouvert.

1. Extrémité inférieure de l'intestin grêle. — 2. Appendice vermiculaire. — 3. Orifice de cet appendice. — 4. Ouverture de l'intestin grêle dans le cœcum. — 5 et 6. Lèvres de la valvule iléo-cœcale ou de Bauhin.

Fig. 3. Rate.

1 et 2. Incisures qu'elle présente quelquefois sur ses bords. — 3 et 4. Deux des trous vasculaires dont la réunion forme ce qu'on appelle la scissure de la face interne de la rate.

Fig. 4. Canaux biliaires et pancréatiques vus en arrière.

1. Duodénum. — 2. Vésicule biliaire ouverte. — 3. Petits replis valvulaires. — 4. Canal cystique. — 5. Canal hépatique. — 6. Canal cholédoque. — 7. Pancréas. — 8. Tête du pancréas. — 9. Conduit pancréatique ou canal de Virsung.

Fig. 5. — 1. Capsule surrénale. — 2. Rein. — 3. Uretère. — 4 et 5. — Artère et veine rénales.

Fig. 6. Rein fendu par la moitié.

1. Substance corticale. — 2. Cône de substance tubuleuse terminé par un mamelon dans un calice. — 3. Un calice ouvert. — 4. Bassinet. — 5. Uretère.

SPLANCHNOLOGIE, PL. 13.

ORGANES GÉNITAUX ET URINAIRES DE L'HOMME, ETC. — ENSEMBLE ET DÉTAILS.

Fig. 1. STRUCTURE DU REIN.

1. Substance corticale, *conduits de Ferrein.* — 2. Substance médullaire ou mamelonnée, *tubes de Bellini.* — 3. Ouverture de ces tubes au sommet d'un mamelon dans un calice.

Fig. 2. ORGANES PELVIENS.

La moitié droite des os du bassin est enlevée par une section verticale du sacrum et de la symphyse du pubis.

1. Aponévrose supérieure du périnée, *fascia pelvia*, formant le ligament pubio-prostatique, et donnant naissance à un prolongement qui sépare la vessie du rectum et va se terminer au cul-de-sac intermédiaire à ces deux organes. — 2. Aponévrose moyenne du périnée, ligament de Carcassonne. — 3. Aponévrose inférieure du périnée. — 4. Prolongement du dartos. — 5. Scrotum. — 6. Dartos. — 7. Testicule recouvert par la membrane commune à lui et au cordon spermatique. — 8. Cordon spermatique. — 9. Vaisseaux spermatiques. — 10. Conduit déférent. — 11. Vésicule séminale. — 12. Prostate. — 13. Glande de Cooper. — 14. Prépuce (la peau de la verge est enlevée du côté droit). — 15. Frein de la verge. — 16. Ligament suspenseur de la verge. — 17. Corps caverneux. La racine droite est coupée. — 18. Canal de l'urèthre. On voit, en arrière, la portion membraneuse entre l'aponévrose supérieure du périnée et l'aponévrose moyenne, et la portion bulbeuse ou le bulbe entre l'aponévrose moyenne et l'aponévrose inférieure; en avant le gland. — 19. Uretère. — 20. Vessie. — 21. Ouraque. — 22. Rectum. On voit le péritoine se continuer de la vessie sur le rectum; en bas, l'anus et son muscle constricteur.

Fig. 3. La vessie est portée en avant et le rectum en arrière.

1. Face inférieure de la vessie. — 2. Conduit déférent. — 3. Vésicule séminale. — 4. Prostate. — 5. Feuillet aponévrotique qui sépare la prostate et la vessie du — 6. rectum.

Fig. 4. Elle montre les endroits où l'urèthre et un des conduits éjaculateurs pénètrent dans la prostate.

1. Prostate. — 2. Col de la vessie. On a coupé la membrane qui s'en détache et va envelopper la prostate. — 3. Entrée d'un conduit éjaculateur.

Fig. 5. — 1. Conduit déférent. — 2. Conduit éjaculateur résultant de l'anastomose du conduit déférent avec la vésicule séminale. La partie inférieure de la prostate est incisée pour le laisser voir. — 3. Vésicule séminale en partie dépliée.

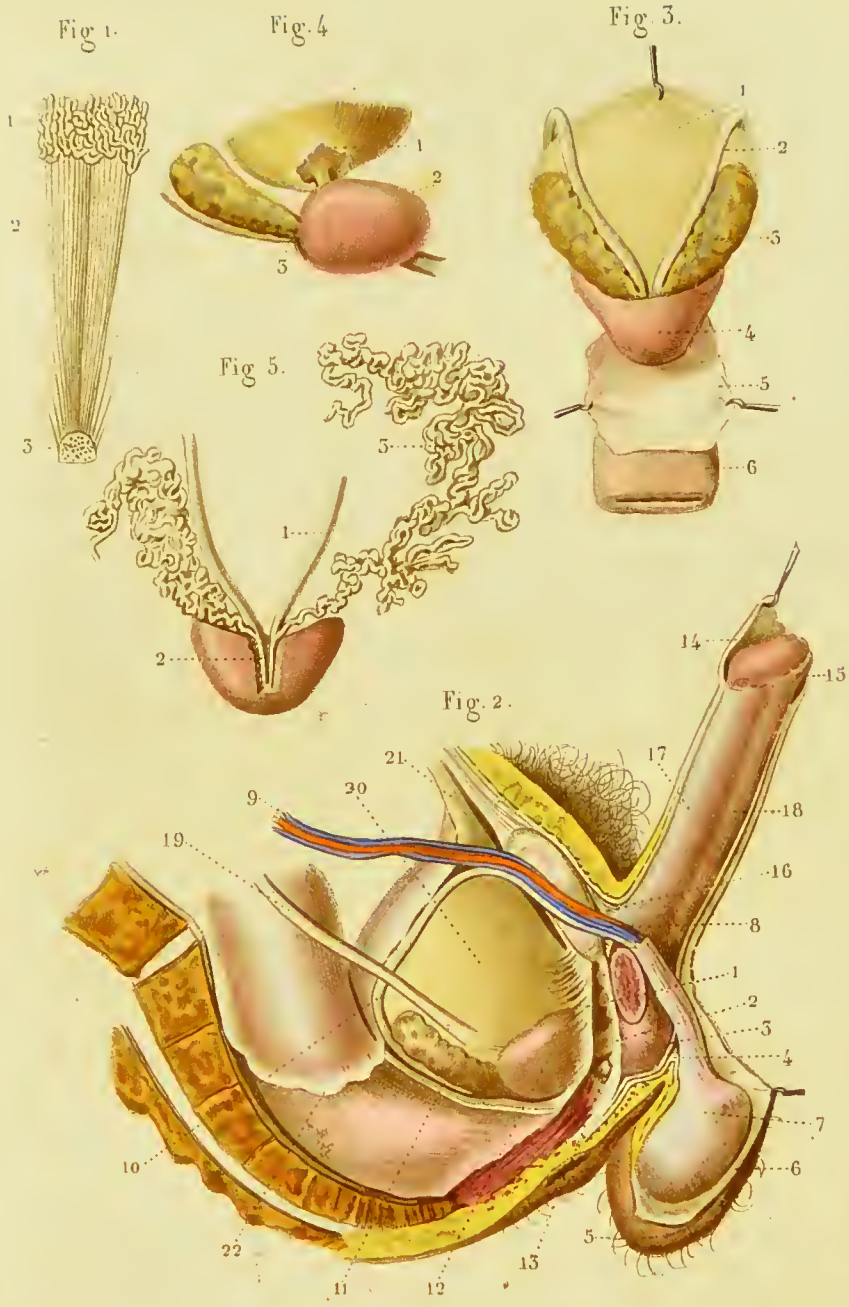

Leveille del *Giraud sc*

Pl. 56.

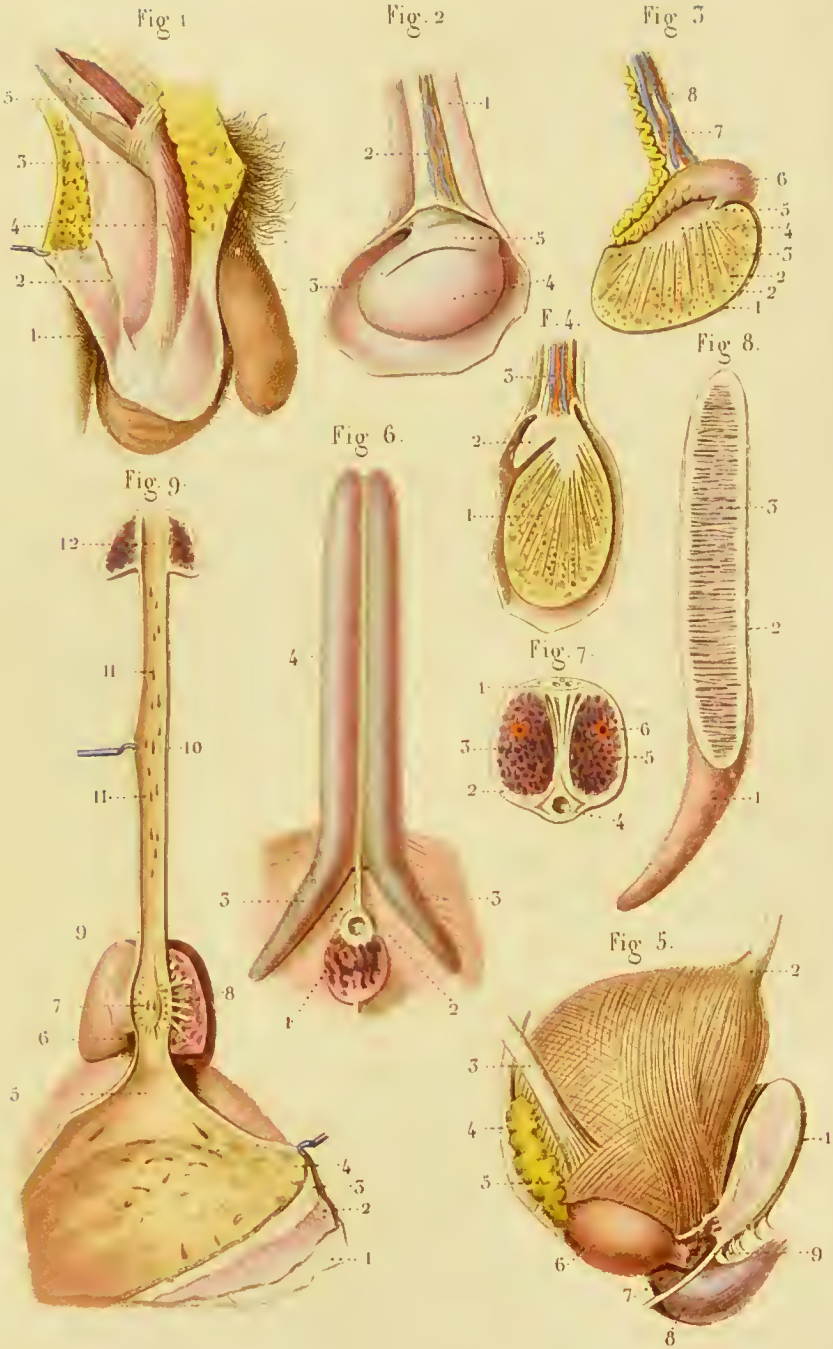

Leveillé del

Giraud sc

SPLANCHNOLOGIE, PL. 14.

ORGANES GÉNITAUX ET URINAIRES DE L'HOMME. — DÉTAILS.

Fig. 1. ENVELOPPES DU TESTICULE.

1. Peau ou scrotum. — 2. Dartos. — 3. Expansion fibreuse, née du contour de l'anneau inguinal, désignée à tort sous le nom de tunique fibreuse. — 4. Muscle crémaster, tunique musculeuse ou érythroïde, à travers les fibres duquel on aperçoit la tunique fibreuse commune au cordon et au testicule. — 5. Canal inguinal ouvert. On voit les fibres du crémaster qui recouvrent le cordon spermatique.

Fig. 2. — 1. Tunique fibreuse. — 2. Cordon spermatique. — 3. Tunique vaginale ou élytroïde. — 4. Testicule droit. — 5. Épididyme.

Fig. 3. COUPE VERTICALE DU TESTICULE D'AVANT EN ARRIÈRE.

1. Tunique albuginée ou capsule fibreuse. — 2. Lobules du testicule. — 3. Conduits séminifères. — 4. Corps d'Hygmor. — 5. Conduits excréteurs ou efférents du testicule. — 6. Épididyme. — 7. Conduit déférent. — 8. Vaisseaux du cordon spermatique.

Fig. 4. COUPE VERTICALE TRANSVERSE DU TESTICULE.

1. Testicule. — 2. Épididyme. — 3. Cordon spermatique.

Fig. 5. VESSIE VUE DU CÔTÉ DROIT.

1. Symphyse du pubis. — 2. Vessie (tunique charnue) et ouraque. — 3. Uretère. — 4. Conduit déférent. — 5. Vésicule séminale. — 6. Prostate. — 7. Portion membraneuse de l'urèthre. — 8. Portion bulbeuse ou bulbe. — 9. Réseau vasculaire placé entre les aponévroses supérieure et moyenne du périnée.

Fig. 6. CORPS CAVERNEUX DE LA VERGE VU EN DESSOUS.

1. Urèthre coupé et bulbe. — 2. Aponévrose moyenne du périnée. — 3, 3. Racines du corps caverneux. — 4. Corps caverneux.

Fig. 7. COUPE VERTICALE ET TRANSVERSE DE LA VERGE.

1. Peau de la verge. On voit sous la peau à la partie supérieure les vaisseaux et les nerfs dorsaux de la verge. — 2. Membrane du corps caverneux. — 3. Cloison du corps caverneux. — 4. Urèthre. — 5. Corps caverneux. — 6. Artère caverneuse.

Fig. 8. La partie droite du corps caverneux est enlevée.

1. Racine gauche du corps caverneux. — 2. Membrane du corps caverneux. — 3. Cloison.

Fig. 9. La vessie et l'urèthre sont ouverts par leur partie supérieure.

1. Péritoine. — 2. Tunique charnue. — 3. Tunique celluleuse. — 4. Tunique muqueuse. — 5. Trigone vésical, limité par les orifices des uretères et de l'urèthre. — 6. Portion prostatique de l'urèthre. — 7. Verumontanum ou crête urèthraie. On voit à son sommet les orifices des conduits éjaculateurs, à son contour ceux des conduits prostatiques. — 8. Conduits prostatiques. — 9. Portion membraneuse de l'urèthre. — 10. Portion spongieuse. — 11, 11. Lacunes de Morgagni. 12. Fosse naviculaire.

SPLANCHNOLOGIE PL. 15.

Fig. 1. ORGANES GÉNITAUX DE LA FEMME.

1. Un des ligaments larges ou ailes de la matrice. — 2 et 3. Ligaments ronds terminés en patto d'oie. — 4. Ovaire et son ligament. — 5. Trompe utérine ou de Fallope, terminée par une expansion frangée, *morceau frangé*, ou *pavillon de la trompe*. — 6. Corps de la matrice. — 7. Col. — 8. Extrémité inférieure de la matrice ou *museau de tanche*.

Fig. 2. MATRICE DIVISÉE EN MOITIÉ ANTÉRIEURE ET MOITIÉ POSTÉRIEURE : ON A CONSERVÉ CETTE DERNIÈRE.

1. Cavité du corps de la matrice : elle se continue avec — 2. la cavité des trompes utérines et — 3. la cavité du col. Dans cette dernière cavité, on voit une saillie arborisée, *arbre de vie* de la matrice. — 4. Ligament de l'ovaire.

Fig. 3. MATRICE DIVISÉE EN DEUX MOITIÉS LATÉRALES : ON A CONSERVÉ LA MOITIÉ GAUCHE.

1. Lèvre antérieure du museau de tanche. — 2. Lèvre postérieure.

Fig. 4. BASSIN DIVISÉ EN DEUX MOITIÉS LATÉRALES : ON A CONSERVÉ LA MOITIÉ GAUCHE. LA VESSIE, LE CANAL DE L'URÈTRE, LE VAGIN ET LE RECTUM SONT OUVERTS.

1. Vessie. — 2. Ouraque. — 3. Ligament antérieur de la vessie. — 4. Canal de l'urètre. — 5. Rectum. — 6. Lacunes de l'extrémité inférieure du rectum. — 7. Trompe. — 8. Ovaire. — 9. Matrice : on voit le péritoine l'envelopper et se porter ensuite sur la vessie et sur le rectum. — 10. Vagin. — 11 et 12. Colonnes antérieure et postérieure du vagin. — 13. Clitoris.

Fig. 5. PARTIES GÉNITALES EXTERNES, PUDENDUM.

1. Mont de Vénus ou pénil. — 2. Grande lèvre. — 3. Petite lèvre : à son extrémité supérieure elle se divise en deux feuillets, dont l'un se termine au bas du clitoris, et dont l'autre s'unit avec un feuillet semblable de la petite lèvre opposée pour former une sorte de prépuce au clitoris. — 4. Clitoris dont on ne voit que l'extrémité antérieure. — 5. Espace vestibulaire. — 6. Méat urinaire. — 7. Entrée du vagin. — 8. Fourchette. — 9. Fosse naviculaire. — 10. Anus. — 11. Périnée.

Fig. 6. — 1 et 2. Petites lèvres. — 3. Clitoris, racine, corps et gland. — 4. Ligament suspenseur du clitoris. — 5. Corps caverneux ou bulbe du vagin allant se terminer au gland du clitoris.

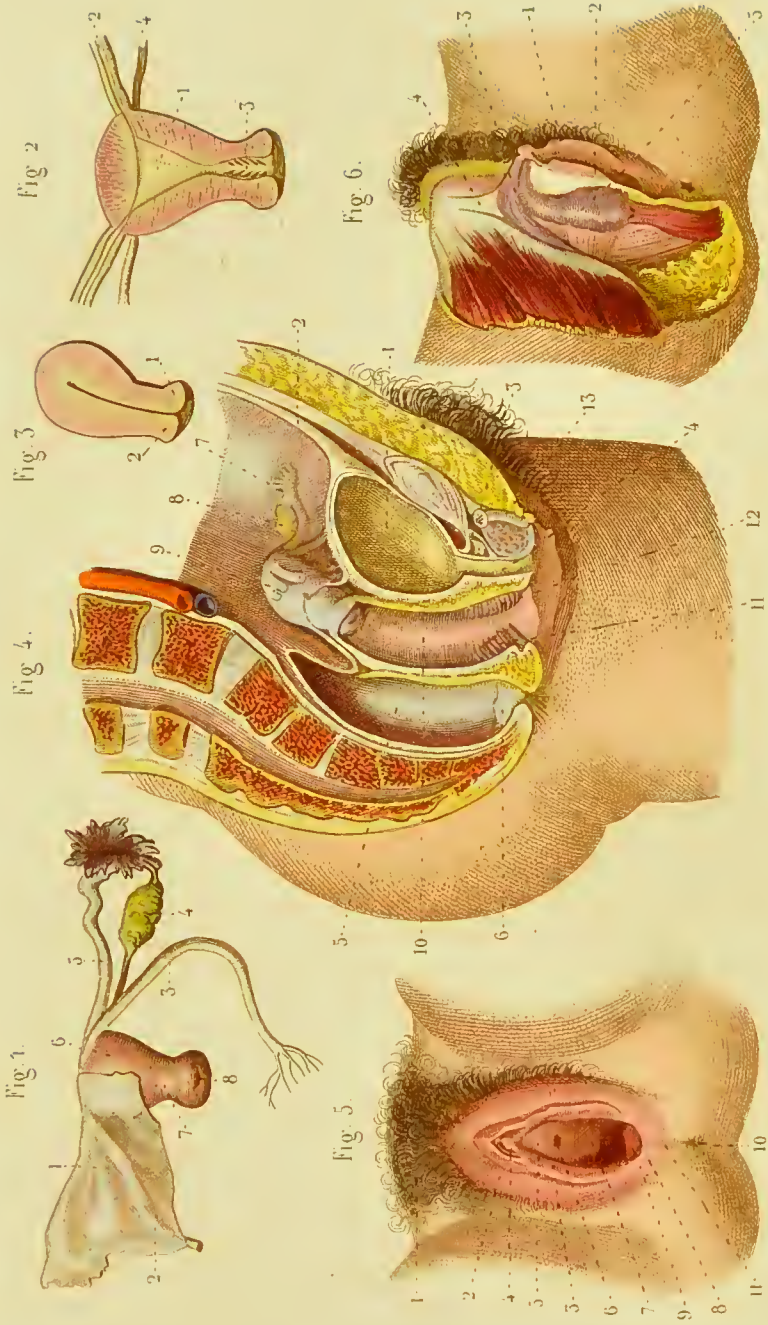

Leveille del

Corbie sc

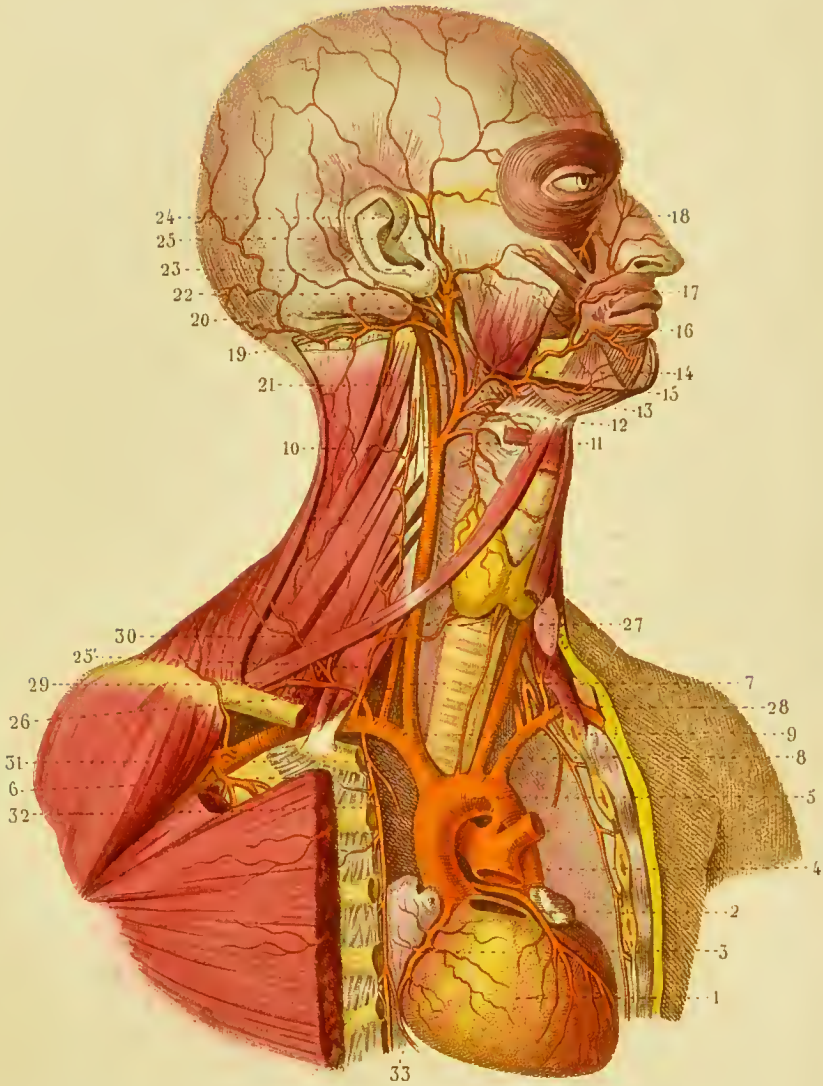

Léveillé del. *Choubard sc.*

ANGÉIOLOGIE PL. 1

Cœur, crosse de l'aorte, artères brachio-céphaliques, carotides, sous-clavière, etc., etc. — Le sternum est scié verticalement, et la poitrine est ouverte à gauche.

1. Cœur. — 2. Artère cardiaque antérieure. — 3. Artère cardiaque postérieure. — 4. Artère pulmonaire coupée. — 5. Crosse de l'aorte. — 6. Tronc brachio-céphalique. — 7. Carotide primitive gauche. — 8. Artère sous-clavière gauche. — 9. Division du tronc brachio-céphalique en carotide primitive droite et sous-clavière droite. — 10. Division de la carotide primitive en carotide externe et carotide interne. — 11. Artère thyroïdienne et branches principales. — 12. Artère linguale. — 13. Artère faciale. — 14. Artère palatine inférieure. — 15. Artère sous-mentale. — 16. Labiale inférieure. — 17. Labiale supérieure. — 18. Une des branches dorsales du nez. — 19. Artère occipitale et rameau mastoïdien. — 20. Auriculaire postérieure et branche stylo-mastoïdienne. — 21. Pharyngienne. — 22. Division de la carotide externe en maxillaire interne et temporale superficielle. — 23. Artère transverse de la face. — 24. Une des branches auriculaires antérieures. — 25. Artère temporale moyenne. — 25'. Artère thyroïdienne inférieure et cervicale ascendante. — 26. Artère vertébrale. — 27. Lieu où l'artère vertébrale pénètre dans le canal des apophyses transverses. — 28. Artère inter-costale supérieure. — 29. Scapulaire supérieure. — 30. Scapulaire postérieure. — 31. Artère mammaire interne. — 32. Médiastine antérieure. — 33. Diaphragmatique supérieure.

ANGÉIOLOGIE PL. 2.

Fig. 1. Artère linguale. — La mâchoire inférieure est sciée.

1. Os hyoïde. — 2. Muscle hyoglosse incisé pour montrer le passage de l'artère linguale. — 3, 3. Stylo-glosse. — 4. Génio-glosse. — 5. Artère carotide externe. — 6. Artère linguale. — 6'. Dorsale de la langue. — 7. Sublinguale.

Fig. 2. Artère maxillaire interne. — On a enlevé le côté droit du crâne, toute la partie supérieure de la mâchoire inférieure, la table externe du reste de l'os et la paroi externe de l'orbite.

1. Carotide externe. — 2. Artère occipitale et rameau mastoïdien. — 3. Auriculaire postérieure et rameau stylo-mastoïdien. — 4. Temporale superficielle et branches auriculaires antérieures. — 5. Temporale moyenne. — 6. Maxillaire interne, méningée moyenne ou sphéno-épineuse, et petite méningée du trou déchiré postérieur. — 6'. Division de l'artère méningée moyenne. — 6'', 6''. Méningées antérieures, branches de l'ophthalmique. — 6''', 6'''. Méningées postérieures. — 7. Dentaire inférieure. — 7'. Même artère dans le canal dentaire. — 8. Massétérine. — 9. Ptérygoïdiennes. — 10. Buccale. — 11. Faciale anastomosée avec la buccale. — 12 Alvéolaire et rameaux dentaires postérieurs. — 13. Sous-orbitaire. — 13'. Même artère au trou sous-orbitaire. — 14, 14. Temporales profondes. — 15. Maxillaire interne s'enfonçant dans la fente ptérygo-maxillaire.

Fig. 3. Artère maxillaire interne s'enfonçant dans le trou sphéno-palatin, dont elle prend le nom.

1. Apophyse ptérygoïde. — 2. Sous-orbitaire. — 3. Palatine. — 4. Vidienne ou ptérygoïdienne. — 5. Ptérygo-palatine.

Fig. 4. Artère ophthalmique. — L'orbite est détruit en dehors et le canal carotidien ouvert.

1. Artère dentaire antérieure dans son canal. — 2. Rameaux dentaires postérieurs. — 3. Carotide interne. — 4. Ophthalmique, — 5. Centrale de la rétine. — 6. Lacrymale. — 7. Branche musculaire. — 8. Sus-orbitaire. — 9. Une des artères ciliaires longues. — 10. Une artère ciliaire antérieure. — 11, 11. Artères ethmoïdales, méningées antérieures. — 12. Artères palpébrales. — 13. Terminaison de l'ophthalmique par les branches frontale et nasale.

Fig. 5. Artère ophthalmique, l'œil étant enlevé.

1. Ophthalmique. — 2. Branche musculaire inférieure. — 3 Palpébrale supérieure. — 4. Palpébrale inférieure.

Fig. 2.

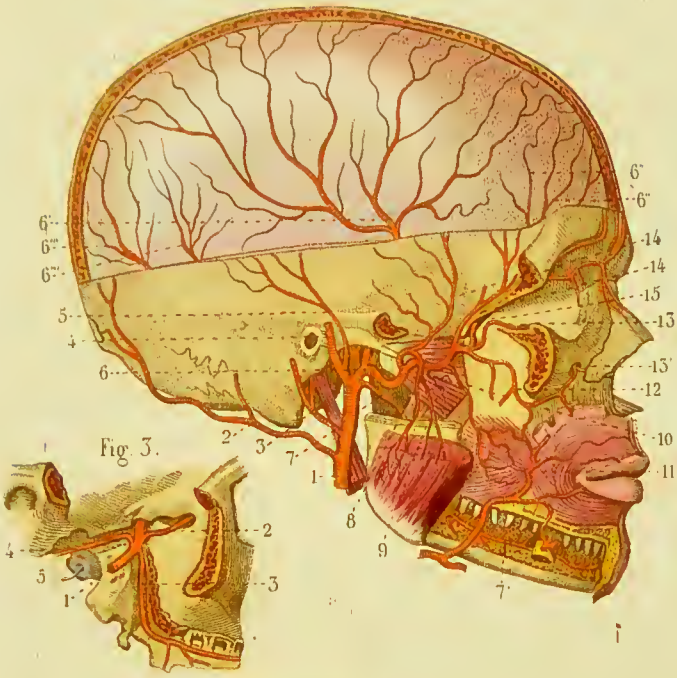

Fig. 3.

Fig. 1.

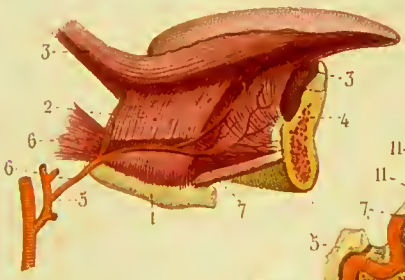

Fig. 4

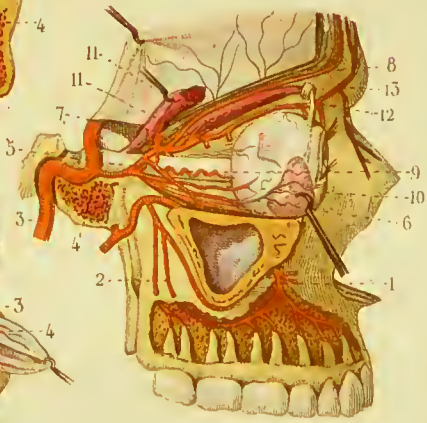

Fig. 5.

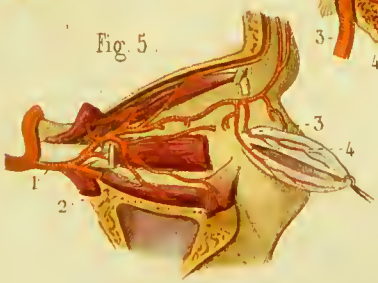

Léveillé del. *Choubard sc.*

Fig. 3.

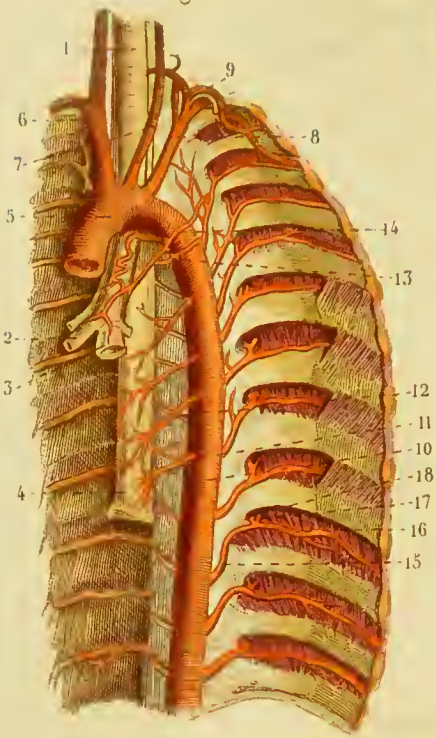

Fig. 2

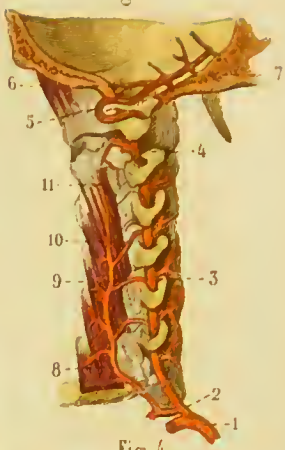

Fig. 4

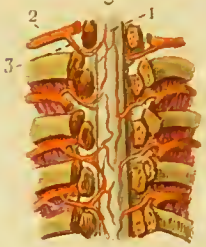

Fig. 1.

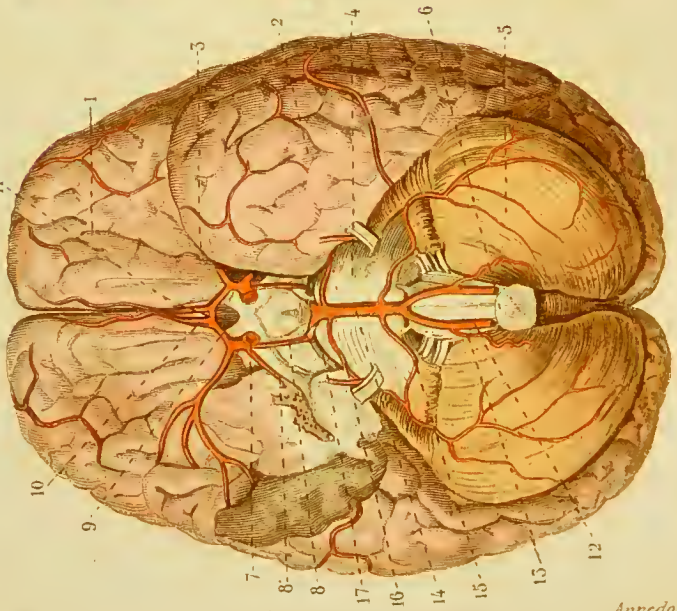

Lèveillé del. *Annedouche sc.*

ANGÉIOLOGIE PL. 3.

Fig. 1. Artères du cerveau, du cervelet, etc.

1. Lobe antérieur du cerveau. — 2. Lobe postérieur. — 3. Scissure de Sylvius. — 4. Protubérance annulaire. — 5. Cervelet. — 6. Bulbe occipital de la moelle. — 7. Tronc coupé de l'artère carotide interne. — 8. Artère communiquante postérieure. — 8'. Artère du plexus choroïde (une partie du lobe moyen est enlevée). — 9. Artère cérébrale antérieure. — 10. Artère cérébrale antérieure. — 11. Artère communiquante antérieure. — 12. Artère vertébrale. — 13. Artère cérébelleuse inférieure et postérieure. — 14. Artère basilaire. — 15. Artère cérébelleuse inférieure et antérieure. — 16. Artère cérébelleuse supérieure. — 17. Artère cérébrale postérieure anastomosée avec la carotide interne par la communiquante postérieure. Entre elle et la cérébelleuse supérieure, on voit le nerf moteur oculaire commun.

Fig. 2. Artères vertébrale et cervicale profonde. Colonne cervicale vue de coté, et portion de la base du crane.

1. Portion de l'artère sous-clavière. — 2. Tronc commun de l'artère vertébrale et la cervicale profonde. — 3. Artère vertébrale dans le canal des apophyses transverses. — 4. Courbure verticale de cette artère. — 5. Courbure horizontale. — 6. Artère vertébrale dans le crâne. — 7. Artère basilaire et branches. — 8. Artère cervicale profonde. — 9 et 10. Anastomoses entre cette artère et la vertébrale. — 11. Extrémité du muscle transversaire épineux.

Fig. 3. Crosse et portion thoracique de l'aorte. — On a scié les côtes près de la colonne vertébrale.

1. Trachée-artère. — 2 et 3. Bronches. — 4. Œsophage. — 5. Crosse de l'aorte. — 6. Tronc brachio-céphalique. — 7. Carotide primitive gauche. — 8. Sous-clavière gauche. — 9. Intercostale supérieure née d'un tronc commun avec l'artère thyroïdienne inférieure. — 10. Aorte thoracique. — 11 et 12. Artères œsophagiennes.—13 et 14. Artères bronchiques.—15. Une des artères inter-costales inférieures.—16. Branche inter-costale.—17. Branche dorsale, fournissant par le trou de conjugaison—18. un rameau spinal.

Fig. 4. Artères spinales. — Le corps des vertèbres est enlevé et le canal vertébral est ouvert en avant.

1. Moelle vertébrale avec ses membranes, dans le canal vertébral. — 2. Une artère intercostale. — 3. Une artère spinale pénétrant par le trou de conjugaison et fournissant des rameaux aux parois du canal, à la moelle et à ses membranes.

ANGÉIOLOGIE PL. 4.

Fig. 1 et 2. ARTÈRES DE L'AISSELLE, DU BRAS ET DE LA MAIN.

Fig. 1. — 1. Muscle scalène antérieur derrière lequel passe l'artère sous-clavière. — 2 et 3. Artères thoraciques antérieures. — 3. Artère acromiale. — 4. Artère thoracique latérale ou mammaire externe. — 5. Branche postérieure de l'artère scapulaire inférieure. — 6. Branche antérieure de cette artère. — 7 et 8. Artère circonflexe antérieure. — 9. Artère circonflexe postérieure. — 10. Artère brachiale. — 11. Artère humérale profonde, ou collatérale externe. — 12. Collatérale interne. — 13. Artère radiale. — 14. Récurrente radiale antérieure. — 15. Artère cubitale. — 16. Récurrente cubitale antérieure. — 17. Récurrente cubitale postérieure. — 18. Artère inter-osseuse.

Fig. 2. — 1. Artère cubitale. — 2. Inter-osseuse antérieure. — 3. Inter-osseuse postérieure. — 4. Arcade palmaire superficielle. — 5. Une des artères collatérales des doigts. — 6 et 7. Deux artères digitales. — 8. Artère radiale. — 9. Artère radio-palmaire. — 10. Arcade palmaire profonde. — 11. Une artère perforante postérieure. — 12. Une des artères perforantes antérieures.

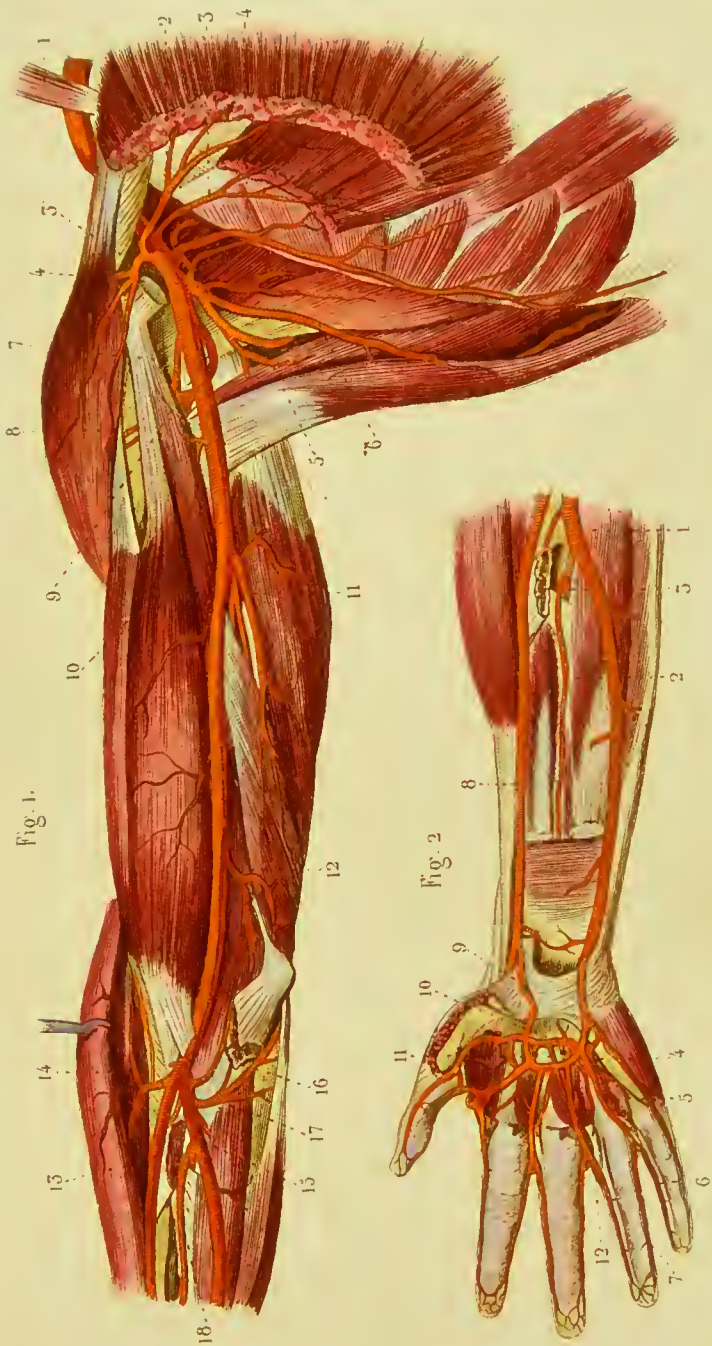

Leveillé del. Carbié sc.

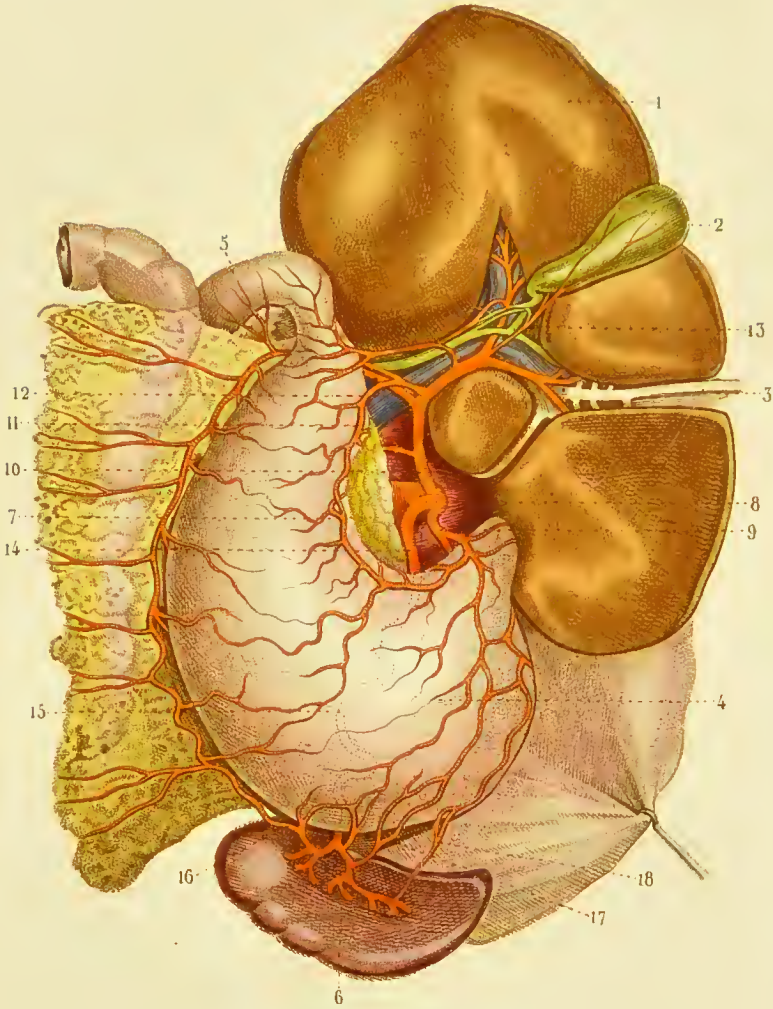

Léveillé del. *Choubard sc.*

ANGÉIOLOGIE PL. 5.

Artère cœliaque. — Le foie est renversé en haut de manière à présenter sa face inférieure.

1. Foie. — 2. Vésicule biliaire. — 3. Cordon remplaçant la veine ombilicale. — 4. Estomac. — 5. Commencement du duodénum. — 6. Rate. — 7. Pancréas. — 8. Artère cœliaque. — 9. Artère coronaire stomachique, donnant naissance à des rameaux œsophagiens et se continuant sur la petite courbure de l'estomac. — 10. Artère hépatique. — 11. Artère pylorique. — 12. Artère gastro-épiploïque droite, descendant derrière le duodénum et le long de la grande courbure de l'estomac. — 13. Artère cystique. — 14. Artère splénique. — 15. Ligne flexueuse, montrant la direction de l'artère splénique derrière l'estomac. — 16. Artère gastro-épiploïque gauche. — 17 et 18. Quelques vaisseaux courts, *vasa breviora*.

ANGÉIOLOGIE PL. 6.

Artère mésentérique supérieure. — L'intestin grêle est déjeté en bas et à gauche; le gros intestin, en haut et à droite.

1. 1. Intestin grêle.— 2. Cœcum.— 3. Appendice iléo-cœcal.— 4. Colon ascendant. — 5. Colon transverse. — 6. Artère mésentérique supérieure, fournissant par sa convexité les artères de l'intestin grêle, réunies en réseau avant d'arriver à l'intestin. — 7. Artère colique droite supérieure. — 8. Colique moyenne. — 9. Colique inférieure.

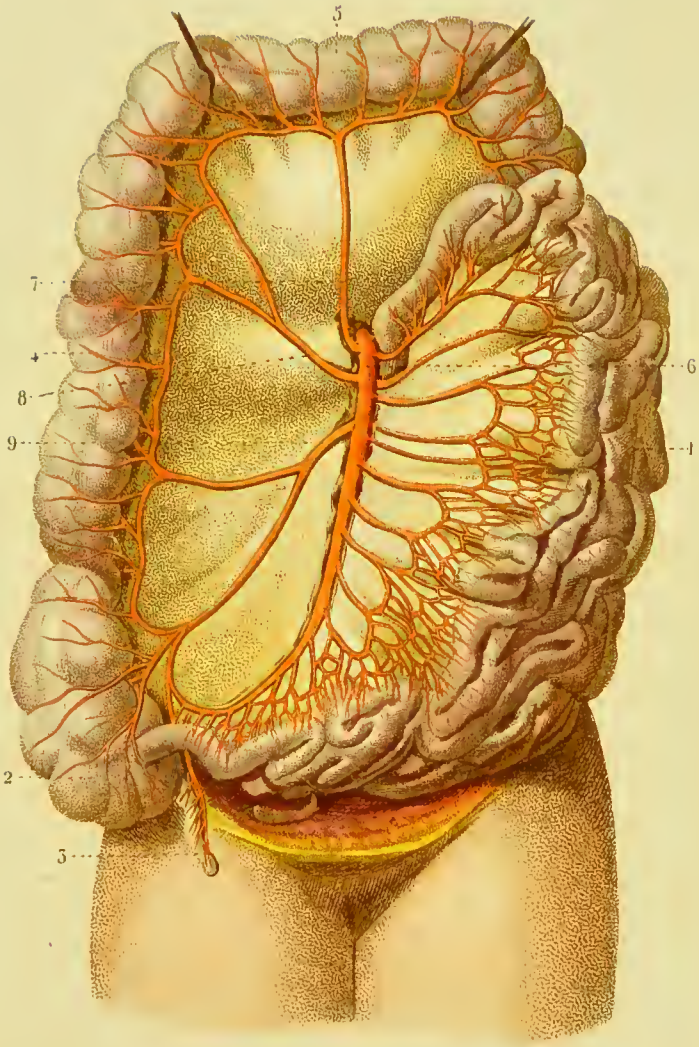

Léveillé del.

Annedouche sc

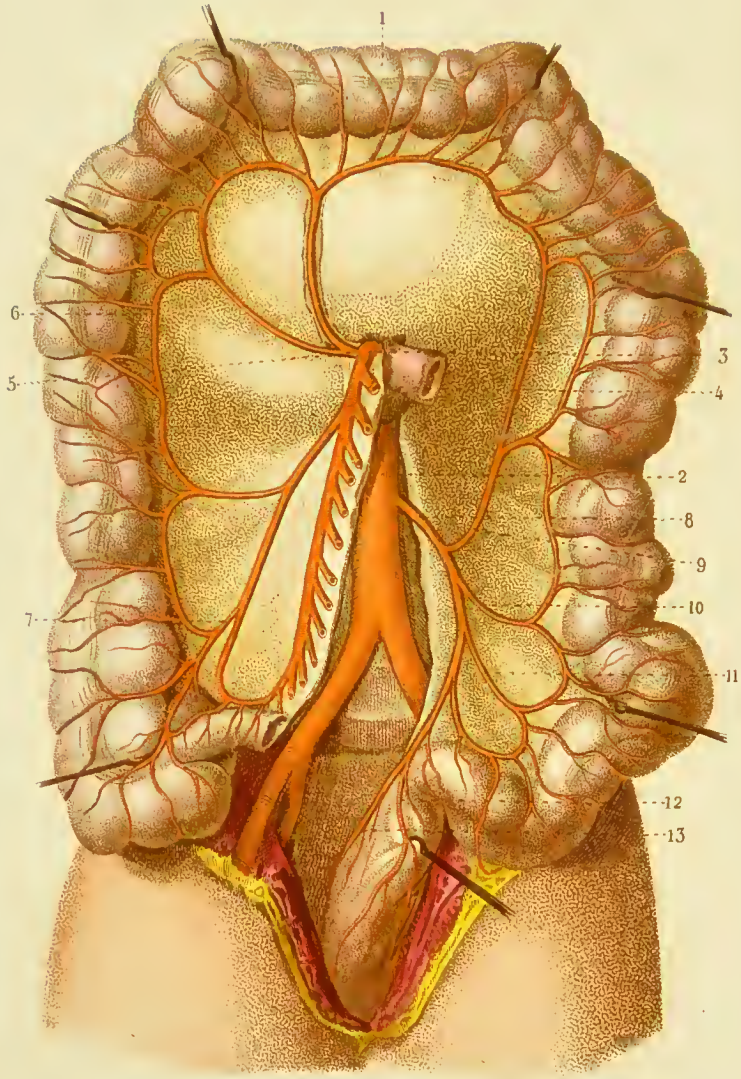

Levcillé del. *Annedouche sc.*

ANGEIOLOGIE PL. 7.

Artères coliques droites et gauches.—L'intestin grêle est enlevé.

1. Gros intestin. — 2. Aorte. — 3. Artère mésentérique supérieure. — 4. Une des branches de l'intestin grêle coupée près de son origine. — 5. Colique droite supérieure. — 6. Arcade remplaçant la colique droite moyenne. — 7. Colique droite inférieure. — 8. Artère mésentérique inférieure. — 9. Colique gauche supérieure. — 10. Colique gauche moyenne. — 11. Colique gauche inférieure. — 12 et 13. Artères hémorrhoïdales supérieures.

ANGÉIOLOGIE PL. 8.

Artères de l'abdomen.

1. Diaphragme. — 2. Rein. — 2'. Capsule surrénale. — 3. Aorte. — 4. Artère cœliaque coupée. — 5. Artère mésentérique supérieure coupée. — 6. Artère mésentérique inférieure coupée. — 7. Artère capsulaire supérieure : la moyenne vient de l'aorte, l'inférieure de l'artère rénale. — 8. Artère rénale. — 9. Une des artères spermatiques. — 10. Une des artères lombaires. — 11. Une des artères diaphragmatiques. — 12. Artère sacrée moyenne. — 13. Division de l'aorte en iliaques primitives. — 14. Division d'une iliaque primitive en artère iliaque externe et artère iliaque interne ou hypogastrique. — 15. Artère circonflexe iliaque. — 16. Artère épigastrique.

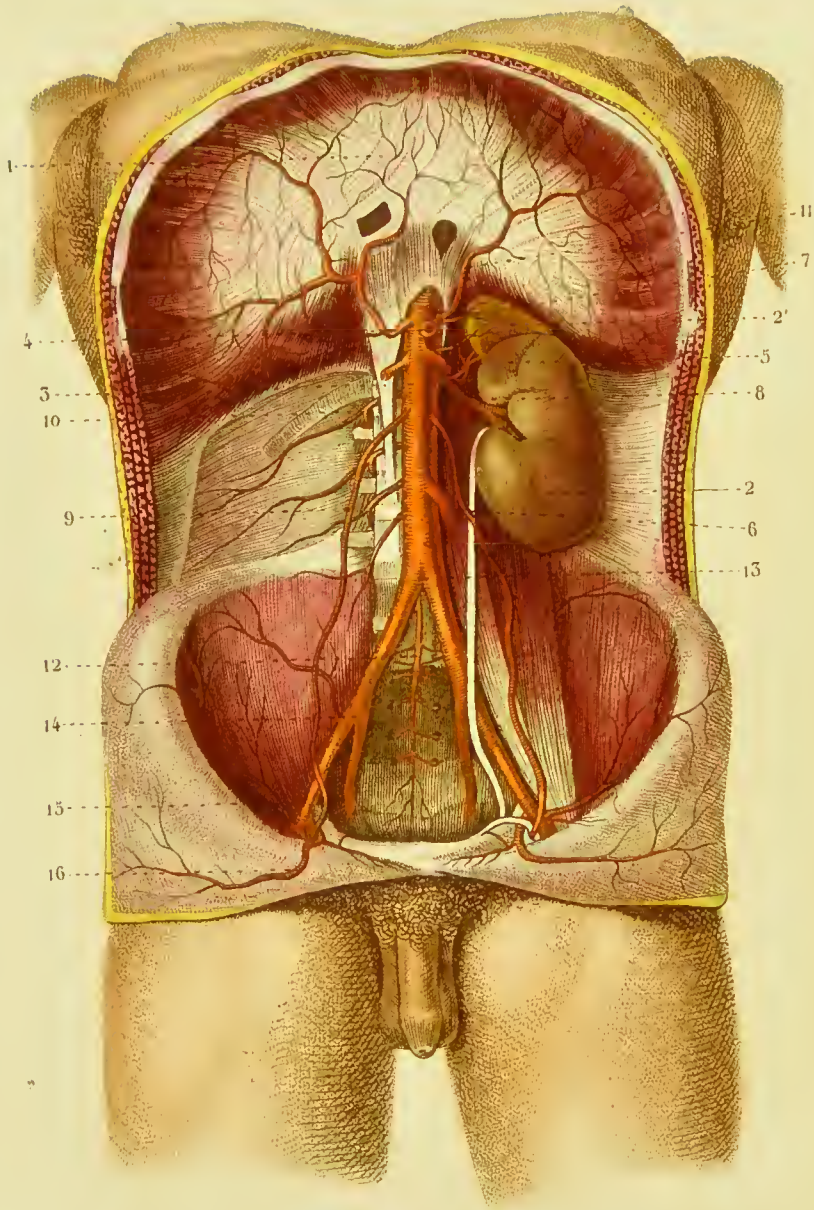

Corbié del. et sc.

Fig. 1

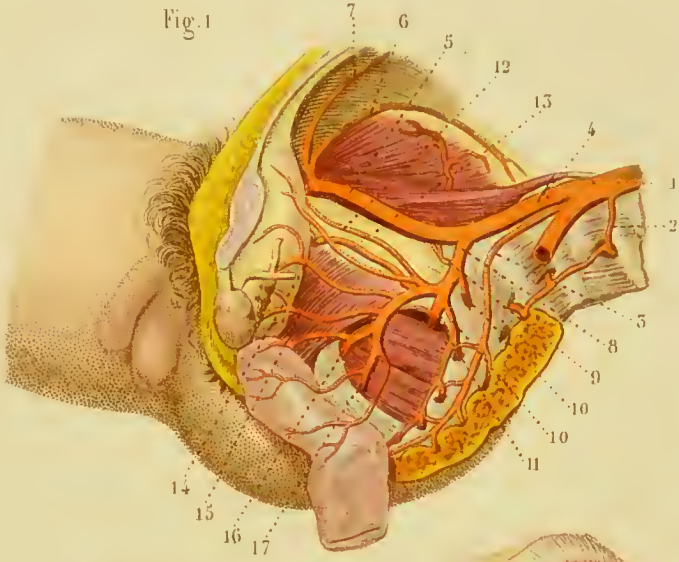

Fig. 2.

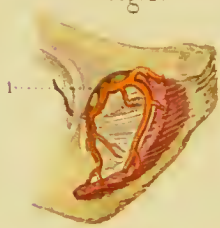

Fig 4.

Fig 3

Leveillé del *Duvesne sc*

ANGÉIOLOGIE, PL. 9.

Fig. 1. TERMINAISON DE L'AORTE. — ARTÈRES ILIAQUES PRIMITIVES, ILIAQUE EXTERNE ET ILIAQUE INTERNE.

La partie gauche du bassin est enlevée et le rectum abaissé.

1. Fin de l'aorte. — 2. Dernière artère lombaire fournissant le plus souvent aux deux derniers trous de conjugaison. — 3. Sacrée moyenne. — 4. Iliaque primitive. — 5. Iliaque externe droite. — 6. Circonflexe iliaque. — 7. Épigastrique. — 8. Iliaque interne, hypogastrique ou artère du bassin. — 9. Iléo-lombaire. — 10. Sacrées latérales. — 11. Artère fessière. — 12. Artère ombilicale. — 13. Obturatrice. — 14. Vésicale. — 15. Vésico-prostatique. — 16. Honteuse interne. — 17. Ischiatique.

Fig. 2. — 1. Artère obturatrice se divisant hors du bassin en deux branches qui circonscrivent le trou sous-pubien.

Fig. 3. ARTÈRE HONTEUSE INTERNE. — Le rectum est abaissé et le corps caverneux du côté gauche ouvert.

1. Artère honteuse interne rentrant dans le bassin à travers les deux ligaments sacro-sciatiques, et sa division en — 2 branche périnéale, et — 3 branche pénienne. — 4. Artère transverse du périnée. — 5, 5. Artères caverneuses. — 6. Artère dorsale de la verge.

Fig. 4. ARTÈRES FESSIÈRE ET ISCHIATIQUE EN DEHORS DU BASSIN.

Les muscles grand et moyen fessiers, biceps et demi-tendineux sont en partie enlevés.

1. Artère fessière en dehors du bassin. — 2. Artère ischiatique. — 3. Circonflexe interne. — 4, 4, 4. Perforantes de l'artère fémorale profonde. — 5. Perforante de la fémorale. — 6. Branches terminales de la fémorale profonde (1).

ANGÉIOLOGIE PL. 10.

Fig. 1. Artères honteuses internes chez l'homme.

1. Muscle grand fessier coupé. — 2. Grand ligament sacro-sciatique coupé. — 3. Petit ligament sacro-sciatique. — 4. Muscle constricteur de l'anus. — 5. Transverse du périnée. — 6. Ischio-caverneux. — 7. Bulbo-caverneux. — 8. Canal de l'urètre. — 9. Dartos. — 10. Artère honteuse. — 11 et 12. Artères hémorrhoïdales inférieures. — 13. Branche périnéale. — 14. Branche pénienne. — 15. Artère transverse du périnée ou artère du bulbe. — 16. Artère dorsale de la verge. — 17. Artère du corps caverneux.

Fig. 2. Artères honteuses internes chez la femme.

1. Muscle grand fessier. — 2. Constricteur de l'anus. — 3. Constricteur du vagin. — 4. Méat urinaire. — 5. Clitoris. — 6. Artère honteuse. — 7 et 8. Artères hémorrhoïdales inférieures. — 9. Branche inférieure ou périnéale. — 10. Branche supérieure ou du clitoris. — 11. Branche dorsale du clitoris. — 12. Branche du corps caverneux.

Fig. 2.

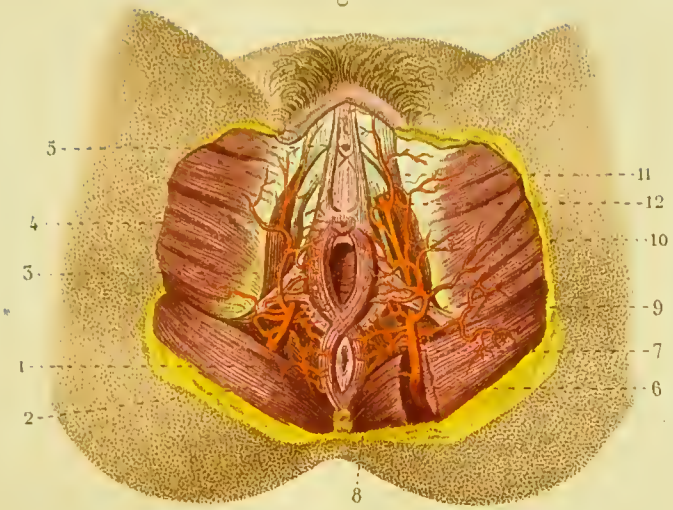

Fig. 1.

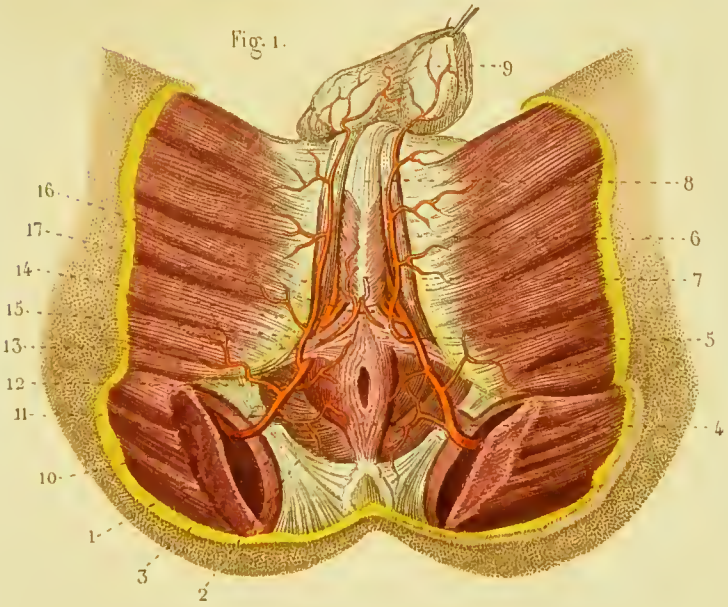

Leveille del *Annedouche sc*

Fig. 1.

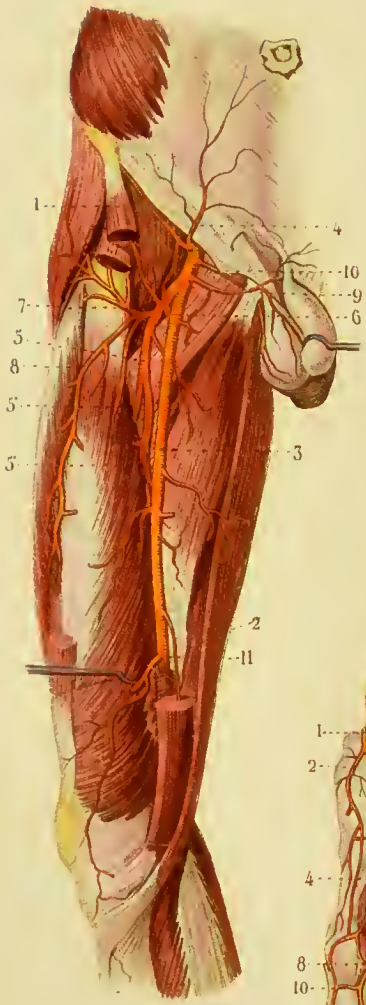

Fig. 2.

Fig. 3.

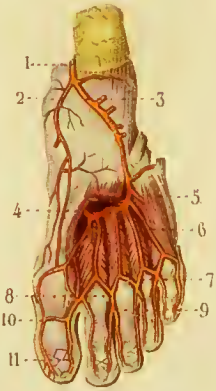

Léveillé del. *Choubard sc.*

ANGEIOLOGIE PL. 11.

Fig. 1. Artères de la cuisse.

1. Muscle couturier coupé. — 2. Anneau du troisième adducteur. — 3. Artère crurale ou fémorale. — 4. Sous-cutanée abdominale. — 5. Fémorale profonde. — 5', 5', 5'. Artères perforantes. — 6. Artère circonflexe interne. — 7. Artère circonflexe externe. — 8. Fémorale superficielle. — 9 et 10. Artères honteuses superficielles. — 11. Artère poplitée.

Fig. 2. Artère poplitée et artères postérieures de la jambe.

1. Artère poplitée. — 2 et 3. Artères des muscles jumeaux qui sont coupés. — 4 et 5. Artères articulaires supérieures et internes. — 6. Articulaire supérieure et externe. — 7. Articulaire inférieure et interne. — 8. Articulaire inférieure et externe. — 9. Division de l'artère poplitée en — 10. artère tibiale antérieure et — 11. tronc péronéo-tibial. — 12. Artère péronière. — 13. Artère tibiale postérieure.

Fig. 3. Plante du pied.

1. Artère tibiale postérieure. — 2. Artère plantaire interne. — 3. Artère plantaire externe. — 4. Arcade plantaire. — 5. Artère perforante. — 6. Une des branches collatérales. — 7. Division d'une collatérale en deux branches. — 8. Anastomose d'une de ces branches avec une branche voisine, et — 9. division de cette anastomose en deux branches digitales. — 10. Anastomose de deux branches digitales. — 11. Terminaison en arcade de deux digitales et plexus artériel qui en résulte.

ANGEIOLOGIE PL. 12.

Fig. 1. Artères scapulaires.

1. Muscle angulaire de l'omoplate. — 2. Rhomboïde. — 3. Sus-épineux. — 4. Sous-épineux. — 5. Grand rond et grand dorsal. — 6. Portion interne du triceps brachial : les deux autres portions sont enlevées. — 7. Muscle anconé coupé. — 8. Artère scapulaire postérieure. — 9. Scapulaire supérieure. — 10. Branche postérieure de la scapulaire commune ou inférieure. — 11. Circonflexe postérieure. — 12. Humérale profonde ou circonflexe externe. — 13. Inter-osseuse postérieure. — 14. Récurrente radiale postérieure. — 15. Branche des muscles postérieurs de l'avant-bras, division de l'inter-osseuse postérieure.

Fig. 2. — 1. Branche des muscles postérieurs de l'avant-bras. — 2. Portion carpienne de l'artère radiale passant au-dessous des tendons des muscles du pouce et s'enfonçant dans le premier espace inter-osseux. — 3. Artères du carpe. — 4. Artère collatérale du premier espace inter-osseux, ordinairement nommée *artère* du métacarpe. — 5. Collatérale du troisième espace, communiquant à son extrémité supérieure avec — 6. une perforante postérieure; à son extrémité inférieure avec — 7. une perforante antérieure.

Fig. 3. Artères tibiale antérieure et pédieuse.

1. Une branche de l'artère articulaire supérieure et externe. — 2. Artère tibiale antérieure. — 3. Récurrente du genou. — 4. Artère malléolaire externe. — 5. Artère malléolaire interne. — 6. Artere du tarse. — 7. Artère du métatarse. — 8. Artère collatérale du second espace inter-osseux.

Fig. 3.

Fig. 1.

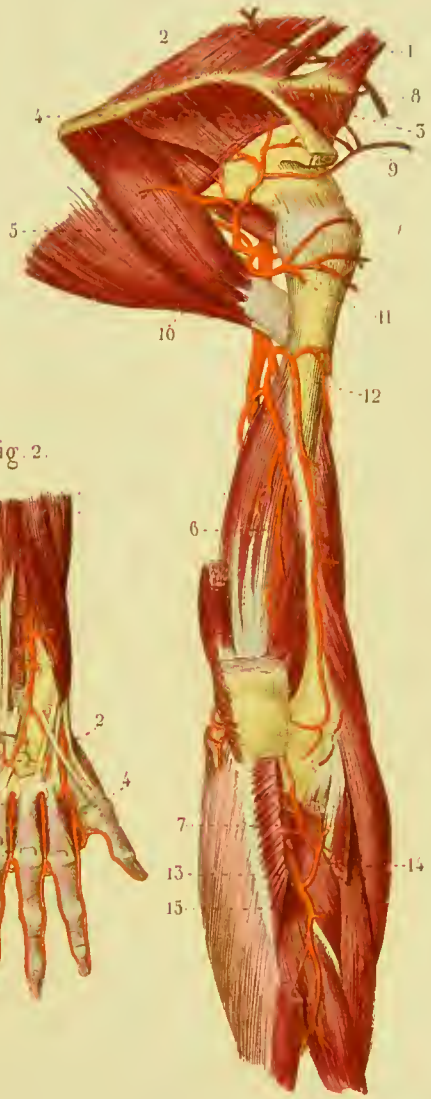

Fig. 2.

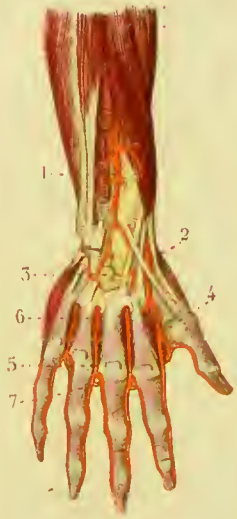

Leveille del. *Davesne sc.*

Fig. 1

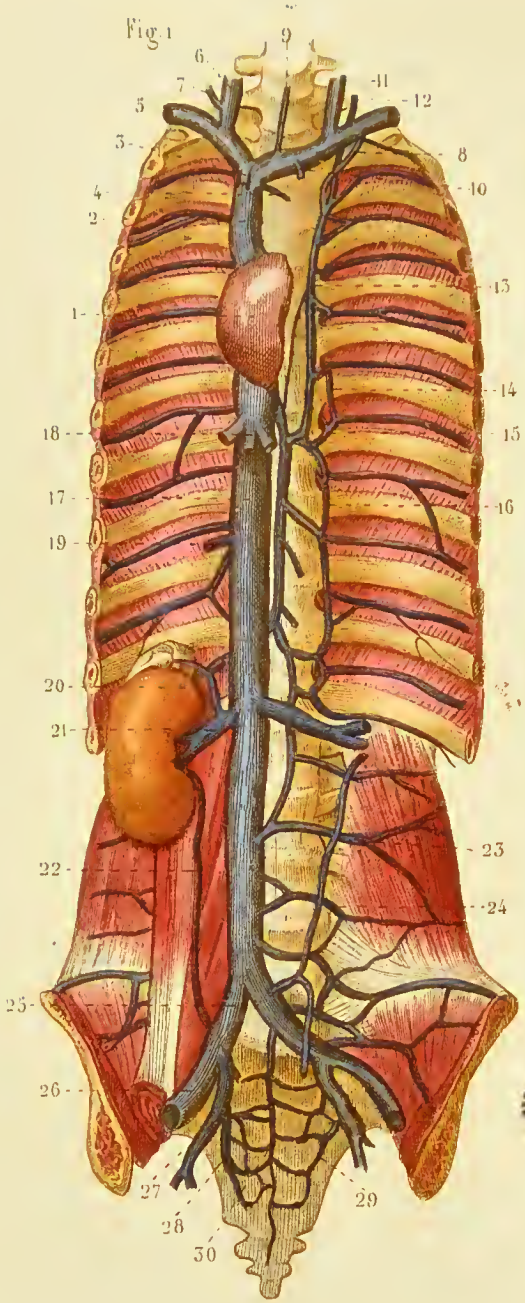

Fig. 2

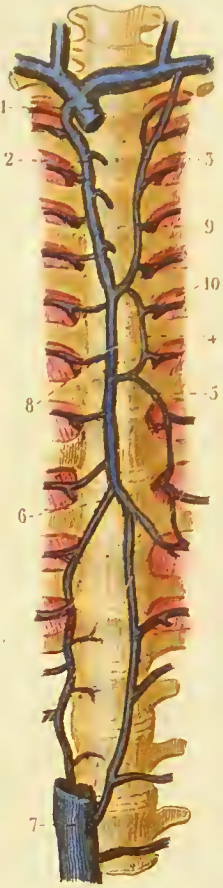

Fig. 3

Leveillé del. *Corbie sc.*

ANGÉIOLOGIE PL. 13.

Fig. 1. — 1. Oreillette droite du cœur. — 2. Veine cave supérieure. — 3. Veine mammaire interne du côté droit. — 4. Veine médiastine. — 5. Sous-clavière droite. — 6. Jugulaire interne. — 7. Jugulaire externe. — 8. Sous-clavière gauche. — 9. Veine thyroïdienne moyenne. — 10. Mammaire interne gauche. — 11. Jugulaire interne gauche. — 12. Jugulaire externe. — 13. Grande veine inter-costale supérieure gauche. — 14 et 15 Rameaux d'anastomose entre deux veines inter-costales. — 16. Veine demi-azygos. — 17. Veine cave inférieure. — 18. Veines hépatiques. — 19. Tronc commun des veines spermatiques. — 20. Veine capsulaire. — 21. Veine rénale. — 22. Branche de communication entre une branche de la veine rénale et la veine iliaque primitive. — 23 et 24. Veines lombaires. — 25. Veine iliaque primitive. — 26. Veine iliaque externe. — 27. Veine iliaque interne ou hypogastrique. — 28 et 29. Veines sacrées latérales. — 30. Veine sacrée moyenne.

Fig. 2. — 1. Veine cave supérieure. — 2. Grande veine azygos. — 3. Grande veine inter-costale supérieure gauche. — 4 et 5. Branches qui remplacent la demi-azygos. — 6. Branches terminales de la veine azygos. — 7. Veine cave inférieure. — 8, 9 et 10. Veines inter-costales s'ouvrant, l'une dans l'azygos, l'autre dans la grande veine inter-costale gauche; une troisième dans la veine qui remplace la demi-azygos.

Fig. 3. Une matrice destinée a montrer les veines du sinus utérins.

ANGÉIOLOGIE PL. 14.

VEINES SUPERFICIELLES DE LA TÊTE ET DU COU, VEINES SOUS-CLAVIÈRES, VEINE CAVE SUPÉRIEURE, etc. — Le thorax est ouvert.

1. Péricarde ouvert. — 2. Oreillette droite. — 3. Portion de la veine cavo supérieure renfermée dans le péricarde. — 4. Même veine en dehors du péricarde. — 5. Veine azygos. — 6. Tronc de la veine mammaire interne du côté droit. — 7. Veine sous-clavière droite. — 8. Jugulaire interne. — 9. Veine thyroïdienne. — 10. Tronc commun des veines scapulaires postérieure et supérieure. — 11. Veine faciale. — 12. Anastomose avec la veine ophthalmique. — 13. Veine frontale ou préparate. — 14. Veine occipitale. — 15. Veine temporale superficielle. — 16. Veine axillaire. — 17. Veine céphalique.

Pl. 71.

Leveille del. *Annedouche*

Fig. 1.

Fig. 3

Fig. 2.

Leovillé del

Corbié sc

ANGÉIOLOGIE PL. 15.

Fig. 1. Veines superficielles du membre supérieur.

1. Veine axillaire. — 2. Veine céphalique. — 3. Radiale superficielle. — 4. Médiane céphalique. — 5. Veine basilique. — 6. Cubitale postérieure. — 7. Cubitale antérieure. — 8. Médiane basilique. — 9. Médiane commune.

Fig. 2. — 1. Veine radiale superficielle. — 2. Céphalique du pouce. — 3. Cubitale postérieure. — 4. Veine salvatelle.

Fig. 3. — Veines du pli du bras.

1. Ouverture faite à l'aponévrose brachiale qui permet de voir l'artère brachiale et ses veines satellites, et le nerf médian en dedans. — 2. Veine céphalique. — 3. Veine radiale superficielle. — 4. Médiane céphalique. — 5. Veine basilique. — 6. Cubitale postérieure. — 7. Cubitale antérieure. — 8. Médiane basilique. — 9. Médiane commune.

ANGÉIOLOGIE PL. 16.

Veine porte.

1. Foie. — 2. Vésicule biliaire continue avec les canaux cystique, hépatique et cholédoque. — 3. Artère hépatique. — 4. Veine cave inférieure. — 4, 4. Pancréas coupé à l'union de la tête avec le corps. — 5, 5. Les deux dernières portions du duodénum. — 6, 6, 6, 6. Circonvolutions de l'intestin grêle. — 7. Cœcum et colon ascendant. — 8. Colon descendant, Siliaque et commencement du rectum. — 9. Rate. — 10. Estomac renversé. — 11, 11. Veines de l'intestin grêle. — 12. Veine colique droite. — 13. Grande mésaraïque. — 14, 14. Veine splénique. — 15. Petite mésaraïque s'ouvrant dans la veine splénique. — 16. Veine gastrique inférieure. — 17. Veine gastrique supérieure s'ouvrant dans le — 18. tronc de la veine porte. 19. Sinus de la veine porte. — 20. Veine ombilicale. — 21. Canal veineux, ou de communication entre la veine ombilicale et la veine cave inférieure.

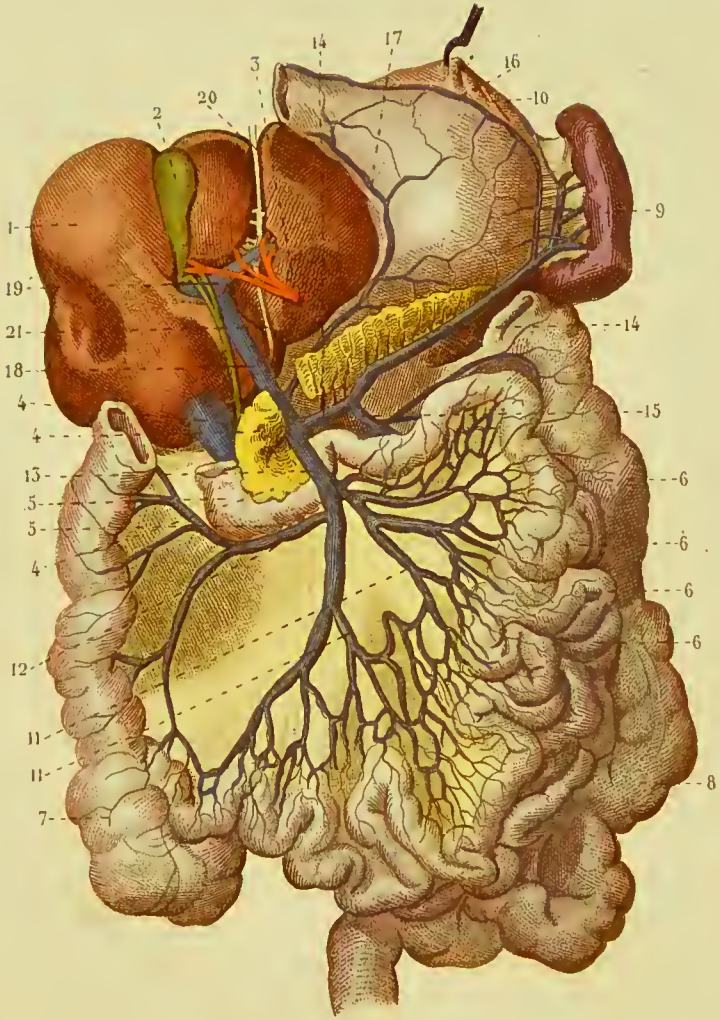

Lèvrillé del. *Corbié sc.*

Fig. 1.

Fig. 3.

Fig. 4.

Fig. 2.

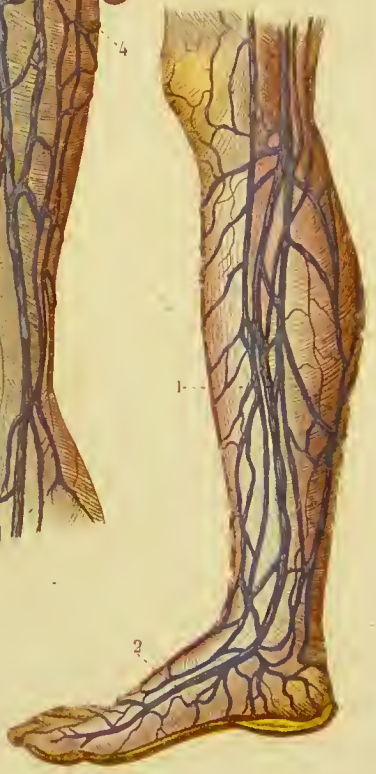

Léveillé del.

Corbie sc.

ANGÉIOLOGIE PL. 17.

Fig. 1. — 1. Veine saphène interne. — 2. Sous-cutanée abdominale. — 3. Veine dorsale de la verge. — 4. Branche considérable de la saphène.

Fig. 2. — 1. Saphène interne au côté interne de la jambe. — 2. Saphène interne sur le dos du pied.

Fig. 3. — 1. Arcade veineuse résultant de l'anastomose des deux saphènes.

Fig. 4. — 1. Veine saphène externe. — 2 Veine saphène interne.

ANGÉIOLOGIE PL. 18.

Fig. 1. Veines postérieures et superficielles du rachis.

1. Un ligament costo-transversaire postérieur. — 2. Un muscle inter-costal externe. — 3. Une veine dorsale s'anastomosant avec celles qui sont au-dessus et au-dessous, et avec celles du côté opposé, pour former un réseau veineux étendu à toute la colonne vertébrale

Fig. 2. Veines antérieures et internes du rachis. — On voit la face postérieure du corps des vertèbres. La moitié postérieure du canal vertébral est enlevée.

1, 1, 1, 1, 1, 1. Sinus longitudinaux antérieurs. — 2, 2, 2, 2, 2, 2. Sinus transverses antérieurs. — 3, 3, 3. Veines extérieures communiquant avec les veines intérieures du canal vertébral.

Fig. 3. Veines postérieures et internes du rachis. — On en a enlevé la moitié antérieure du canal vertébral.

1, 1, 1, 1, 1, 1. Sinus longitudinaux postérieurs. — 2, 2, 2, 2, 2, 2. Sinus transverses postérieurs. — 3, 3, 3. Veines inter-costales communiquant avec les veines intérieures du rachis.

Fig. 3

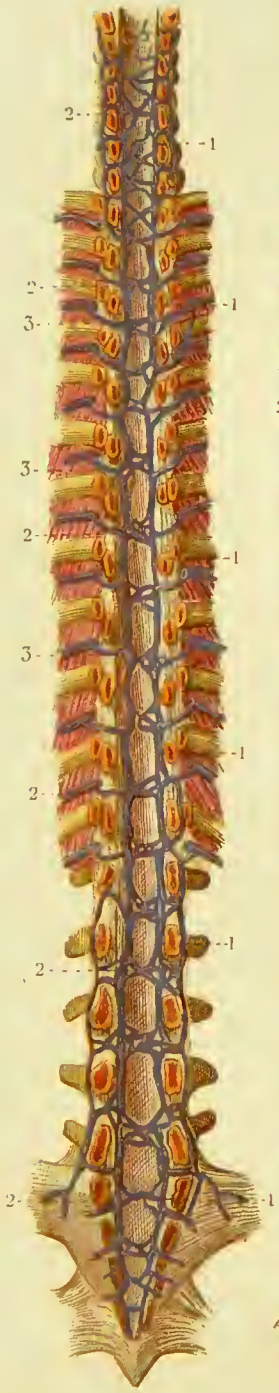

Fig 1.

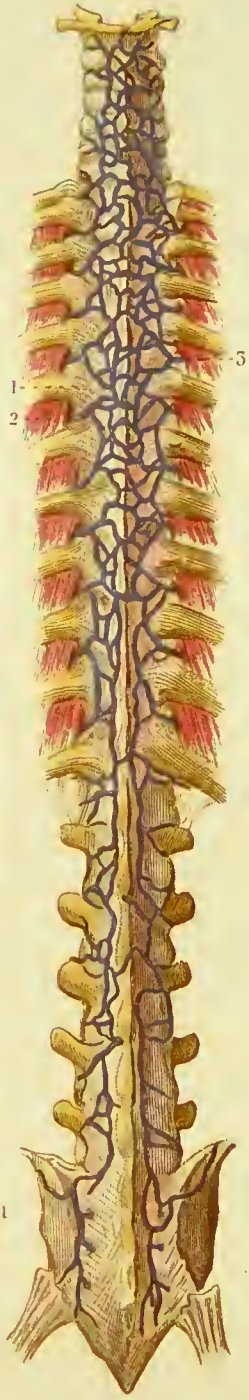

Fig. 2.

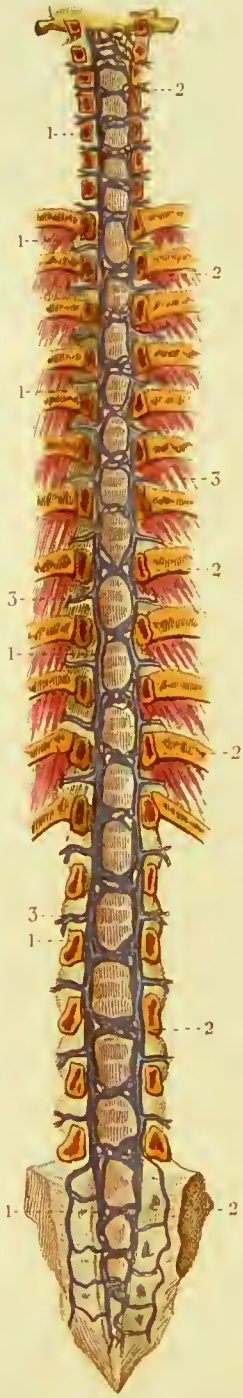

Léveillé del. *Corbié sc*

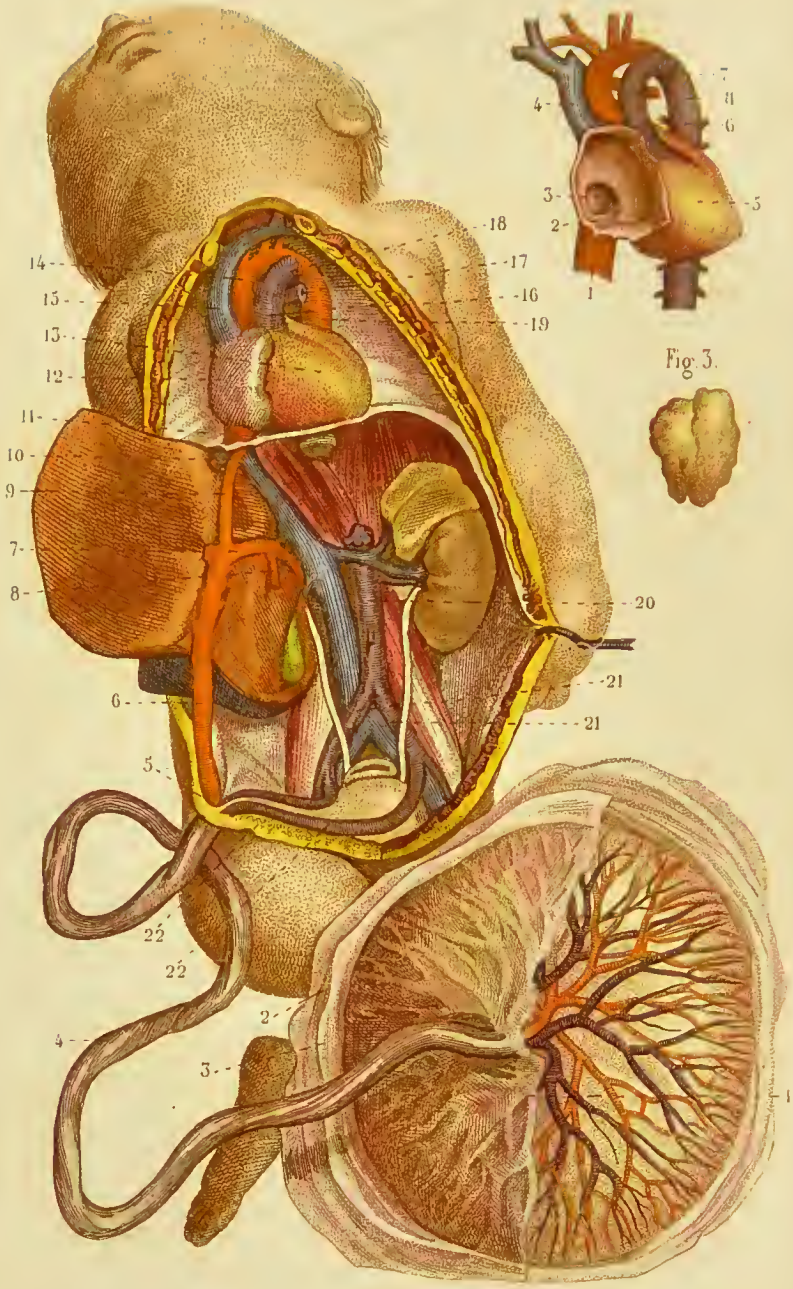

Léveillé del

Corbié sc

ANGÉIOLOGIE PL. 19.

Fig. 1. Circulation du fœtus.

1. Surface fœtale du placenta sur laquelle on voit les ramifications des artères et de la veine ombilicales recouvertes d'un côté par les enveloppes du fœtus. — 2. Chorion. — 3. Amnios. — 4. Cordon ombilical. — 5. Séparation des vaisseaux du cordon, artères et veine à l'ombilic. — 6. Veine ombilicale. — 7. Anastomose de la veine ombilicale avec le sinus de la veine porte. — 8. Tronc de la veine porte. — 9. Canal veineux. — 10. Anastomose du canal veineux avec la veine cave inférieure. — 11. Veine cave inférieure au-dessus du diaphragme. — 12. Oreillette droite du cœur. — 13. Ventricules. — 14. Portion ascendante de l'aorte. — 15. Veine cave supérieure. — 16. Artère pulmonaire. — 17. Branche de l'artère pulmonaire coupée. — 18. Canal artériel. — 19. Aorte descendante. — 20. Portion abdominale de l'aorte. — 21, 21. Artères iliaques primitives. — 22, 22. Artères ombilicales, continuation des artères iliaques internes.

Fig. 2. Cœur et principaux vaisseaux. — L'oreillette droite est ouverte.

1. Veine cave inférieure. — 2. Valvule d'*Eustachi*. — 3. Trou de Botal ou de communication entre les deux oreillettes. — 4. Veine cave supérieure. — 5. Ventricules. — 6. Artère pulmonaire. — 7. Canal artériel. — 8. Aorte.

Fig. 3. Thymus.

ANGÉIOLOGIE, PL 20.

Fig. 1. SINUS DE LA FAULX DU CERVEAU.

1. Sinus longitudinal supérieur. — 2. Sinus longitudinal inférieur. — 3. Sinus droit. — 4. Veine de Galien. — 5. Confluent des sinus ou pressoir d'Hérophile.

Fig. 2. SINUS DE LA BASE DU CRANE.

1. Ouverture du sinus longitudinal supérieur dans le confluent des sinus. — 2. Portion horizontale du sinus latéral. — 3. Portion oblique. — 4. Golfe de la veine jugulaire interne où vient aboutir le sinus pétreux inférieur. — 5. Sinus pétreux supérieur. — 6. Sinus caverneux. — 7. Sinus transverse. — 8. Sinus coronaire.

Fig. 3. CONFLUENT DES SINUS OUVERT EN ARRIÈRE.

1. Sinus longitudinal supérieur. — 2. Orifice du sinus droit. — 3. Orifices des sinus occipitaux. — 4, 4. Sinus latéraux.

Fig. 4. Os pariétal dont la table externe a été enlevée pour montrer les sinus osseux ou canaux veineux.

Fig. 5 et 6. Humérus et cubitus scies dans le même but.

Fig. 7. SINUS DES VERTÈBRES.

Le corps de la vertèbre est scié transversalement.

1, 1, 1, 1. Sinus longitudinaux ouverts. — 2. Sinus transverse antérieur, dans lequel vient se rendre un sinus du corps de la vertèbre. — 3. Sinus transverse postérieur. — 4, 4. Sinus transverses latéraux. — 5, 5. Veines exterieures communiquant avec les sinus vertébraux.

Fig 4

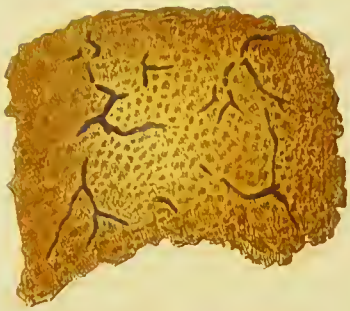

Fig 5.

Fig. 1.

Fig 7.

Fig 2.

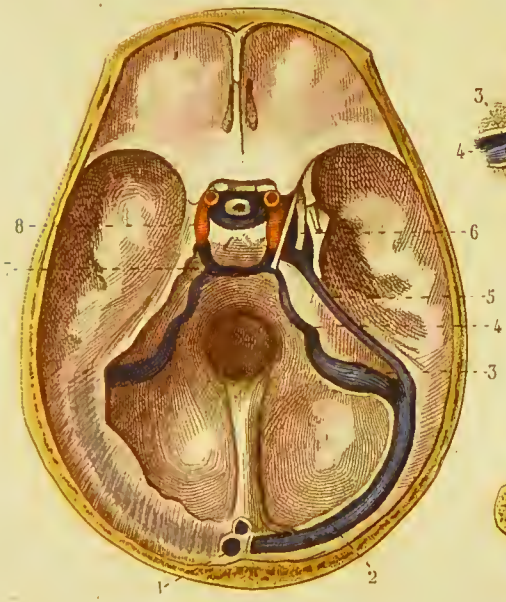

Fig. 3

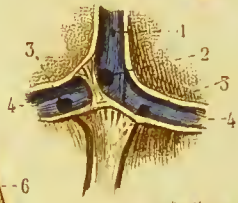

Fig. 6.

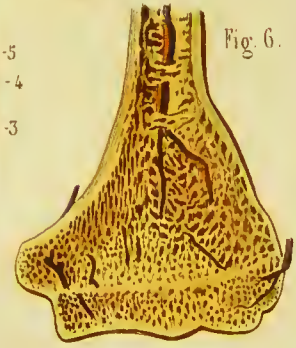

...eville del. *Corbie sc.*

Fig. 2

Fig. 4.

F. 3.

Fig. 1.

Leveillé del. *Corbie sc*

ANGEIOLOGIE, PL. 21.

Fig. 1. — VAISSEAUX LYMPHATIQUES DU PIED.

Un grand nombre naissent de la face dorsale et accompagnent la veine saphène interne.

Fig. 2. — VAISSEAUX LYMPHATIQUES SUPERFICIELS DU MEMBRE INFÉRIEUR ET DE LA MOITIÉ INFÉRIEURE DES PAROIS ABDOMINALES.

1. — Vaisseaux lymphatiques superficiels du membre inférieur qui accompagnent la veine saphène interne. — 2. Ganglions lymphatiques inguinaux. — 3. Vaisseaux lymphatiques de la moitié inférieure des parois abdominales — 4. Vaisseaux lymphatiques du scrotum et de la verge.

Fig. 3. — VAISSEAUX LYMPHATIQUES SUPERFICIELS DE LA PARTIE POSTÉRIEURE DE LA JAMBE.

Plusieurs accompagnent la veine saphène externe.

Fig. 4. — VAISSEAUX LYMPHATIQUES SUPERFICIELS DE LA PARTIE SUPÉRIEURE DE LA CUISSE, DE LA FESSE ET DES LOMBES.

ANGÉIOLOGIE, PL. 22.

Ganglions et vaisseaux lymphatiques profonds et antérieurs du membre inférieur, etc.

Fig. 1. — 1. Veine tibiale antérieure. — 2, 2. Vaisseaux lymphatiques profonds. — 3. Ganglion tibial antérieur. — 4. Vaisseaux lymphatiques superficiels de la cuisse.

Fig. 2. — 1. Veine crurale. — 2. Veine crurale profonde. — 3. Veine iliaque externe — 4. Veine iliaque interne ou hypogastrique. — 5. Veine cave inférieure. — 6, 6. Vaisseaux lymphatiques profonds de la cuisse. — 7. Ganglions inguinaux profonds. — 8. Ganglions et vaisseaux lymphatiques iliaques externes. — 9. Ganglions et vaisseaux lymphatiques iliaques internes. — 10 Ganglions et vaisseaux lymphatiques lombaires.

Pl. 79.

Fig. 2.

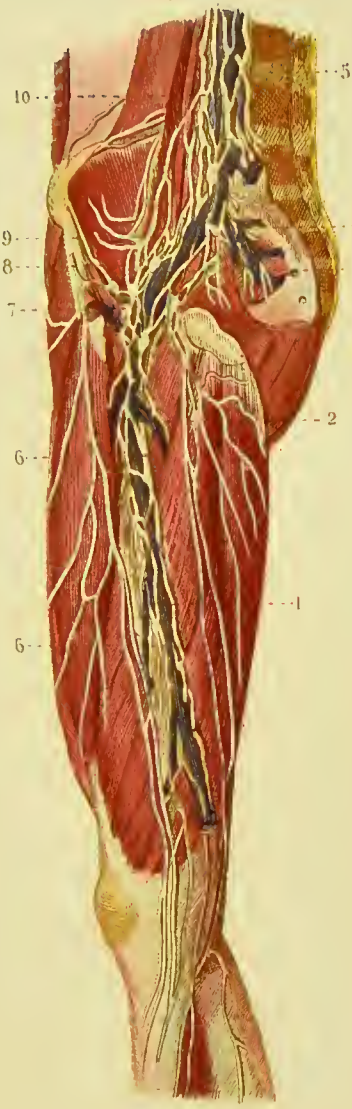

Fig. 1.

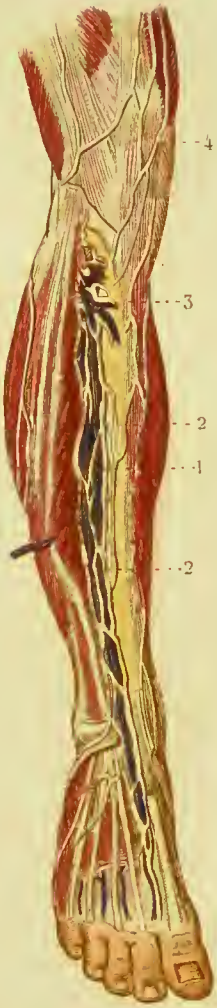

Leveillé del. *Corbié sc.*

Fig. 2.

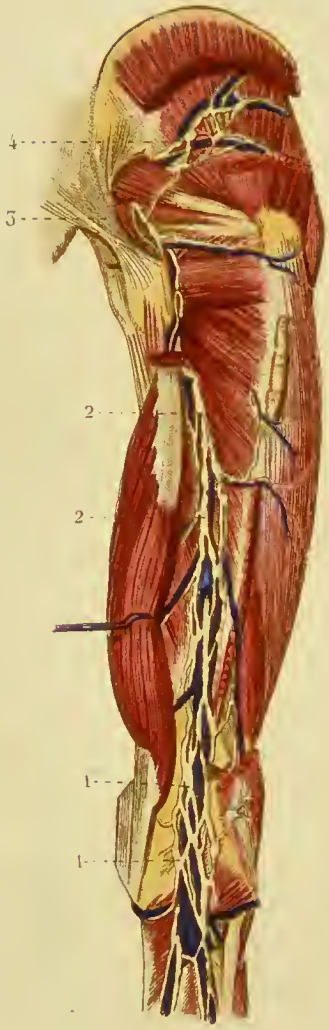

Fig. 1.

Léveillé del

Corbie sc

ANGÉIOLOGIE, PL. 23

GANGLIONS ET VAISSEAUX LYMPHATIQUES POSTÉRIEURS ET PROFONDS DU MEMBRE INFÉRIEUR.

Fig. 1. — 1. Veine tibiale posterieure. — 2. Veine péronière. — 3. Veine poplitée. — 4, 4. Vaisseaux lymphatiques tibiaux postérieurs. — 5. Vaisseau lymphatique péronier. — 6, 6, 6. Ganglions et vaisseaux lymphatiques poplités.

Fig. 2. — Les muscles postérieurs et superficiels de la cuisse et de la fesse sont enlevés ou ecartes.

1, 1. Ganglions et vaisseaux lymphatiques poplités. — 2, 2. Vaisseaux lymphatiques profonds. — 3. Ganglions et vaisseaux lymphatiques ischiatiques. — 4. Ganglions et vaisseaux lymphatiques fessiers.

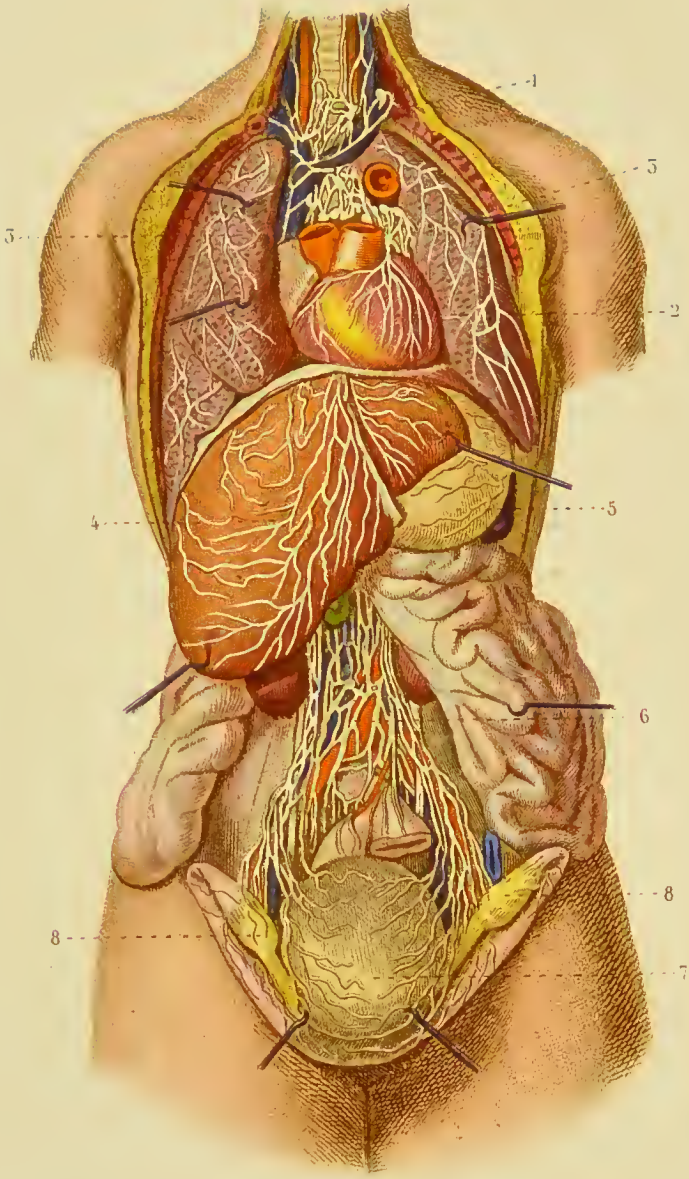

Léveillé del. *Corbie sc.*

PL. 82.

ANGÉIOLOGIE, PL. 25.

VAISSEAUX LYMPHATIQUES DES VISCÈRES THORACIQUES ET ABDOMINAUX

1. Ganglions et vaisseaux lymphatiques de la partie inférieure de la trachée-artère. — 2. Cœur et vaisseaux lymphatiques. — 3, 3. Poumons et vaisseaux lymphatiques superficiels. — 4. Foie et vaisseaux lymphatiques de la face supérieure. — 5. Estomac et vaisseaux lymphatiques de la face supérieure. — 6. Ganglions et vaisseaux lymphatiques lombaires. — 7. Utérus et vaisseaux lymphatiques. — 8, 8. Ovaires, ligaments larges et vaisseaux lymphatiques.

ANGÉIOLOGIE, PL. 26.

CANAL THORACIQUE, ETC.

1. Veine cave supérieure. — 2. Veine azygos. — 3. Canal thoracique. — 4. Partie du plexus hypogastrique, composé de vaisseaux et de ganglions. — 5. Plexus iliaque externe. — 6. Plexus lombaire. — 7. Commencement du canal thoracique, *réservoir de Pecquet* ou *du chyle*. — 8. Centre commun des vaisseaux chylifères s'ouvrant dans le canal thoracique. — 9, 9. Vaisseaux lymphatiques inter-costaux. — 10, 10. Vaisseaux lymphatiques profonds des poumons. — 11. Canal thoracique s'ouvrant dans la veine sous-clavière gauche. — 12. Grande veine lymphatique s'ouvrant dans la veine sous-clavière droite.

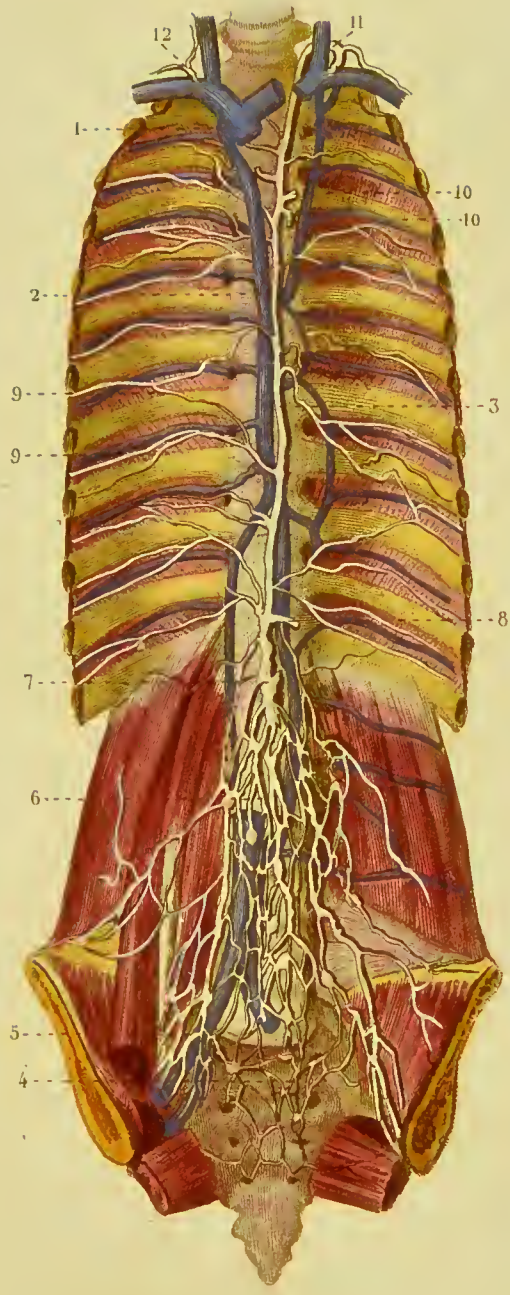

Leveillé del. *Corbié sc*

Fig. 1.

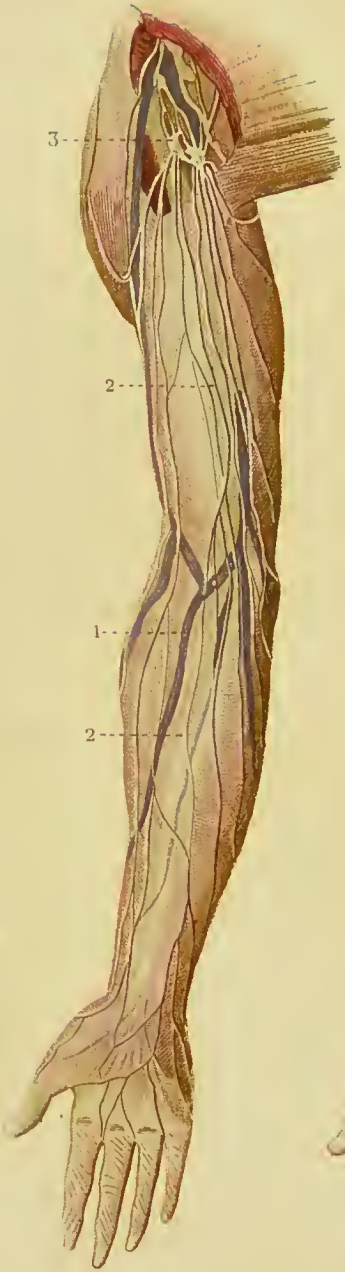

Fig. 2.

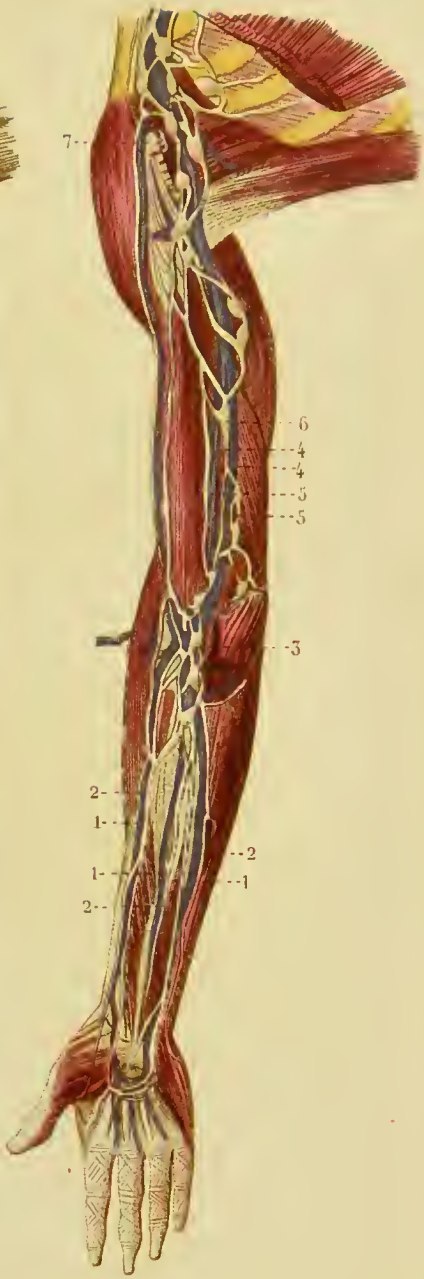

Léveillé del.

Corbie sc

ANGEIOLOGIE, PL. 27.

Fig. 1. — VAISSEAUX LYMPHATIQUES SUPERFICIELS DU MEMBRE SUPÉRIEUR.

1. Une des veines superficielles de l'avant-bras. — 2, 2. Vaisseaux lymphatiques superficiels de l'avant-bras et du bras. — 3. Ganglions lymphatiques axillaires.

Fig. 2. — VAISSEAUX LYMPHATIQUES PROFONDS DU MEMBRE SUPÉRIEUR ET GANGLIONS.

1, 1, 1. Veines profondes de l'avant-bras. — 2, 2, 2. Vaisseaux lymphatiques qui les accompagnent. — 3. Ganglions lymphatiques du pli du bras. — 4, 4. Veines brachiales. — 5, 5. Vaisseaux lymphatiques qui les accompagnent. — 6. Un des ganglions situés sur le trajet de ces vaisseaux. — 7. Ganglions axillaires.

ANGÉIOLOGIE, PL. 28

VAISSEAUX ET GANGLIONS LYMPHATIQUES DE L'AISSELLE, DE LA TÊTE ET DU COU.

1. Artère carotide primitive. — 2. Veine jugulaire interne. — 3. Veine jugulaire externe. — 4. Artère axillaire. — 5. Veine axillaire. — 6. Un des vaisseaux lymphatiques des parois thoraciques. — 7, 7. Ganglions et vaisseaux lymphatiques de l'aisselle. — 8, 8, 8. Vaisseaux lymphatiques superficiels du crâne. — 9, 9. Vaisseaux lymphatiques superficiels de la face. — 10. Ganglions parotidiens. — 11. Ganglions sous-maxillaires. — 12, 12. Ganglions lymphatiques du cou.

Pl. 85.

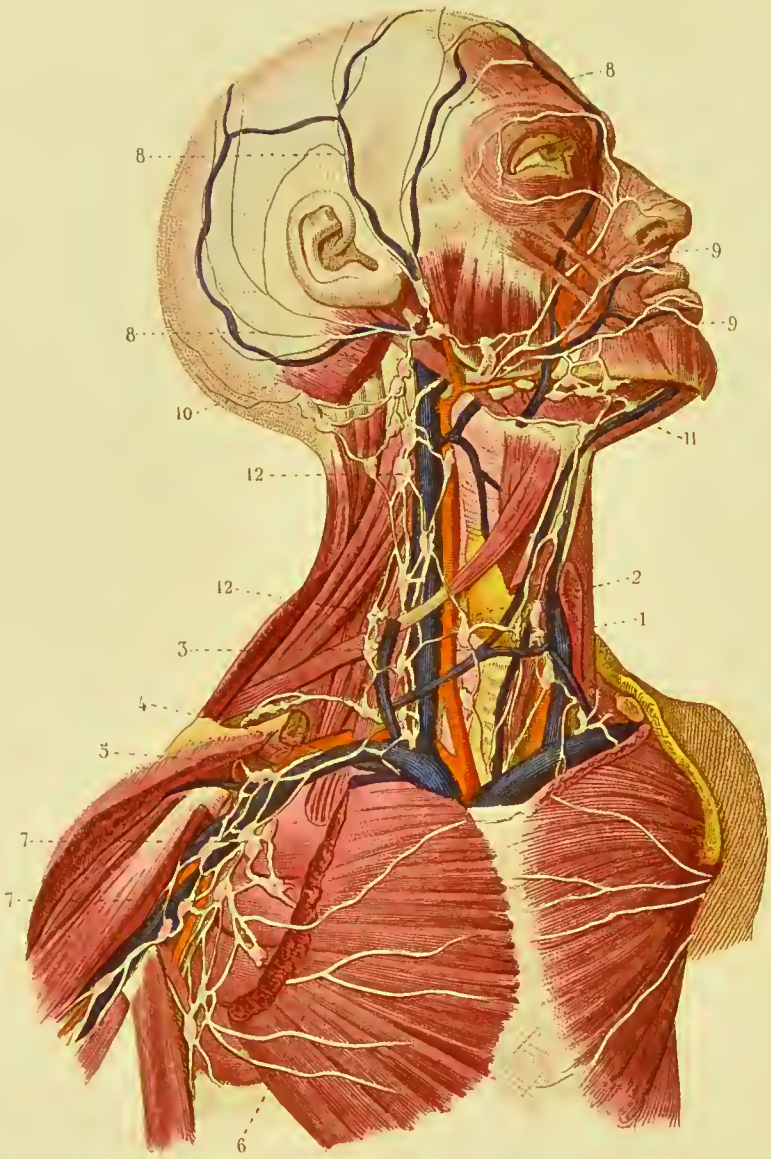

Leveillé del *Corbu sc*

Fig 1.

Fig. 2.

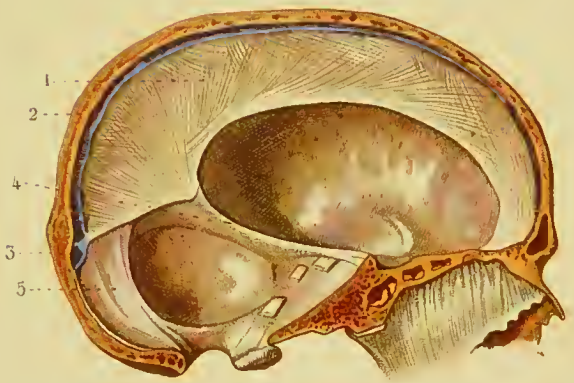

Léveillé del

Corbié sc

NÉVROLOGIE, PL. 1.

Fig. 1. — Dure-mère.

Le crâne est ouvert par une coupe verticale et par une coupe horizontale.

1. Faulx du cerveau. — 2. Sinus longitudinal supérieur. — 3. Sinus longitudinal inférieur. — 4. Sinus droit. — 5. Confluent des sinus, pressoir d'Hérophile. — 6. Tente du cervelet. — 7. Côté droit de la petite circonférence de la tente du cervelet. — 8. Côté gauche de la même circonférence. — 9. Terminaison de cette circonférence à l'apophyse clinoïde antérieure. — 10. Terminaison de la grande circonférence à l'apophyse clinoïde postérieure.

Fig. 2. — Dure-mère.

La tente du cervelet est détruite du côté droit.

1. Faulx du cerveau. — 2. Sinus longitudinal supérieur ouvert. — 3. Confluent du sinus. — 4. Côté gauche de la tente du cervelet. — 5. Faulx du cervelet.

NÉVROLOGIE, PL. 2.

Fig. 1. CERVEAU (*face supérieure*).

1. Grande scissure du cerveau. — 2. Hémisphère droit. — 3 Circonvolution simple. — 4. Circonvolution composée. — 5. Anfractuosité simple. — 6. Anfractuosité composée

Fig. 2. — CERVEAU, PROTUBÉRANCE ANNULAIRE, CERVELET ET BULBE RACHIDIEN (*face inférieure*).

1. Commencement de la grande scissure. — 2. Lobe antérieur. — 3. Scissure de Sylvius. — 4. Lobe moyen. — 5. Commissure des nerfs optiques. — 6. Tubercule cendré (*tuber cinereum*) et tige pituitaire. — 7. Tubercule mamillaire. — 8. Pédoncule cérébral dit prolongement antérieur de la protubérance annulaire. — 9. Protubérance annulaire. — 10. Cervelet. — 11. Terminaison des lobules de la face supérieure. — 12. Lobule du nerf vague. — 13. Éminence vermiculaire inférieure. — 14. Pyramide antérieure. — 15. Éminence olivaire. — 16. Pyramide postérieure. — 17. Nerf olfactif. — 18. Nerf optique. — 19. Nerf moteur oculaire commun. — 20. Nerf pathétique. — 21. Nerf trijumeau ou de la cinquième paire. — 22. Nerf moteur oculaire externe. — 23. Septième paire, composée du nerf facial et du nerf auditif. — 23'. Nerf glosso-pharyngien et pneumo-gastrique. — 24. Nerf spinal ou accessoire de Willis. — 25. Nerf hypoglosse.

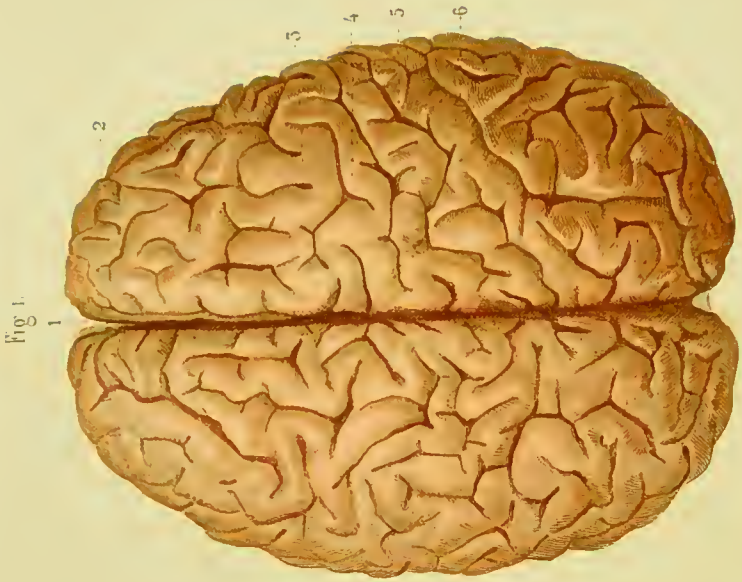

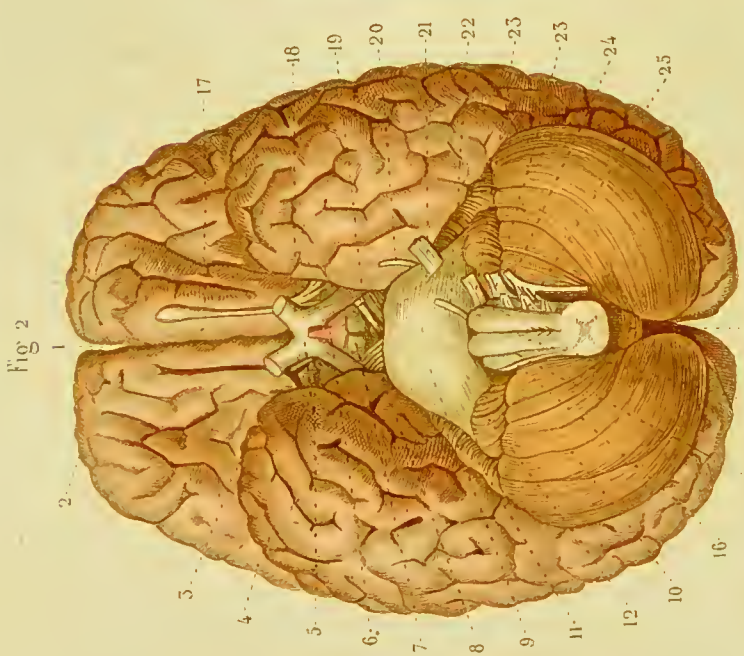

Leveille del *Corbie sc*

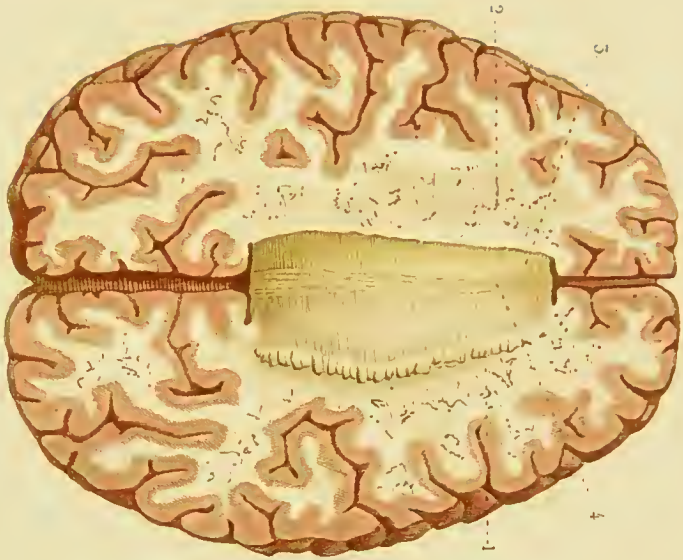

Fig. 1.

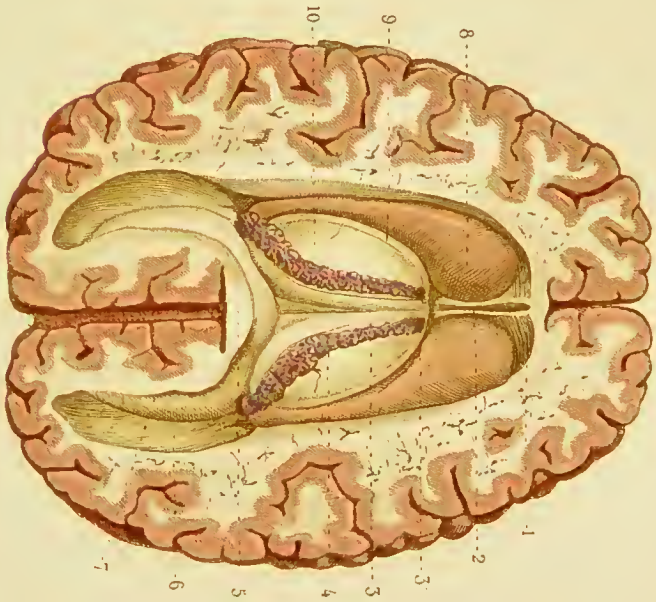

Fig. 2.

Leveille del. Corbie sc.

NÉVROLOGIE, PL. 3.

Fig. 1. Corps calleux.

Le cerveau est coupé horizontalement au niveau de la face supérieure du corps calleux, du côté gauche, un peu au-dessous du côté droit.

1. La substance blanche est séparée du corps calleux et renversée. — 2. Centre ovale de Vieussens, formé par la face supérieure du corps calleux et par les deux masses blanches hémisphériques. — 3. Corps calleux. — 4. Raphé du corps calleux et *tractus* longitudinaux.

Fig. 2. Voute a trois piliers, etc.

Le corps calleux est enlevé.

1. Portion réfléchie du corps calleux. — 2. Lames coupées de la cloison transparente et cinquième ventricule. — 3. Voûte à trois piliers. — 3'. Trou de Monro par lequel le plexus choroïde du ventricule latéral se continue avec celui du ventricule moyen. — 4. Plexus choroïde. — 5. Extrémité postérieure du corps calleux. — 6. Cavité digitale. — 7. Ergot de Morand. — 8. Corps strié. — 9. Bandelette demi-circulaire. — 10. Couche optique.

NEVROLOGIE, PL. 4.

Fig. 1. Troisième et cinquième ventricules. — Portion supérieure des ventricules latéraux. — Face supérieure du mesocéphale et du cervelet.

1. Les deux lames de la cloison des ventricules qui laissent entre elles un espace, cinquième ventricule ou ventricule de Cuvier. — 2. Pédicules coupés et renversés du pilier antérieur de la voûte à trois piliers. — 3. Commissure antérieure. — 4. Commissure des couches optiques. — 5. Ventricule moyen ou troisième ventricule. — 6. Commissure postérieure. — 7. Glande pinéale et ses pédicules. — 8. Tubercules quadrijumeaux. — 9. Corps strié. — 10. Lame cornée de la bandelette demi-circulaire. — 11. Bandelette demi-circulaire. — 12. Couche optique. — 13. Face supérieure du cervelet. — 14. Éminence vermiculaire supérieure.

Fig. 2. Coupe verticale de l'encéphale sur la ligne médiane.

1. Corps calleux. — 2. Pédoncule du corps calleux. — 3. Grande circonvolution du corps calleux. — 4. Cloison des ventricules, ou *septum lucidum*, cloison transparente. — 5. Commissure antérieure. — 6. Voûte à trois piliers. — 7. Trou de Monro. — 8. Commissure des couches optiques. — 9. Couche optique. — 10. Glande pinéale et prolongements antérieur et inférieur. — 11. Tubercules quadrijumeaux. — 12. Anfractuosité profonde qui sépare le lobe postérieur du lobe moyen. — 13. Valvule de Vieussens. — 14. Lame crénelée. — 15. Arbre de vie du lobe moyen du cervelet. — 16. Ventricule du cervelet ou quatrième ventricule. — 17. Lame qui se trouve au bas du quatrième ventricule. — 18. Cordon postérieur de la moelle épinière. — 19. Fibres antéro-postérieures des pyramides antérieures. — 20. Protubérance annulaire. — 21. Prolongement cérébral de la protubérance. — 22. Aqueduc de Sylvius. — 23. Éminence mamillaire. — 24. *Tuber cinereum*, tubercule cendré. — 25. Corps et tige pituitaires. — 26. Commissure et nerf optiques. — 27. Lame qui bouche en avant le ventricule moyen.

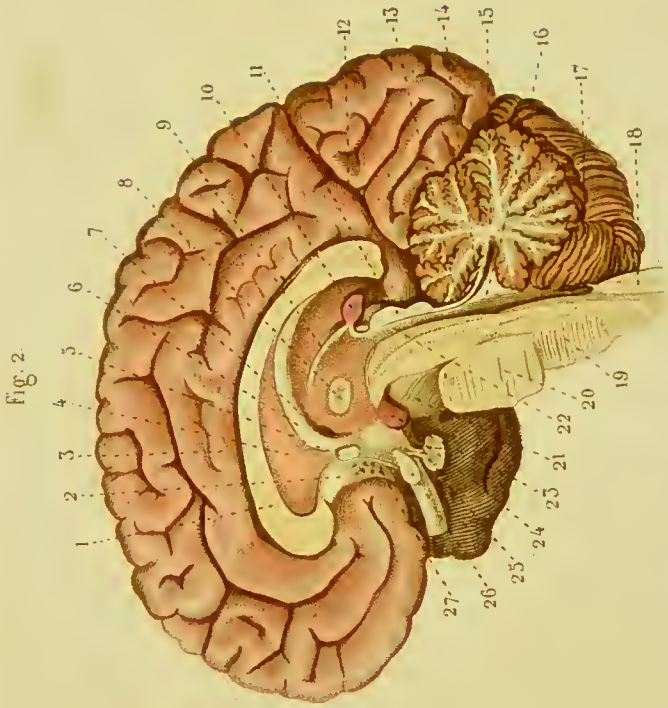

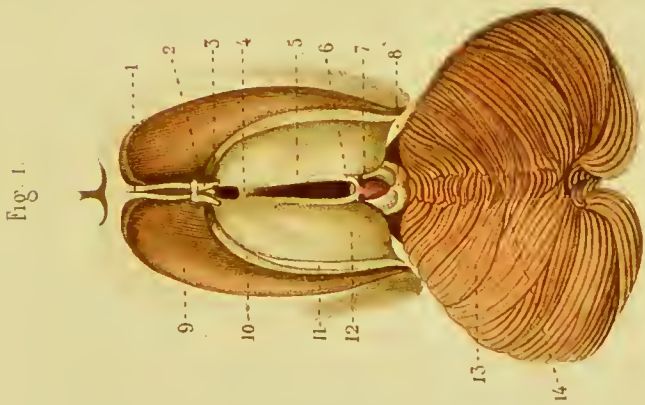

Léveillé del. *Davesne sc.*

Fig. 1

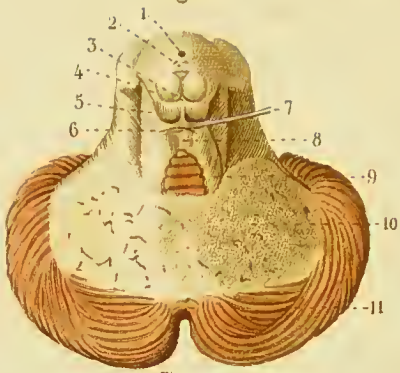

Fig. 6.

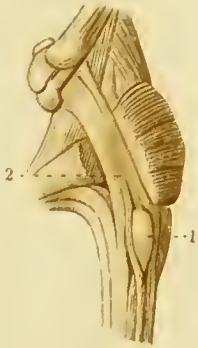

Fig. 2.

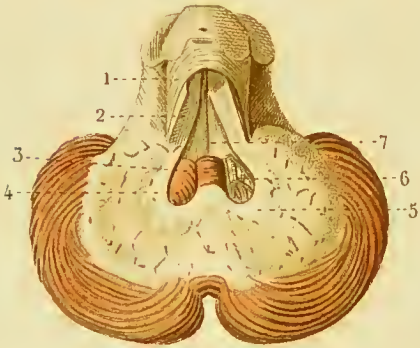

Fig. 4.

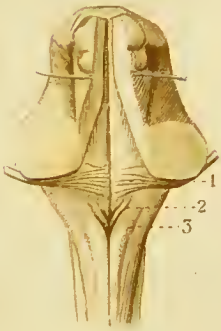

Fig. 3.

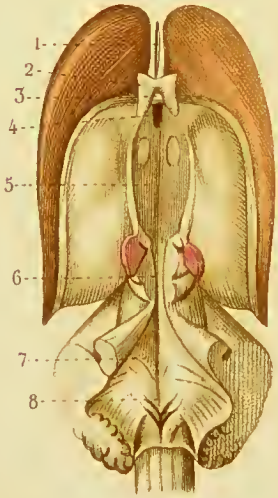

Fig. 5

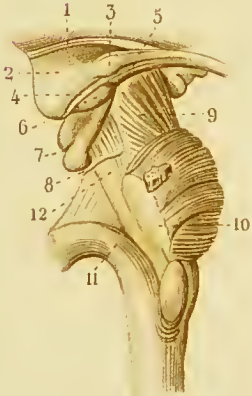

Léveillé del.

Davesne sc

NEVROLOGIE, PL. 5.

Fig. 1. CERVELET.

Les lobules de la face supérieure sont enlevés.

1. Trou de communication entre le ventricule moyen et le ventricule du cervelet. — 2. Commissure postérieure. — 3. Tubercules quadrijumeaux. — 4. Processus du tubercule quadrijumal inférieur. — 5. *Processus cerebelli ad testes.* — 6. Commissure de la valvule de Vieussens. — 7. Nerf pathétique. — 8 Valvule de Vieussens. — 9. Lame crénelée qui la couvre en partie. — 10. Substance blanche centrale du cervelet. — 11. Lobule de la circonférence.

Fig. 2. CERVELET.

La substance blanche centrale est enlevée jusqu'au corps rhomboïdal et le ventricule est ouvert.

1. *Processus cerebelli ad testes* : on voit les fibres des deux processus se réunir en commissure sous les tubercules quadrijumeaux. — 2. Valvule de Vieussens divisée, dont on voit les deux feuillets. — 3. Extrémité de l'éminence vermiculaire inférieure libre dans le ventricule cérébelleux. — 4. Lobule du bulbe rachidien. — 5. Corps rhomboïdal ou festonné. — 6. Plexus choroïde du ventricule cérébelleux. — 7. Intérieur de ce ventricule.

Fig. 3. VUE DES VENTRICULES.

Les parties sont écartées.

1. Cinquième ventricule. — 2. Pilier antérieur de la voûte divisé en deux pédicules : la fente que laissent entre eux ces pédicules se nomme la valvule. — 3. Commissure antérieure. — 4. Infundibulum — 5. Troisième ventricule. — 6. Aqueduc de Sylvius. — 7. Ventricule cérébelleux. — 8. Calamus scriptorius.

Fig. 4. PAROI ANTÉRIEURE DU VENTRICULE CÉRÉBELLEUX.

1. Racines du nerf auditif. — 2. Lame cornée du ventricule cérébelleux. — 3. Renflement mamelonné qui borne ce ventricule.

Fig. 5. Partie postérieure de la couche optique et mésocéphale vus de côté.

1. Bandelette demi-circulaire. — 2. Extrémité postérieure de la couche optique. — 3. Corps genouillé externe. — 4. Petit cordon blanc venant de la couche optique. — 5. Corps genouillé interne. — 6. Tubercule situé au voisinage des corps genouillés. — 7. Tubercules quadrijumeaux. — 8. Nerf pathétique. — 9. Prolongement cérébral de la protubérance annulaire. — 10. Prolongement cérébelleux coupé. — 11. Corps restiforme. — 12. Faisceau latéral de l'isthme.

Fig. 6. Les fibres de la protubérance sont coupées pour laisser voir la continuité du faisceau latéral de l'isthme avec les fibres de la moelle épinière.

1. Olive. — 2. Faisceau latéral de l'isthme.

NÉVROLOGIE, PL. 6.

Fig. 1. COUPE TRANSVERSALE DU CERVEAU AU-DEVANT DE LA COMMISSURE ANTÉRIEURE.

Les lobes antérieurs sont enlevés.

1. Commissure des nerfs optiques. — 2. Lame qui bouche en avant le ventricule moyen. — 3. Commissure antérieure suivie dans l'épaisseur des corps striés. — 4. Partie antérieure de la voûte à trois piliers. — 5. Débris de la cloison des ventricules. — 6. Corps calleux. — 7. Espace entre la face supérieure du corps calleux et la portion réfléchie des hémisphères. — 8. Plexus choroïde. — 9. Portion supérieure et — 10. portion inférieure du corps strié, séparées par le prolongement cérébral de la protubérance annulaire. — 11. Continuité de ce prolongement avec la substance blanche de l'hémisphère cérébral correspondant. — 12. Scissure de Sylvius.

Fig. 2. COUPE TRANSVERSALE DU CERVEAU AU NIVEAU DE LA COMMISSURE DES COUCHES OPTIQUES.

La partie postérieure du cerveau est enlevée.

1. Corps pituitaire. — 2. Tige pituitaire. — 3. Éminences mamillaires. — 4. Ventricule moyen. — 5. Commissures des couches optiques. — 6. Cinquième ventricule. — 7. Corps calleux. — 8. Portion latérale de la voûte à trois piliers. — 9. Plexus choroïde. — 10. Couche optique. — 11. Portion supérieure et — 12. portion inférieure du corps strié. — 13. Coupe du prolongement cérébral de la protubérance et du nerf optique. — 14. Groupe qui comprend le corps frangé, la corne d'Ammon et le corps dentelé.

Fig. 3. COUPE TRANSVERSALE DU CERVEAU AU-DEVANT DE LA COMMISSURE ANTÉRIEURE.

La partie postérieure du cervoau est enlevée.

1. Portion recourbée du corps calleux. — 2. Cinquième ventricule. — 3. Corps calleux. — 4. Continuité du corps calleux avec le prolongement cérébral qui sépare la substance grise du corps strié en deux portions. — 5. Noyau blanc de l'hémisphère et prolongements.

Fig. 4. COUPE VERTICALE DU LOBE DU CERVELET DU COTÉ DROIT, DESTINÉE A MONTRER L'*arbre de vie*.

1. Noyau blanc ou tronc de l'arbre de vie. — 2. Corps rhomboïdal ou festonné. — 3, 3, 3. Rameaux et ramifications de l'arbre cérébelleux.

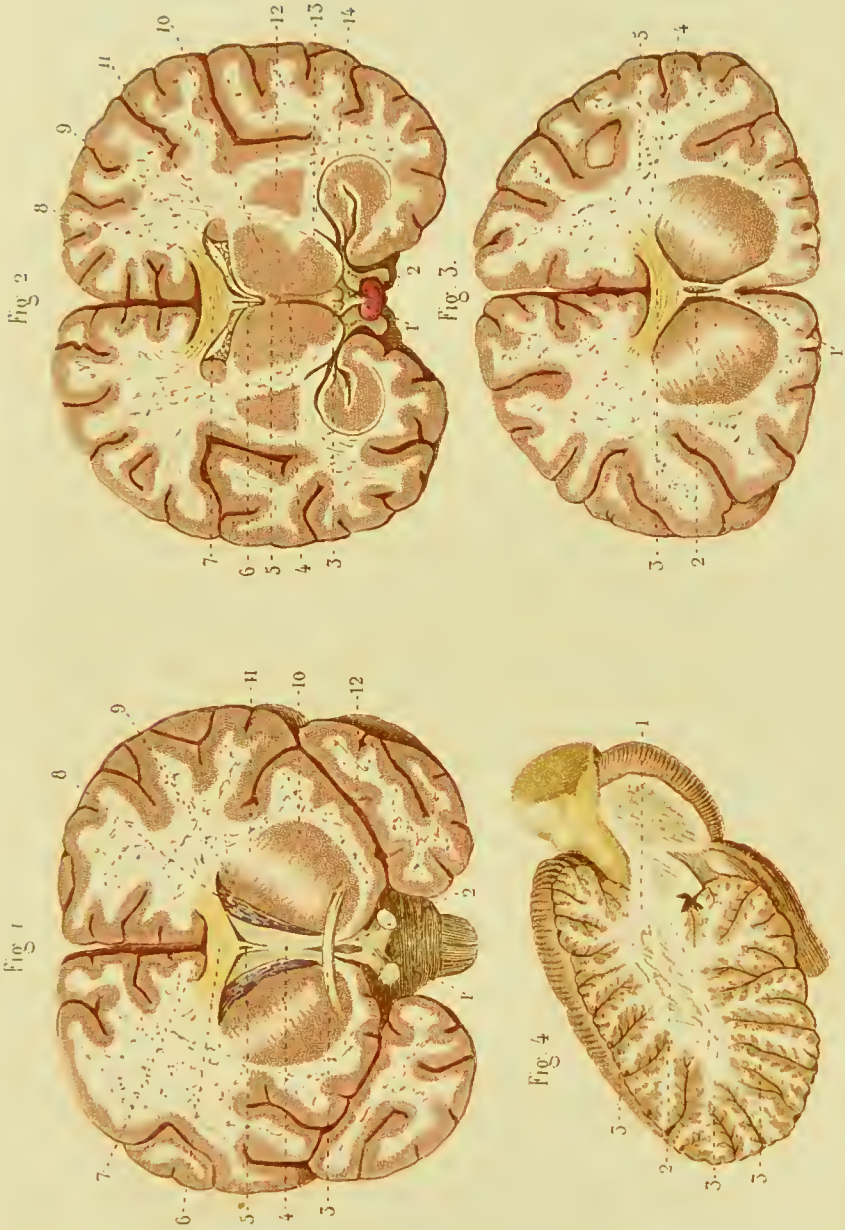

Leveillé del

Davesne sc

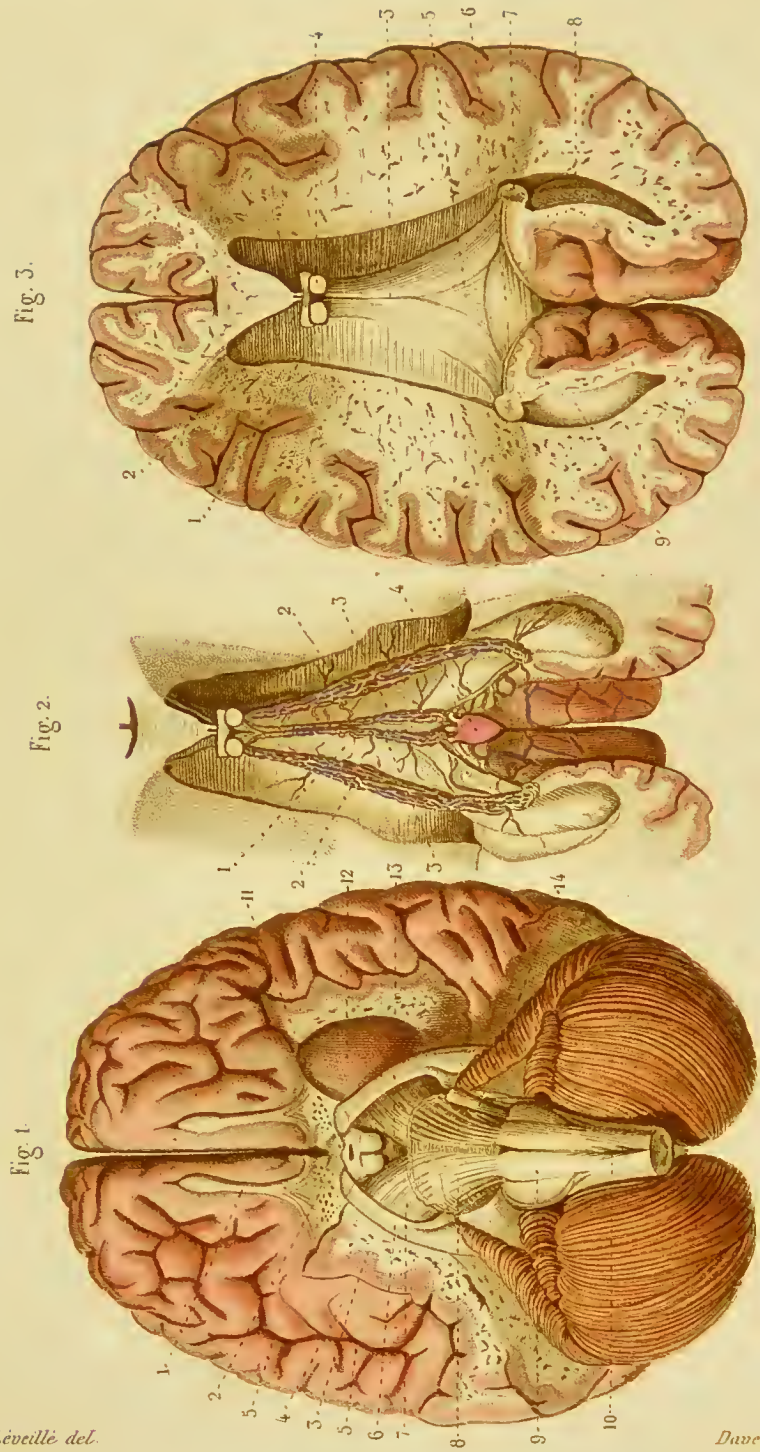

Léveillé del. Davesne sc.

NÉVROLOGIE, PL. 7.

Fig. 1. ÉTUDE DU CERVEAU DE BAS EN HAUT.

Les lobes moyens du cerveau sont enlevés.

1. Nerf olfactif. — 2. Substance perforée antérieure. — 3. Substance blanche appliquée contre la partie inférieure du corps strié : c'est au-dessous d'elle que se trouve le groupe des circonvolutions qui répondent à la corne d'Ammon et à son éminence accessoire. — 4. Groupe de circonvolutions qui répondent à la portion inférieure du corps strié. — 5. 5. Grande anfractuosité qui les termine. — 6. Nerf optique. — 7. Prolongement cérébral dit de la protubérance. — 8. Faisceau traversant la protubérance et se continuant avec le prolongement cérébral. — 9. Pyramide antérieure. — 10. Entre-croisement des pyramides. — 11. *Tuber cinereum* se continuant au-dessus de la commissure des nerfs optiques. — 12. Portion inférieure du corps strié.—13. Substance perforée postérieure. — 14. Origine du nerf trijumeau.

Fig. 2. TOILE CHOROÏDIENNE ET PLEXUS CHOROÏDES.

1. Toile choroïdienne. — 2, 2. Plexus choroïdes des ventricules latéraux. — 3, 3. Plexus choroïdes de la face inférieure de la toile choroïdienne. — 4. Glande pinéale.

Fig. 3. CORPS CALLEUX. — VOUTE A TROIS PILIERS.

1. Corps calleux. — 2. Commissure antérieure. — 3. Voûte à trois piliers. — 4. Une des divisions du pilier antérieur. — 5. Espace connu sous le nom de *lyre*. — 6. Extrémité postérieure du corps calleux. — 7. Corne d'Ammon coupée. — 8. Cavité digitale. — 9. Ergot de Morand.

NÉVROLOGIE, PL. 8.

Fig. 1. La partie interne de la couche optique est grattée et enlevée.

1. Faisceau de renforcement du bulbe allant s'épanouir dans la couche optique. — 2. Prolongement cérébral. — 3. Éminence mamillaire se continuant par un prolongement contourné dans la couche optique. — 4. Pédicule du pilier antérieur de la voûte à trois piliers se continuant avec l'éminence mamillaire. — 5. Commissure antérieure. — 6. Corps calleux. — 7. Cloison des ventricules coupée. — 8. Corps strié. — 9. Bandelette demi-circulaire. — 10. Partie supérieure de la couche optique. — 11. Glande pinéale et ses deux prolongements. — 12. Tubercules quadrijumeaux. — 13 Valvule de Vieussens. — 14. Ventricule du cervelet

Fig. 2. Ventricules latéraux du cerveau.

1. Portion supérieure d'un ventricule latéral. — 2. Portion postérieure ou cavité digitale. — 3. Ergot de Morand. — 4. Portion inférieure. — 5. Corne d'Ammon. — 6. Plexus choroïde. — 7. Corps frangé.

Fig. 3. Face inférieure du cervelet.

1. Éminence vermiculaire supérieure. — 2. Éminence vermiculaire inférieure. — 3. Lobule du bulbe ou *amygdale*. — 4. Lobules du nerf vague ou pneumo-gastrique. — 5, 5. Autres lobules. — 6, 6. Lobules de la circonférence.

Fig. 4. Le bulbe est renversé en avant.

1, 1. Nerfs auditifs. — 2, 2. Lobules des nerfs vagues. — 3 Éminence vermiculaire inférieure — 4, 4. Valvules de Tharin.

Fig. 3.

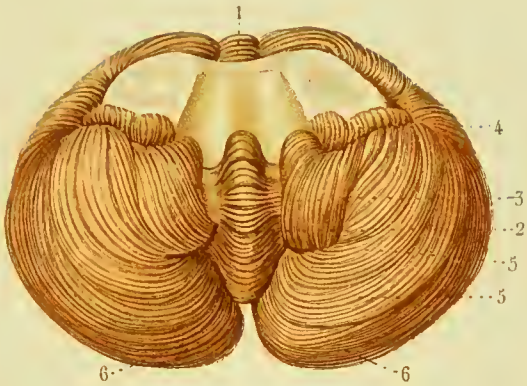

Fig. 2.

Fig. 4

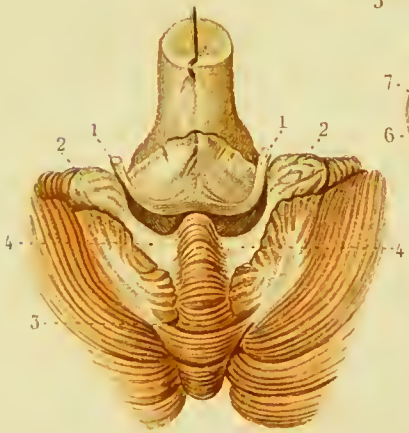

Fig. 1

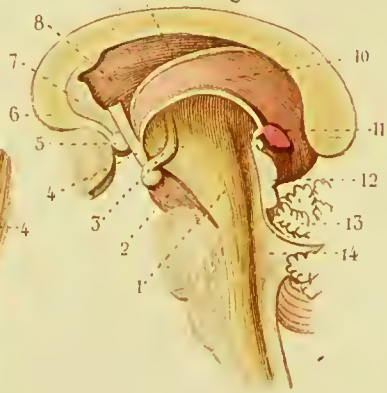

Léveillé del *Davesne sc*

Fig. 3.

Fig. 4.

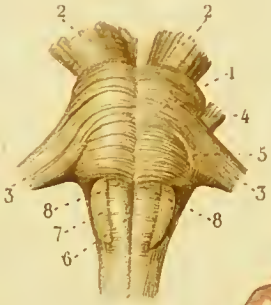

Fig. 5.

Fig. 2.

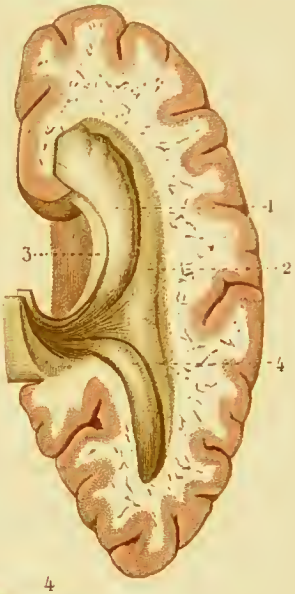

Fig. 1.

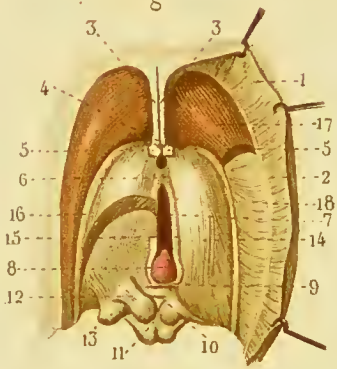

Fig. 6.

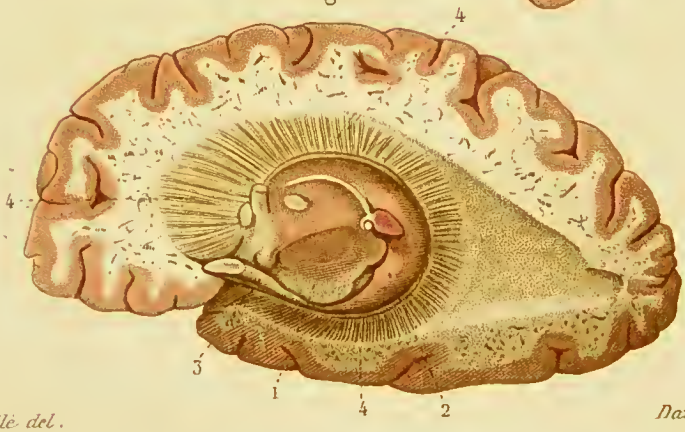

Léveillé del. *Davesne sc.*

NÉVROLOGIE, PL. 9.

1. Corps calleux renversé. — 2. Ligne blanche située à la rencontre du corps calleux avec les fibres rayonnantes des prolongements cérébraux, en dehors des corps striés. — 3, 3. Lames de la cloison transparente, laissant entre elles une fente qu'on nomme cinquième ventricule. — 4. Commissure antérieure. — 5, 5. Pédicules coupés de la voûte à trois piliers — 6. Commissure des couches optiques. — 7. Troisième ventricule ou ventricule moyen. — 8. Glande pinéale renversée en avant pour laisser voir — 9. sa commissure propre, — 10. la commissure postérieure du cerveau. — 11. Tubercules quadrijumeaux, éminences *nates* et *testes*. — 12. Prolongement coupé du tubercule quadrijumal supérieur, s'enfonçant sous l'écorce blanche de la couche optique. La portion superficielle de la couche optique est enlevée. — 13. Tubercule d'où naissent des fibres sous-jacentes au prolongement ci-dessus indiqué. — 14. Écorce blanche de la couche optique. — 15. Pédicule antérieur de la glande pinéale. — 16. Bandelette demi-circulaire. — 17. Corps strié dont la partie supérieure est coupée et enlevée. — 18. Stries blanches du prolongement cérébral, traversant le corps strié.

Fig. 2. PORTIONS INFÉRIEURE ET POSTÉRIEURE DES VENTRICULES LATÉRAUX.

1. Corne d'Ammon ou pied d'hippocampe. — 2. Éminence accessoire de la corne d'Ammon. — 3. Corps frangé. — 4. Ergot de Morand et cavité digitale ou ancyroïde.

Fig. 3. — 1. Corps frangé renversé en dehors. — 2. Corps dentelé ou godronné.

Fig. 4. MÉSOCÉPHALE ET BULBE RACHIDIEN.

1. Protubérance annulaire. — 2, 2. Prolongements antérieurs ou cérébraux. — 3, 3. Prolongements postérieurs ou cérébelleux. — 4. Nerf trijumeau. — 5. Fibres déviées de la protubérance. — 6. Pyramide antérieure. — 7. Olive. — 8, 8. Fibres arciformes.

Fig. 5. PROTUBÉRANCE DONT LES FIBRES SUPERFICIELLES SONT ENLEVÉES.

On voit les fibres blanches profondes entremêlées de substance grise et formant une sorte de raphé médian.

Fig. 6. — 1. Prolongement cérébral coupé et passant sous la couche optique. — 2. Partie postérieure de la couche optique se continuant avec — 3. le nerf optique. — 4, 4, 4. Couronne rayonnante de Reil. La partie supérieure du corps strié est enlevée.

NÉVROLOGIE, PL. 10.

Fig. 1. Face antérieure de la protubérance et de la moelle épinière. — Dure-mère, ligament dentelé, etc.

1. Dure-mère. — 2. Ligament dentelé. — 3, 3, 3. Dentelures. — 4. Un des nerfs vertébraux. — 5. Nerf hypoglosse. — 6. 8e paire des anciens : glosso-pharyngien, pneumo-gastriquo et spinal. — 7. 7e paire : facial et auditif. — 8. Nerf trijumeau. — 9. Moteur oculaire externe. — 10. Moteur oculaire commun. — 11. Groupe des nerfs vertébraux inférieurs, *queue de cheval*. — 12. Renflement inférieur ou lombaire de la moelle. — 13. Renflement moyen ou cervical. — 14. Renflement supérieur ou occipital, bulbe. — 15. Sillon médian antérieur. — 16. Sillon collatéral antérieur, — 17. Corps olivaire. — 18. Pyramide antérieure. — 19. Protubérance annulaire. — 20. Pédoncules cérébraux.

Fig. 2. Moelle épinière plus grosse.

1. Dure-mère. — 2. Ligament dentelé. — 3. Racine antérieure d'un nerf vertébral coupée — 4. Racine antérieure. — 5. Racine postérieure et ganglion. — 6. Sillon antérieur. — 7. Sillon collatéral antérieur.

Fig. 3. Face postérieure de la moelle épinière, etc.

1. Sillon postérieur. — 2. *Calamus scriptorius*. — 3. Cordon postérieur de la moelle. — 4. Division du cordon postérieur par un sillon. — 5, 5. Renflements mamelonnés du cordon postérieur. — 6. Pyramide postérieure ou corps restiforme.

Fig. 4. Structure du bulbe.

1. Cordon antérieur do la moelle divisé en deux portions qui embrassent l'olive et qui se réunissent au delà. — 2. Cordon latéral divisé en deux portions, dont l'une passe derrière l'olive; dont l'autre passe derrière le cordon antérieur pour s'entre-croiser avec la portion semblable du côté opposé. — 3. Entre-croisement. — 4. Fibres postérieures à l'olive venant du cordon antérieur et du cordon latéral. — 5, 5. Pyramides antérieures résultant des fibres entre-croisées et de quelques fibres des cordons antérieurs. — 6, 6. Faisceaux formés par la réunion des cordons antérieur et latéraux de la moelle, se continuant avec — 7, 7. les prolongements cérébraux.

Fig. 5. Coupe transversale des corps olivaires.

1. Écorce de l'olive. — 2. Lame festonnée. — 3. Noyau central.

Fig. 6. Coupe verticale de la protubérance et du bulbe.

1. Fibres longitudinales écartées dans l'épaisseur de la protubérance. — 2. Cordon blanc qui semble sortir de l'olive. — 3. Substance noire des prolongements antérieurs de la protubérance.

Fig. 7, 8, 9. Coupes de la moelle au-dessous du bulbe.

Fig. 10. Coupe au niveau de l'entre-croisement.

Fig. 11. Coupe a la partie moyenne du bulbe.

Fig. 12. Coupe a l'union du bulbe et de la protubérance

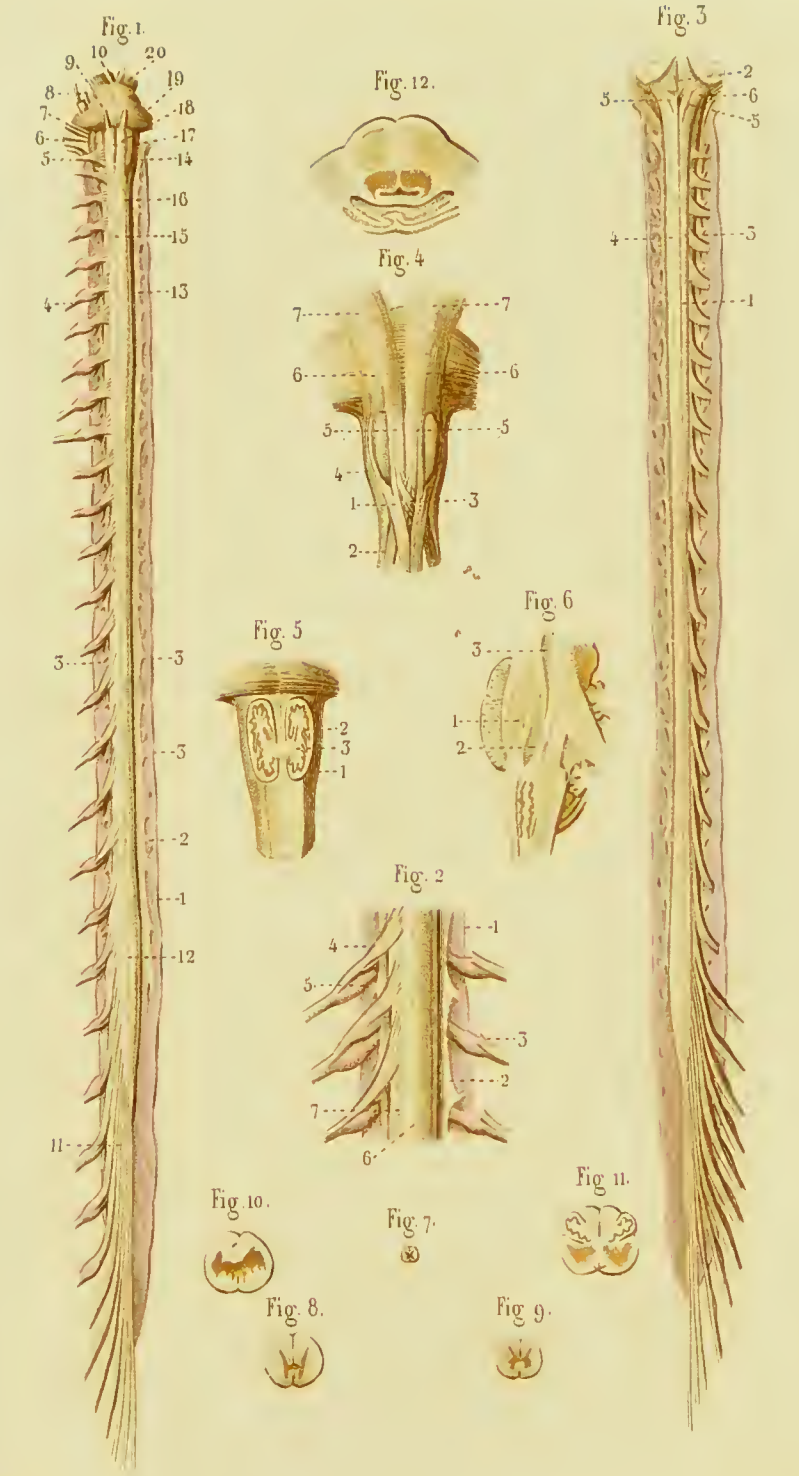

Leveillé del. *Annedouche sc*

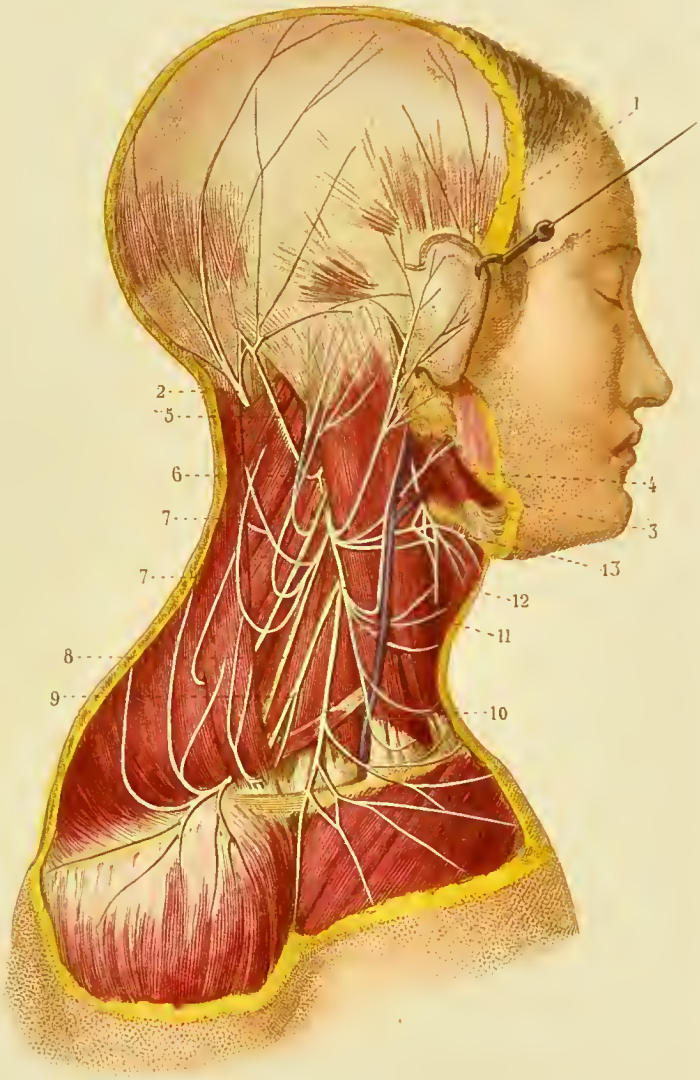

Léveillé del. *Corbie sc.*

NÉVROLOGIE, PL. 11.

Plexus cervical (*portion superficielle*).

1. Branche temporale de la cinquième paire. — 2. Branche postérieure du second nerf cervical. — 3. Branche inférieure du nerf facial. — 4. Branche auriculaire du plexus. — 5. Grande mastoïdienne. — 6. Petite mastoïdienne. — 7, 7. Autres branches récurrentes postérieures. — 8. Nerf spinal. — 9. Branche sus-acromienne. — 10. Branche sus-claviculaire. — 11. Branche cervicale moyenne. — 12. Petite branche satellite de la veine jugulaire. — 13. Anastomoses du plexus cervical avec le nerf facial.

NÉVROLOGIE, PL. 12.

Portion profonde du plexus cervical et plexus brachial.

La poitrine est ouverte du côté droit.

1. Nerf facial. — 2. Nerf pneumo-gastrique. — 3. Artère carotide interne. — 4. Nerf spinal. — 5. Anastomoses du nerf spinal avec le plexus cervical. — 6. Nerf hypoglosse, divisé en branche hypoglosse proprement dite, et en branche cervicale descendante. — 7. Branche antérieure de la première paire cervicale, s'anastomosant avec le nerf hypoglosse et avec le nerf pneumo-gastrique. — 8. Branche cervicale descendante du plexus cervical, s'anastomosant avec la branche correspondante de l'hypoglosse. — 9, 9. Branche phrénique ou diaphragmatique. — 10, 10. Branches cervicales profondes du plexus cervical. — 11. Plexus brachial. — 12. Branche du muscle sous-clavier, envoyant un filet au nerf phrénique. — 13. Branches thoraciques antérieures. — 14. Branche thoracique latérale ou du muscle grand dentelé. — 15, 16, 17. Branches sous-scapulaires pour les muscles sous-scapulaire, grand dorsal et grand rond. — 18. Artère axillaire s'engageant dans une espèce de gaîne formée par les branches brachiales. — 19. Branches brachiales

Leveillé del. *Davesne sc.*

Fig. 1.

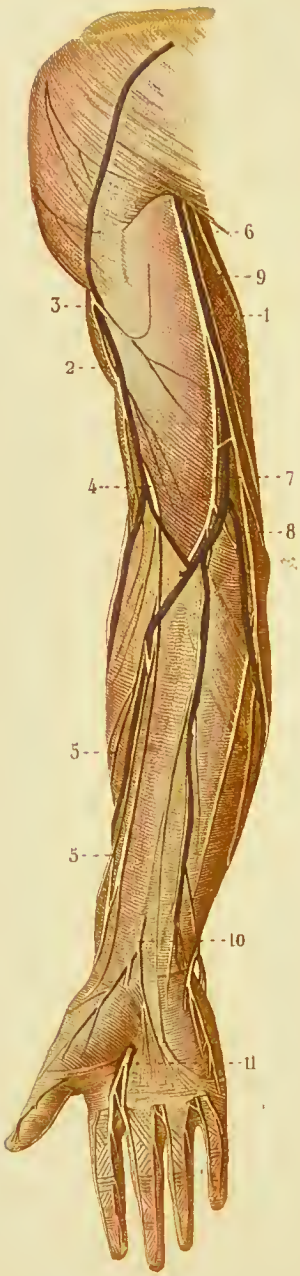

Fig. 2.

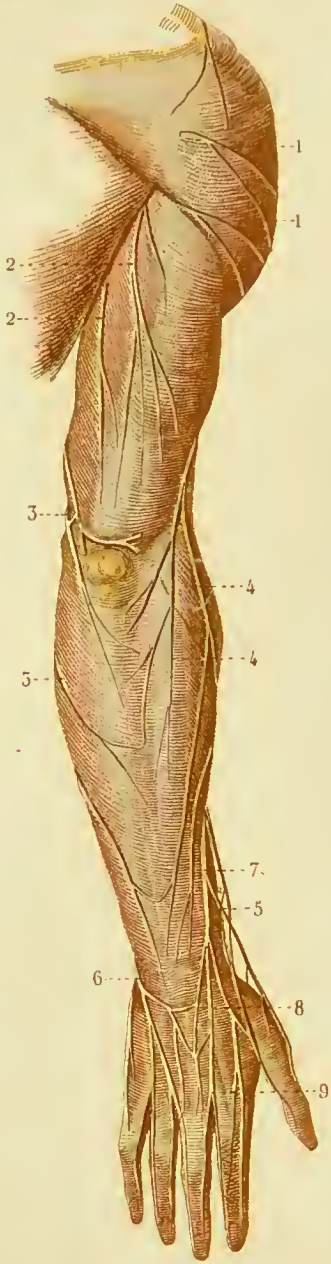

Léveillé del. *Corbié sc*

NÉVROLOGIE, PL. 13.

Fig. 1. Nerfs superficiels du membre supérieur.

1. Veine basilique. — 2. Veine céphalique. — 3. Branche cutanée du nerf radial. — 4. Portion superficielle du nerf musculo-cutané ou brachial cutané externe. — 5, 5. Divisions de ce nerf. — 6. — Brachial cutané interne. — 7. Branche externe de ce nerf. — 8. Branche interne. — 9 Accessoire du brachial cutané interne. — 10. Rameau palmaire cutané du nerf médian. — 11. Une des branches collatérales du nerf médian.

Fig. 2. — 1, 1. Filets cutanés du nerf circonflexe. — 2, 2. Branches cutanées du nerf radial. — 3, 3. Rameaux du brachial cutané interne. — 4, 4. Rameaux du brachial cutané externe. — 5. Anastomose de ce nerf avec le nerf radial. — 6. Branche dorsale du nerf cubital, se divisant en deux branches collatérales : l'une pour le côté interne du petit doigt; l'autre pour les deux derniers espaces inter-osseux. — 7. Branche antérieure du nerf radial, devenue dorsale, se divisant en deux branches : l'une pour le côté externe du pouce; l'autre pour les deux premiers espaces inter-osseux. — 8. Anastomose entre les nerfs cubital et radial. — 9. Division d'une des branches collatérales en deux rameaux digitaux.

NÉVROLOGIE, PL. 14.

Nerfs profonds du membre supérieur.

Les muscles grand palmaire, petit palmaire et fléchisseur digital superficiel sont coupés.

Fig. 1. — 1. Artère brachiale. — 2. Artère radiale. — 3. Artère cubitale. — 4. Nerf musculo-cutané. — 5. Nerf médian. — 6. Rameau des muscles profonds et antérieurs de l'avant-bras ou nerf inter-osseux. — 7. Rameau palmaire cutané. — 8. Division du nerf médian en deux branches qui se subdivisent ensuite. — 9. Nerf cubital. — 10. Division de la branche palmaire du nerf cubital en — 11 branche palmaire superficielle et en — 12 branche palmair. profonde. — 13. Nerf radial et subdivision en — 14 branche antérieure et en — 15 branche postérieure.

Fig. 2. Nerf radial.

Le triceps brachial et les muscles postérieurs et superficiels de l'avant-bras sont coupés.

1. Nerf radial. — 2. Branche postérieure du nerf radial se divisant en rameaux superficiels et en rameaux profonds.

Pl. 99.

Fig. 1.

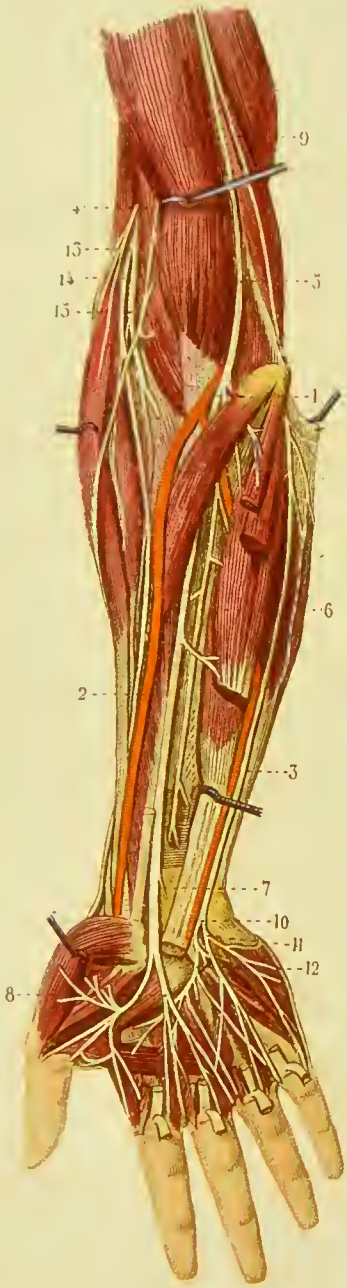

Fig. 2

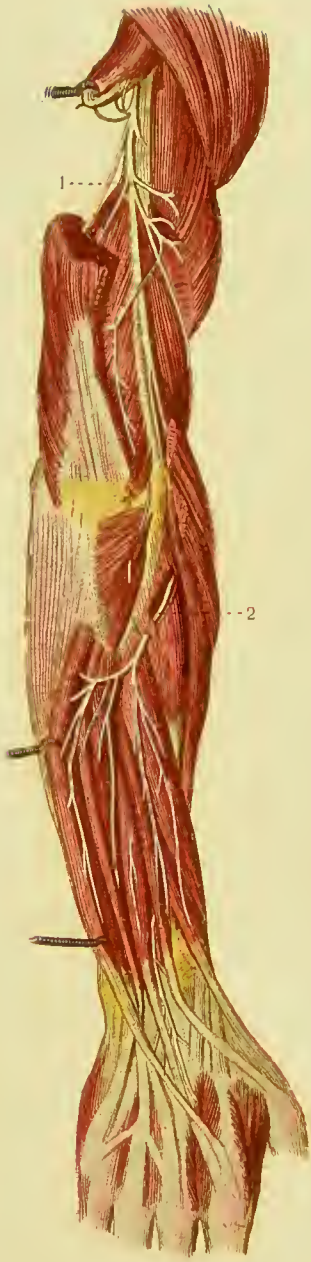

del

Corbie sc

Fig. 1

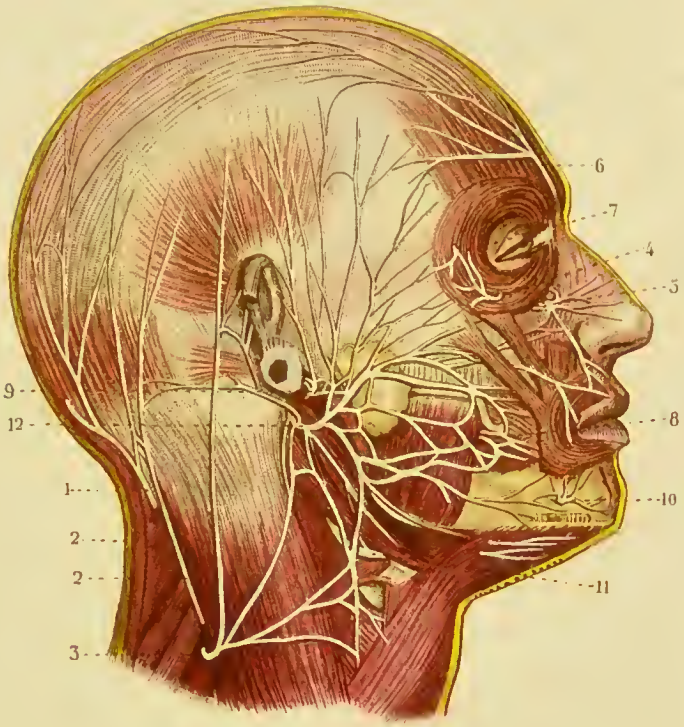

Fig. 2.

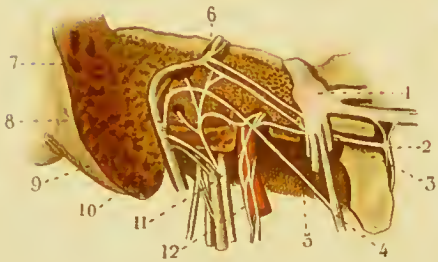

Fig. 3.

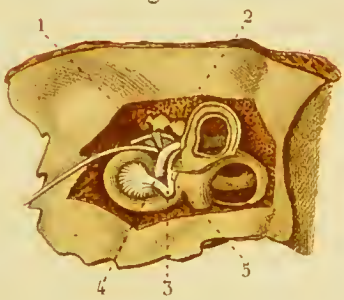

Leveillé del. *Davesne sc.*

NÉVROLOGIE, PL. 15.

Fig. 1. NERF FACIAL EN DEHORS DE L'AQUEDUC DE FALLOPE, ETC.

Fig. 1. — 1. Branche postérieure du second nerf cervical. — 2, 2. Branches mastoïdiennes du plexus cervical. — 3. Tronc du plexus cervical donnant naissance à une des branches mastoïdiennes du plexus cervical, à la branche auriculaire et à la branche cervicale moyenne. — 4. Filet malaire du rameau orbitaire du nerf maxillaire supérieur. — 5. Nerfs sous-orbitaires. — 6. Rameau frontal de la 5e paire. — 7. Rameau de la branche lacrymale. — 8. Rameau buccal du nerf maxillaire inférieur. — 9. Rameau temporal superficiel du même nerf. — 10. Rameau mentonnier du nerf dentaire. — 11. Nerf hypoglosse. — 12. Tronc du nerf facial donnant naissance au rameau auriculaire postérieur, au rameau du ventre postérieur du muscle digastrique et au rameau stylo-hyoïdien, et se divisant en rameaux temporaux, orbiculaires, nasaux, buccaux, maxillaires inférieurs et cervicaux.

Fig. 2. NERF FACIAL DANS L'AQUEDUC DE FALLOPE. — GANGLION DE MECKEL, GANGLION OPTIQUE, GANGLION D'ANDERSH, ETC.

1. Nerf trijumeau ou cinquième paire. — 2. Ganglion de Mekel ou sphéno-palatin. — 3. Rameau ptérygoïdien de ce ganglion et division en filet crânien qui s'anastomose avec le nerf facial, et en filet carotidien qui s'anastomose avec le grand sympathique sur les parois de l'artère carotide interne. — 4. Nerf lingual recevant l'anastomose du nerf facial ou corde du tympan. — 5. Ganglion optique et rameau de communication avec le rameau de Jacobson et avec le nerf facial. — 6. Nerf facial et rameau qu'il reçoit du nerf auditif. — 7. Rameau de communication avec le nerf facial. — 8. Origine de la corde du tympan. — 9. Anastomose avec le glosso-pharyngien. — 10. Anastomose avec le nerf pneumo-gastrique. — 11. Nerf glosso-pharyngien et renflement peu marqué connu sous le nom de ganglion d'Andersh, d'où s'élève dans la caisse du tympan le nerf de Jacobson. — 12. Rameaux supérieurs du ganglion cervical supérieur, anastomosés et constituant le plexus carotidien interne, d'où partent : un filet anastomosé avec le rameau du nerf vidien ou ptérygoïdien et un autre filet anastomosé avec le nerf de Jacobson.

Fig. 3. NERF AUDITIF.

Le tissu osseux qui cache le labyrinthe est enlevé.

1. Nerf facial et son anastomose avec le nerf crânien du nerf ptérygoïdien. — 2. Corde du tympan qui apparaît entre l'enclume et le manche du marteau. — 3. Nerf auditif ou acoustique. — 4. Branche du limaçon. — 5. Branche du vestibule et des canaux semi-circulaires.

PL. 101.

NÉVROLOGIE, PL. 16.

NERFS INTER-COSTAUX.

Les muscles grand et petit pectoral sont enlevés. — Le grand oblique et le droit abdominal sont aussi fendus ou enlevés en quelques points.

1 Veine axillaire ; l'artère est enlevee. — 2. Portion du plexus brachial et deux branches thoraciques. — 3. Branche brachiale du premier nerf inter-costal. — 4. Branche brachiale du second nerf inter-costal. — 5. Anastomose entre deux rameaux. — 6. Division d'une branche inter-costale en — 7 Branche superficielle et en — 8. Branche profonde. — 9. Branche fessière du douzième nerf inter-costal. — 10. Terminaison de la branche iléo-scrotale du plexus lombaire. — 11. Branche inguino-cutanée. — 12. Rameau de la branche génito-crurale — 13, 13. Portions de branches profondes, devenues superficielles.

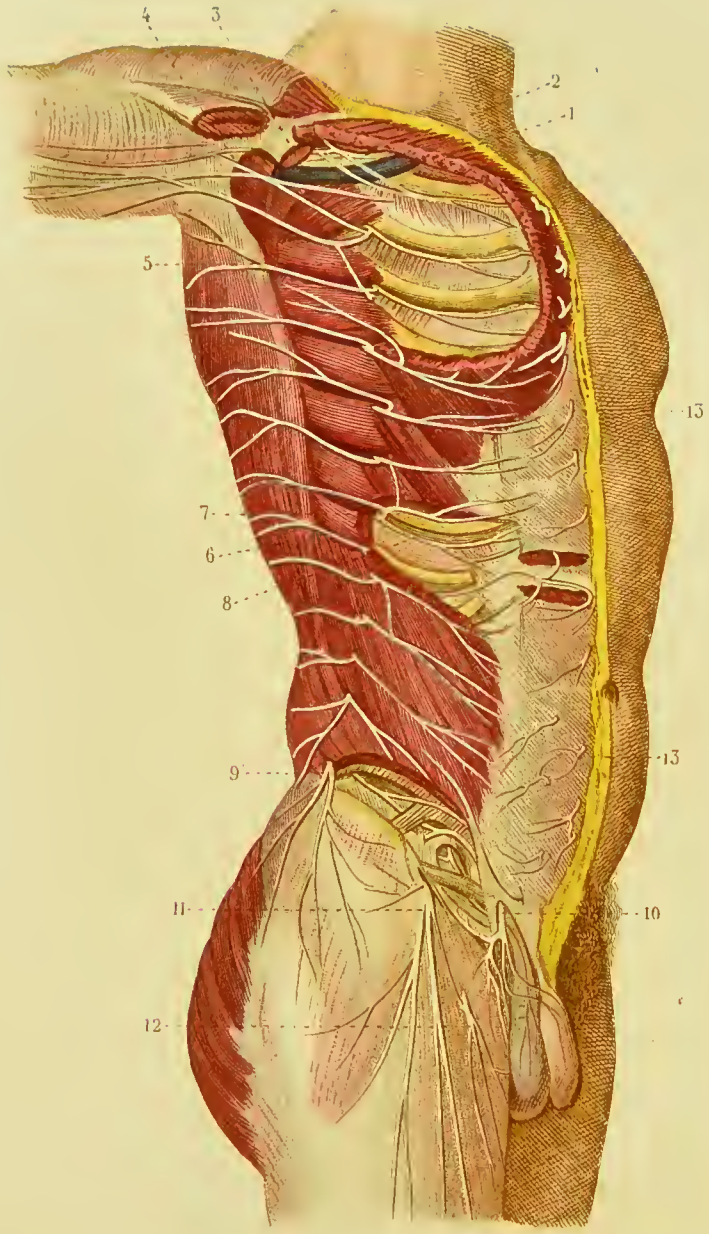

Léveillé del. *Corbie sc.*

Pl. 102.

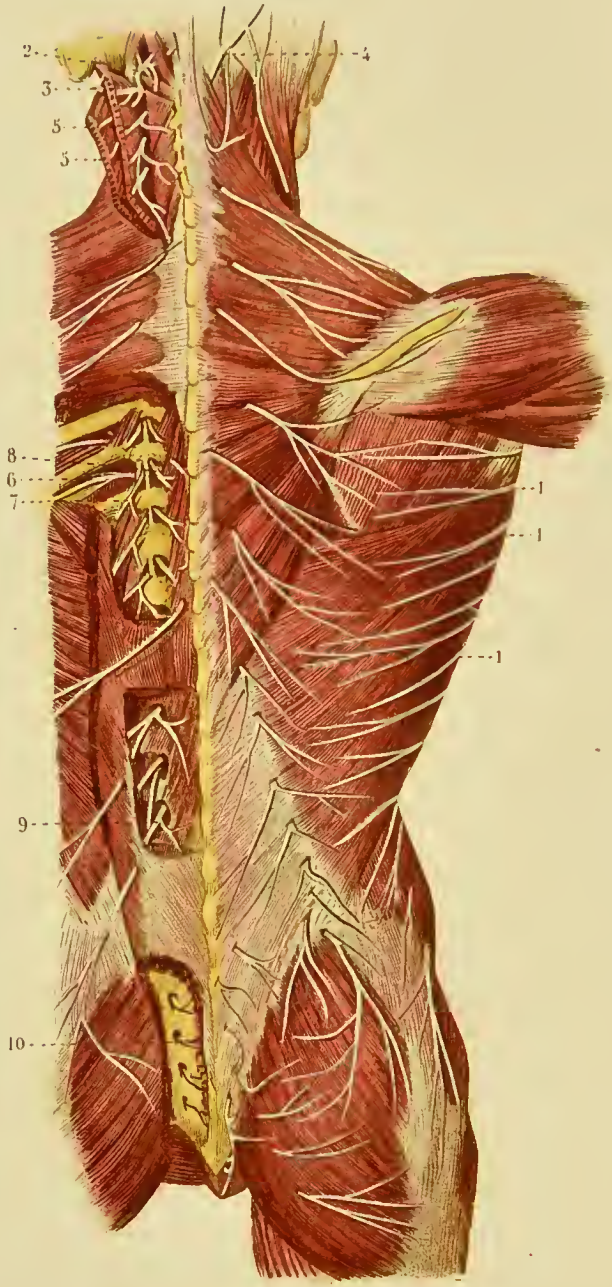

Leveillé del

PL. 102.

NÉVROLOGIE, PL. 17.

Nerfs de la partie postérieure du tronc.

Une partie des muscles trapèze, splénius, grand et petit complexus, grand dorsal, grand fessier, etc., etc., est enlevée.

1, 1, 1. Rameaux postérieurs des branches superficielles des nerfs inter-costaux. — 2. Branche postérieure de la première paire cervicale ou nerf sous-occipital. — 3. Branche postérieure de la deuxième paire cervicale. — 4. Anastomose de cette branche avec la grande branche mastoïdienne. — 5, 5. Branches postérieures de deux paires cervicales. — 6. Branche inter-costale. — 7. Rameau externe d'une branche dorsale. — 8. Rameau interne d'une branche dorsale. — 9. Branche postérieure d'un nerf lombaire. — 10 Branche postérieure d'un nerf sacré.

PL. 103.

NÉVROLOGIE, PL. 8

Fig. 1. Plexus lombaire.

1. Douzième nerf inter-costal. — 2. Portion lombaire du grand sympathique. — 3. Plexus sacré. — 4. Plexus lombaire. — 5. Branche iléo-scrotale. — 6. Branche inguino-cutanée. — 7. Branche génito-crurale. — 8. Nerf crural. — 9. Nerf obturateur. — 10. Nerf lombo-sacré.

Fig. 2. Nerf crural et ses divisions.

1. Veine crurale. — 2. Artère crurale. — 3. Nerf crural. — 4. Branche musculo-cutanée. — 5. Branche de la gaîne des vaisseaux. — 6, 6. Veine saphène interne. — 7, 7, 7. Nerf saphène. — 8. Division interne de la branche musculo-cutanée du tronc sciatique externe. — 9. Anastomose du nerf obturateur avec une branche du nerf saphène.

Pl. 103.

Fig 1.

Fig 2.

Leveille del

Corbié sc

Fig. 1.

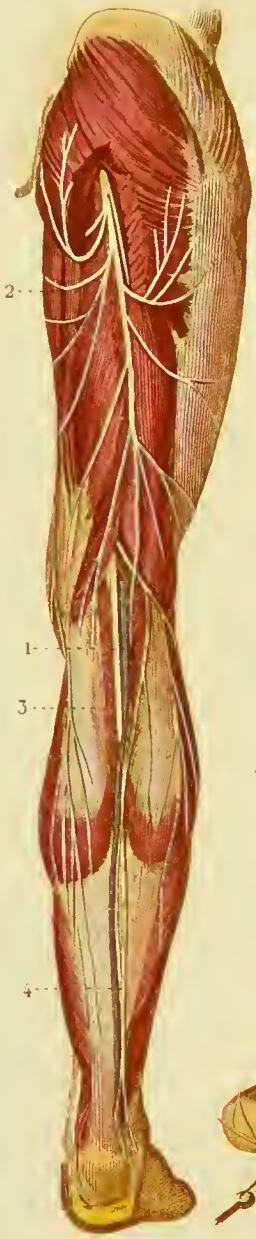

Fig. 2.

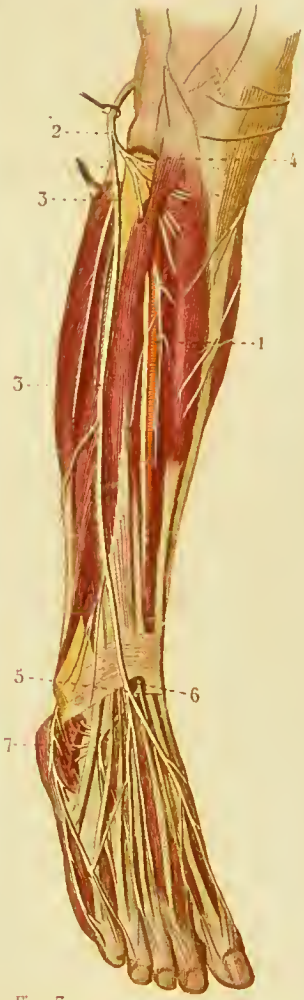

Fig. 3.

Léveillé del. *Corbié sc.*

NÉVROLOGIE, PL. 19.

Fig. 1. Le grand fessier est divisé à sa partie inférieure.

1. Veine saphène externe. — 2. Branche cutanée postérieure. — 3. Nerf saphène externe. — 4. Anastomose du nerf saphène externe avec un rameau du tronc sciatique externe.

Fig. 2. — 1. Artère tibiale antérieure. — 2. Tronc sciatique externe et division en—3, 3, branche musculo-cutanée et en—4 nerf tibial antérieur. — 5. Division de la branche musculo-cutanée en deux branches dorsales superficielles du pied : l'une pour le côté interne du gros orteil; l'autre pour les deux espaces inter-osseux moyens. — 6. Division du nerf tibial antérieur en deux branches dorsales profondes. — 7. Terminaison du nerf saphène externe.

Fig. 3. Nerfs plantaires.

Les muscles adducteurs du gros orteil et petit fléchisseur commun sont coupés.

1. Nerf tibial postérieur et division en — 2 nerf plantaire interne et en — 3 nerf plantaire externe. — 4. Division du nerf plantaire interne en quatre branches collatérales. — 5. Division du nerf plantaire externe en branche superficielle et en branche profonde.

NÉVROLOGIE, PL. 26

Fig. 1. Plexus sacre.

Le bassin et la colonne vertébrale sont divisés sur la ligne médiane. Les viscères pelviens sont coupés et abaissés.

1. Branche du nerf crural. — 2. Nerf obturateur. — 3. Un des ganglions sacrés, s'anastomosant avec un des nerfs sacrés. — 4. Nerf lombo-sacré. — 5. Plexus sacré et — 6. plusieurs de ses branches. — 7. Nerf honteux. — 8. Branche supérieure du nerf honteux. — 9. Branche inférieure.

Fig. 2. — Nerf sciatique.

Les muscles grand et moyen fessiers, biceps fémoral, jumeaux et soléaire sont coupés et en partie renversés.

1. Branche fessière supérieure. — 2. Branche fessière du petit nerf sciatique. — 3. Rameau sciatique. — 4. Nerf crural cutané. — 5. Nerf honteux. — 6. Nerf sciatique. — 7. Tronc sciatique externe. — 8. Tronc sciatique interne ou nerf tibial postérieur.

Fig. 3. Le muscle soléaire est enlevé.

1. Nerf saphène externe, coupé. — 2. Nerf tibial postérieur.

Pl. 105.

Fig. 2

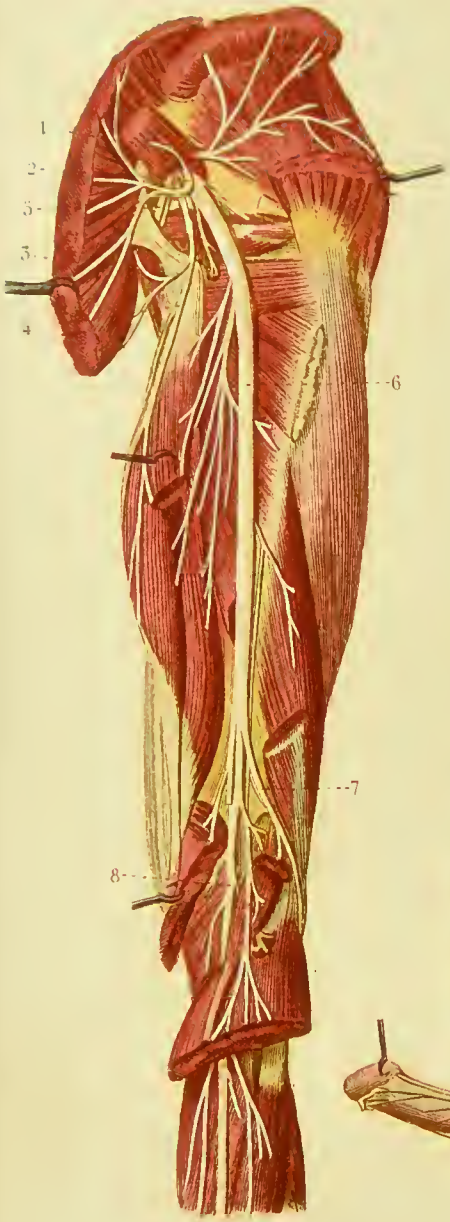

Fig. 3.

Fig. 1.

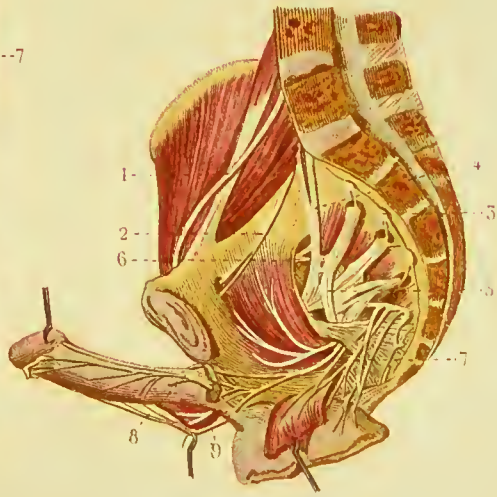

Leveille del. *Corbié sc.*

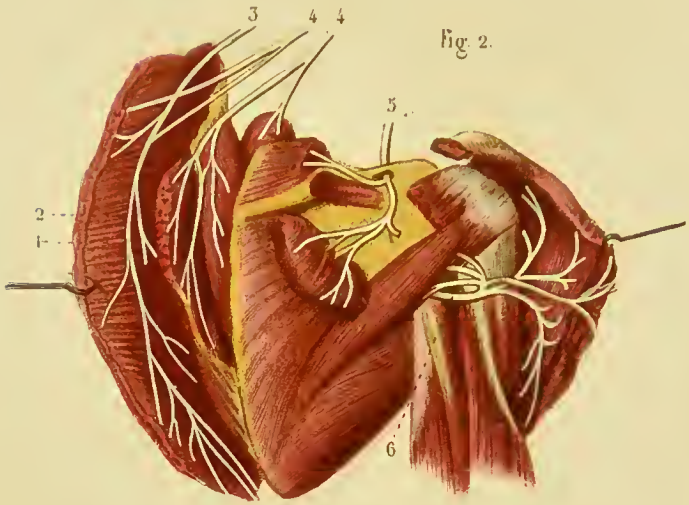

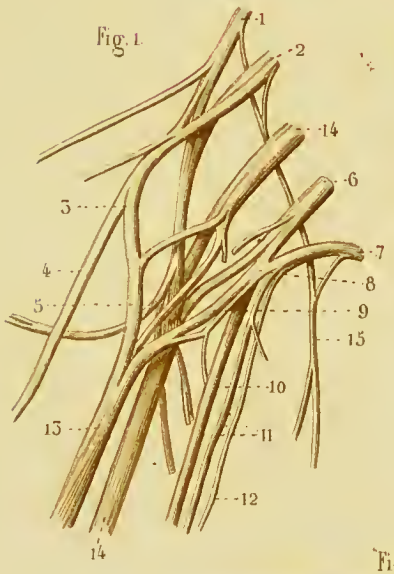

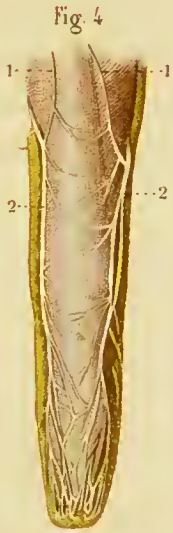

Leveillé del. *Annedouche sc*

NÉVROLOGIE, PL. 21.

Fig. 1. Plexus brachial.

1 et 2. Cinquième et sixième nerfs cervicaux (branches antérieures). — 3. Cordon résultant de leur anastomose et se divisant en — 4. nerf musculo-cutané ou brachial cutané externe et en — 5. Rameau médian. — 6 et 7. Septième et huitième nerfs cervicaux. — 8. Cordon résultant de leur anastomose et se divisant en — 9. rameau médian, en — 10. nerf cubital, et quelquefois en — 11. brachial cutané interne. — 12. Accessoire du brachial cutané. — 13. Nerf médian. — 14, 14. Nerf radial. — 15. Branche thoracique latérale.

Fig. 2. — 1. Muscle trapèze renversé. — 2. Rhomboïde. — 3. Nerf spinal. — 4, 4. Branches cervicales profondes du plexus cervical et du plexus brachial. — 5. Nerf sus-scapulaire. — 6. Nerf circonflexe.

Fig. 3. — 1, 1. Nerfs palmaires d'un doigt. — 2. Arcades nerveuses formées par les anastomoses de deux nerfs digitaux.

Fig. 4. — 1, 1. Nerfs dorsaux d'un doigt. — 2, 2. Rameaux dorsaux fournis par les nerfs palmaires.

Fig. 5. — 1. Nerf palmaire. — 2. Rameau dorsal du nerf palmaire. — 3. Nerf dorsal s'anastomosant avec le rameau dorsal du nerf palmaire. — 4. Rameau unguéal du nerf palmaire.

NÉVROLOGIE, PL. 22.

Fig. 1. Branche ophthalmique de la cinquième paire.

1. Peau du front renversée. — 2. Nerf optique. — 3. Nerf moteur oculaire commun. — 4. Nerf pathétique. — 5. Branche ophthalmique. — 6. Rameau lacrymal. — 7. Anastomose du nerf pathétique avec le rameau lacrymal. — 8. Rameau frontal. — 9. Rameau nasal — 10. Filet interne du rameau nasal.

Fig. 2. Branche maxillaire supérieure de la cinquième paire, etc.

1. Rameau lacrymal de la branche ophthalmique. — 2. Rameau orbitaire de la branche maxillaire supérieure. — 3. Ganglion de Meckel ou sphéno-palatin recevant, en haut, deux filets de la branche maxillaire, donnant en bas les nerfs palatins ; en arrière le nerf vidien ou ptérygoïdien. — 4. Filet crânien du nerf ptérygoïdien. — 5. Filet carotidien du même nerf. — 6. Rameaux dentaires postérieurs. — 7. Rameau destiné aux gencives, etc. — 8. Rameau dentaire antérieur. — 9. Anastomose des rameaux dentaires et réseau qui en résulte. — 10. Division de la branche maxillaire supérieure en nerfs sous-orbitaires. — 11. Branches externes de la branche maxillaire inférieure de la cinquième paire. — 12. Nerf temporal superficiel. — 13. Nerf dentaire inférieur coupé. — 14. Nerf lingual et son anastomose avec la corde du tympan. — 14'. Ganglion sous-maxillaire. — 15. Nerf glosso-pharyngien. — 15'. Nerf spinal. — 16. Nerf pneumo-gastrique. — 17. Nerf hypoglosse. — 18. Artère carotide interne.

Fig. 3. Branche maxillaire inférieure de la cinquième paire.

1. Branche maxillaire inférieure au trou ovale. — 2. Nerf temporal. — 3. Rameau du muscle ptérygoïdien externe. — 4. Nerf buccal. — 5. Nerf massétérin. — 6. Nerf temporal superficiel et ses anastomoses avec le nerf facial. — 7. Nerf dentaire. — 8. Rameau mentonnier. — 9. Nerf lingual et son anastomose avec la corde du tympan — 10. Nerf du muscle ptérygoïdien interne

Fig. 1.

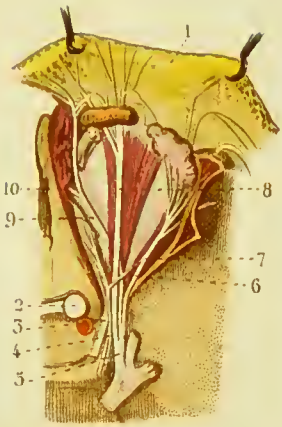

Fig. 3.

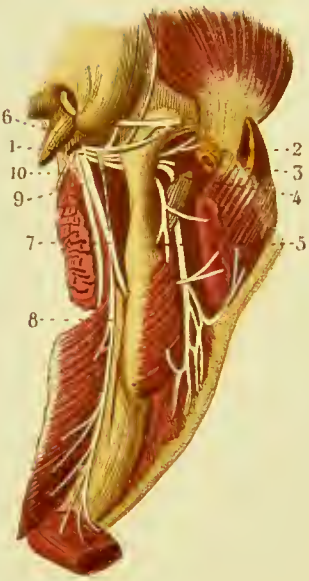

Fig. 2

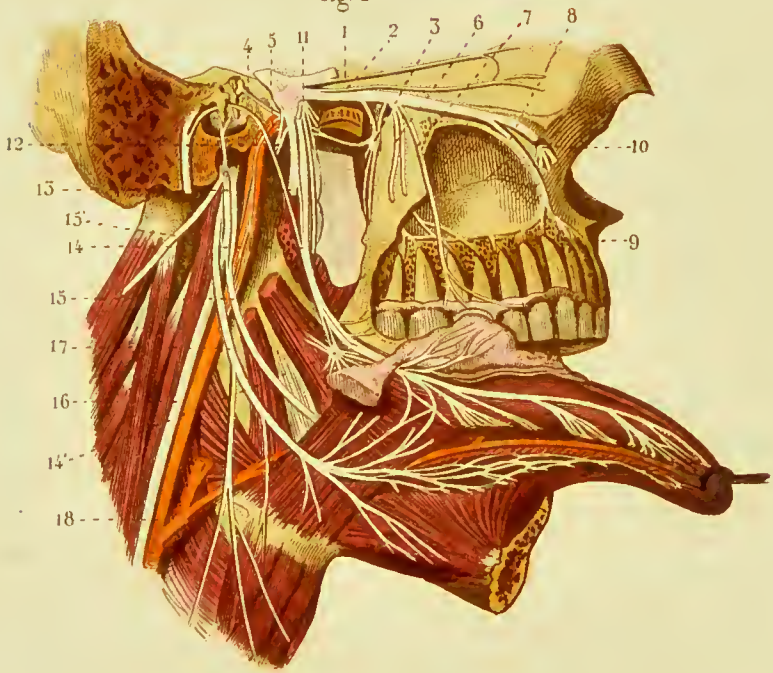

Léveille del. *Davesne sc.*

Fig. 1.

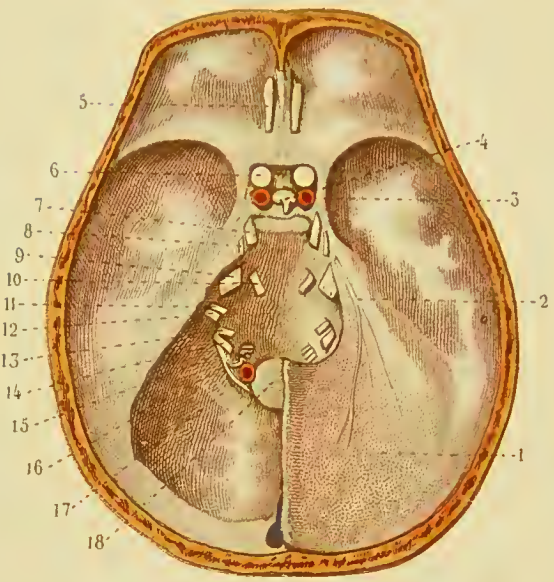

Fig. 2.

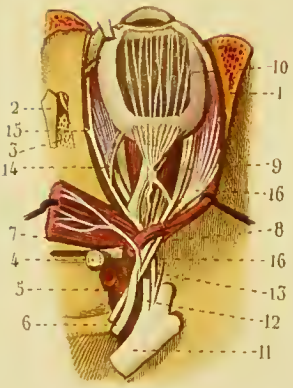

Fig. 3.

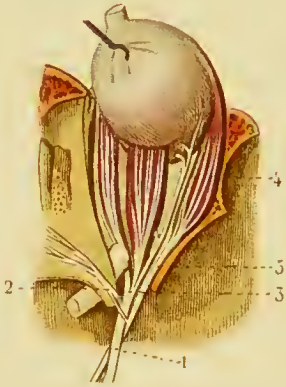

Léveillé del. *Davesne sc.*

NÉVROLOGIE, PL. 23.

Fig. 1. Passage des nerfs crâniens à travers les trous de la base du crâne.

1. Tente du cervelet. — 2. Rameau nerveux de la tente du cervelet. — 3. Artère carotide interne. — 4. Corps et tige pituitaires. — 5. Bulbe du nerf olfactif. — 6. Nerf optique ou deuxième paire. — 7. Nerf moteur oculaire commun ou troisième paire. — 8. Nerf pathétique ou quatrième paire. — 9. Nerf trifacial ou cinquième paire. — 10. Nerf moteur oculaire externe ou sixième paire. — 11. Nerf facial ou portion dure de la septième paire. — 12 Nerf auditif ou portion molle de la septième paire. — 13. Nerf glosso-pharyngien ou première portion de la huitième paire. — 14. Nerf vague ou pneumo-gastrique, ou deuxième portion de la huitième paire. — 15. Nerf spinal ou accessoire de Willis ou troisième portion de la huitième paire. — 16. Nerf hypoglosse ou neuvième paire. — 17. Artère cérébrale. — 18. Trou occipital.

Fig. 2. Nerfs de l'œil.

La paroi supérieure de l'orbite est enlevée.

1. Paroi externe de l'orbite. — 2. Apophyse *crista galli*. — 3. Trous de la lame criblée de l'ethmoïde. — 4. Nerf optique. — 5. Artère carotide interne. — 6. Nerf moteur oculaire commun. — 7. Branche supérieure de ce nerf. — 8. Branche inférieure du même nerf. — 9. Ganglion ophthalmique qui reçoit en arrière deux racines et qui donne en avant les nerfs ciliaires. — 10. Nerfs ciliaires qu'on voit sur la membrane choroïde, la partie supérieure de la sclérotique étant enlevée. — 11. Nerf trijumeau. — 12. Branche ophthalmique. — 13. Branche nasale de l'ophthalmique. — 14. Deux nerfs ciliaires venant de la branche nasale. — 15. Division de la branche nasale. — 16, 16. Nerf moteur oculaire externe : le muscle droit externe est tiré en dehors par une érigne.

Fig. 3. Nerf moteur oculaire commun et moteur oculaire externe.

L'œil est renversé en avant.

1. Nerf moteur oculaire commun. — 2. Branche supérieure de ce nerf recevant une anastomose du nerf moteur oculaire externe. — 3. Branche inférieure du même nerf et sa division en trois rameaux. — 4. Rameau de la branche inférieure, allant au muscle petit oblique de l'œil. — 5. Nerf moteur oculaire externe.

NÉVROLOGIE, PL. 24.

NERF OLFACTIF. — NERF TRIJUMEAU, BRANCHE MAXILLAIRE INFÉRIEURE. — NERFS LARYNGÉS.

Fig. 1. NERF OLFACTIF, NERF NASO-PALATIN, ETC.

1. Divisions du nerf olfactif sur la cloison des fosses nasales. — 2. Filet interne du rameau nasal de la branche ophthalmique. — 3. Nerf naso-palatin. — 4. Autre rameau de la cloison.

Fig. 2. NERF MAXILLAIRE INFÉRIEUR VU EN DEHORS.

L'arcade zygomatique est enlevée.

1. Rameau massétérin. — 2. Rameau buccal. — 2'. Divisions de ce rameau à la face externe du muscle buccinateur. — 3. Rameau du muscle ptérygoïdien externe. — 4, 4. Rameaux temporaux profonds. — 5. Rameau temporal superficiel anastomosé avec le nerf facial. — 6. Nerf facial. — 7. Rameau dentaire inférieur.

Fig. 3. NERF OLFACTIF. — NERF TRIJUMEAU VU EN DEDANS. — GANGLION OPTIQUE.

1. Divisions externes du nerf olfactif. — 2. Nerf trijumeau, son ganglion et sa division en trois branches. — 3. Filet externe du rameau nasal de l'ophthalmique. — 4. Ganglion sphéno-palatin ou de Meckel. — 5, 5, 5. Ramifications nasales des nerfs sphéno-palatins et palatins. — 6. Nerfs palatins. — 7. Rameau lingual et son anastomose avec la corde du tympan. — 8. Rameau dentaire inférieur et son filet anastomosé. — 9. Rameau temporal superficiel. — 10. Rameau ptérygoïdien du nerf maxillaire inférieur. — 11. Ganglion optique. — 12. Filet de ce ganglion destiné à la trompe d'Eustache et à la membrane muqueuse des fosses nasales. — 13. Filet pétreux anastomosé avec le nerf facial. — 14. Filet du muscle interne du marteau. — 15. Filet destiné aux parois de l'artère maxillaire interne et anastomosé avec le nerf temporal superficiel. — 16. Nerf facial. — 17. Corde du tympan, passant entre le manche du marteau et la branche inférieure de l'enclume.

Fig. 4. — 1. Nerf laryngé supérieur. — 2. Nerf laryngé inférieur ou récurrent. — 3. Anastomose des deux nerfs laryngés.

Fig. 1.

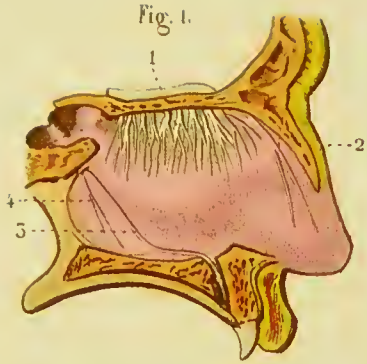

Fig. 4.

Fig. 2

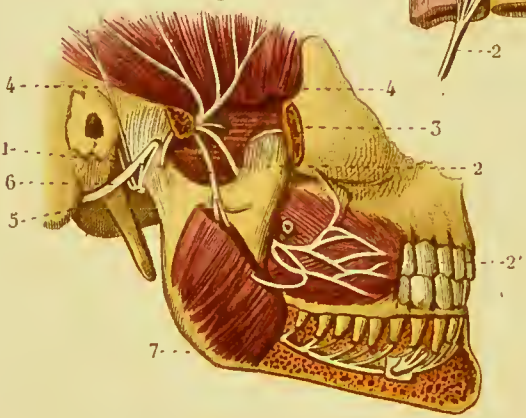

Fig. 3

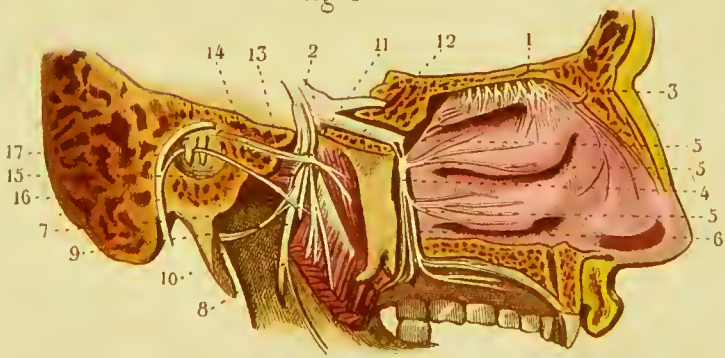

Léveillé del.

Davesne sc.

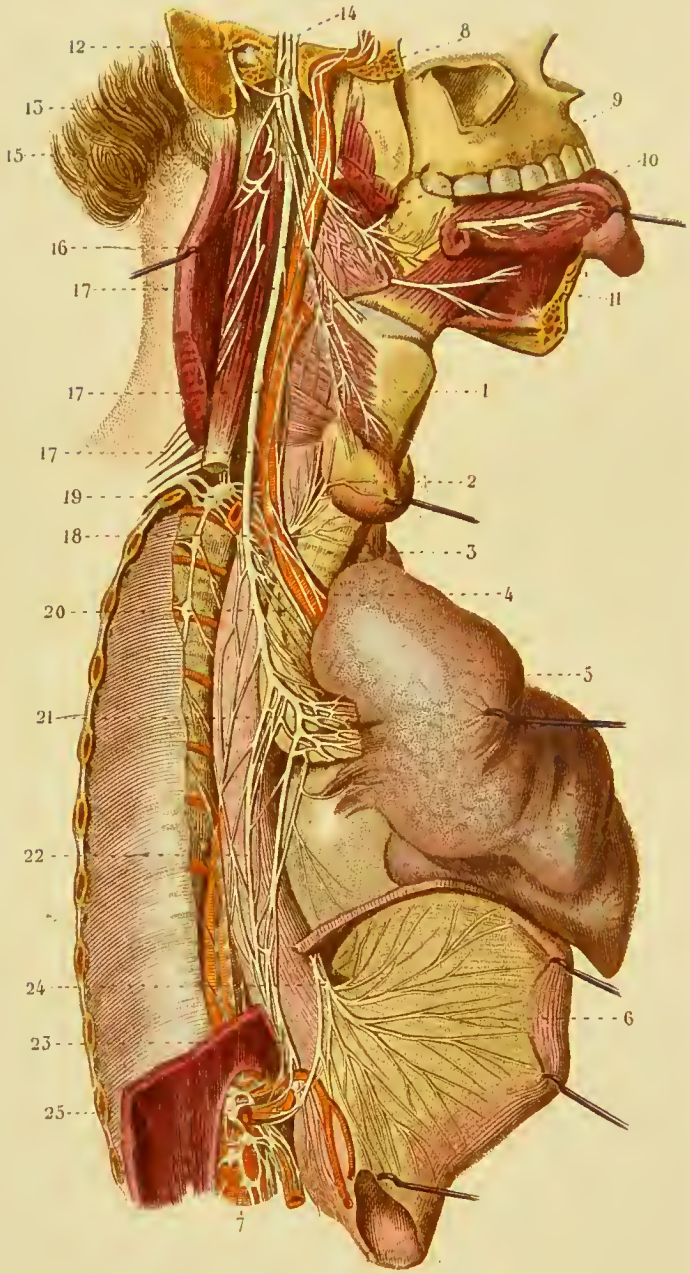

Léveillé del. *Davesne sc.*

PL. 110.

NÉVROLOGIE, PL. 25.

HUITIÈME PAIRE OU NERFS GLOSSO-PHARYNGIEN, PNEUMO-GASTRIQUE ET SPINAL DU CÔTÉ DROIT.

La poitrine est ouverte, l'estomac et le poumon droit sont portés en avant; la veine jugulaire interne enlevée, et le trou déchiré postérieur en dehors.

1. Larynx. — 2. Corps thyroïde — 3. Trachée-artère. — 4 Tronc brachio-céphalique se divisant en artère sous-clavière coupée et en carotide primitive droite, celle-ci divisée en carotide externe coupée et en carotide interne. Tous ces vaisseaux sont recouverts de plexus nerveux. — 5. Poumon droit. — 6. Estomac. — 7. Plexus solaire. — 8. Nerf glosso-pharyngien, ganglion d'Andersh, rameau de Jacobson et rameau anastomotique avec le nerf facial. — 9. Divers autres filets du glosso-pharyngien et filets linguaux. — 10. Rameau lingual de la cinquième paire. — 11. Nerf hypoglosse. — 12. Nerf spinal. — 13. Division de ce nerf en branche musculaire et en branche accessoire du nerf vague ou pneumo-gastrique. — 14. Nerf vague ou pneumo-gastrique. — 15. Rameau pharyngien, concourant avec des filets du glosso-pharyngien et du grand sympathique à former le plexus pharyngien. — 16. Rameau laryngé supérieur, divisé en laryngé externe et en laryngé interne. — 17, 17, 17. Rameaux cardiaques. — 18. Origine du nerf laryngé inférieur ou récurrent : il passe derrière l'artère sous-clavière et reparaît à la partie inférieure du cou. — 19. Ganglion cervical inférieur avec ses nombreuses ramifications. — — 20. Rameaux trachéens du nerf vague. — 21. Plexus pulmonaire formé par des rameaux du pneumo-gastrique, du nerf récurrent et du grand sympathique. — 22. Rameaux œsophagiens. — 23. Pneumo-gastrique du côté droit se terminant au plexus solaire — 24. Pneumo-gastrique gauche répandant de nombreux rameaux sur la face antérieure de l'estomac, et donnant aussi quelques rameaux au plexus solaire. — 25. Plexus solaire.

NÉVROLOGIE, PL. 26.

Fig. 1. Grand sympathique. — Portion supérieure. — Nerfs et plexus cardiaques.

Le péricarde est ouvert.

1. Ganglion cervical supérieur. — 2, 2. Rameaux de ce ganglion anastomosés avec le nerf spinal. — 3, 3. Anastomoses avec deux des nerfs cervicaux. — 4. Anastomose avec le nerf pneumo-gastrique.—5. Rameaux supérieurs du ganglion cervical supérieur.— 6. Anastomose avec le nerf de Jacobson.—7. Anastomoses avec le ganglion optique.—8. Anastomoses avec le nerf moteur oculaire externe. —9. Anastomoses avec le nerf ptérygoïdien.—10. Ganglion sphéno-palatin ou de Meckel, offrant le nerf ptérygoïdien en arrière, deux rameaux supérieurs anastomosés avec le nerf maxillaire supérieur et deux rameaux inférieurs (nerfs palatins). — 11. Rameaux pharyngiens et carotidiens. — 12. Nerf glosso-pharyngien.— 13. Plexus pharyngien. — 14. Nerf lingual de la cinquième paire. — 15. Nerf hypoglosse. — 16. Rameaux carotidiens. — 17. Nerf cardiaque supérieur. — 18. Un des rameaux cardiaques du pneumo-gastrique. — 19. Ganglion cervical moyen. — 20. Rameaux supérieurs de ce ganglion; l'un se continue avec le ganglion cervical supérieur, deux autres s'anastomosent avec des nerfs cervicaux. — 21. Nerf cardiaque moyen renforcé ici par un fort rameau venant du rameau de communication entre ces deux ganglions. — 22. Anastomose de ce nerf avec le rameau laryngé inférieur du nerf vague. — 23. Ganglion cervical inférieur. — 24. Anastomoses avec les nerfs du plexus brachial. — 25. Rameaux qui pénètrent dans le canal de l'artère vertébrale. — 26. Rameaux qui s'anastomosent avec le ganglion cervical moyen, passant : les uns devant, les autres derrière l'artère sous-clavière. — 27. Nerf cardiaque inférieur. — 28. Anastomoses du pneumo-gastrique avec les nerfs cardiaques.—29. Nerfs cardiaques au-devant de l'aorte. — 30. Nerfs cardiaques entre l'aorte et l'artère pulmonaire. — 31. Nerfs cardiaques entre l'artère pulmonaire et la trachée-artère. — 32, 32. Nerfs trachéens du nerf pneumo-gastrique et leurs anastomoses avec les nerfs cardiaques. — 33. Plexus cardiaque antérieur. — 34. Plexus cardiaque postérieur. — 35, 35. Deux ganglions thoraciques. — 36, 36. Rameaux aortiques de deux ganglions. — 37. Anastomoses d'un ganglion thoracique avec un des nerfs inter-costaux. — 38. Grand splanchnique.

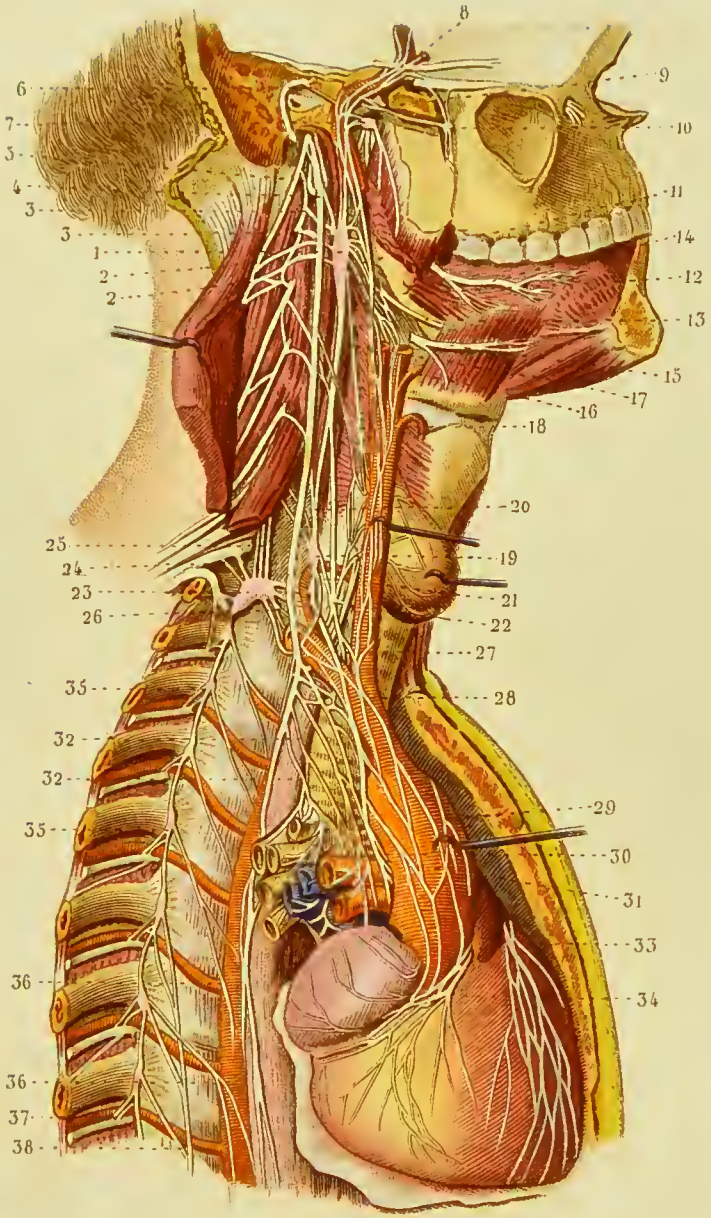

Léveillé del *Davesne sc*

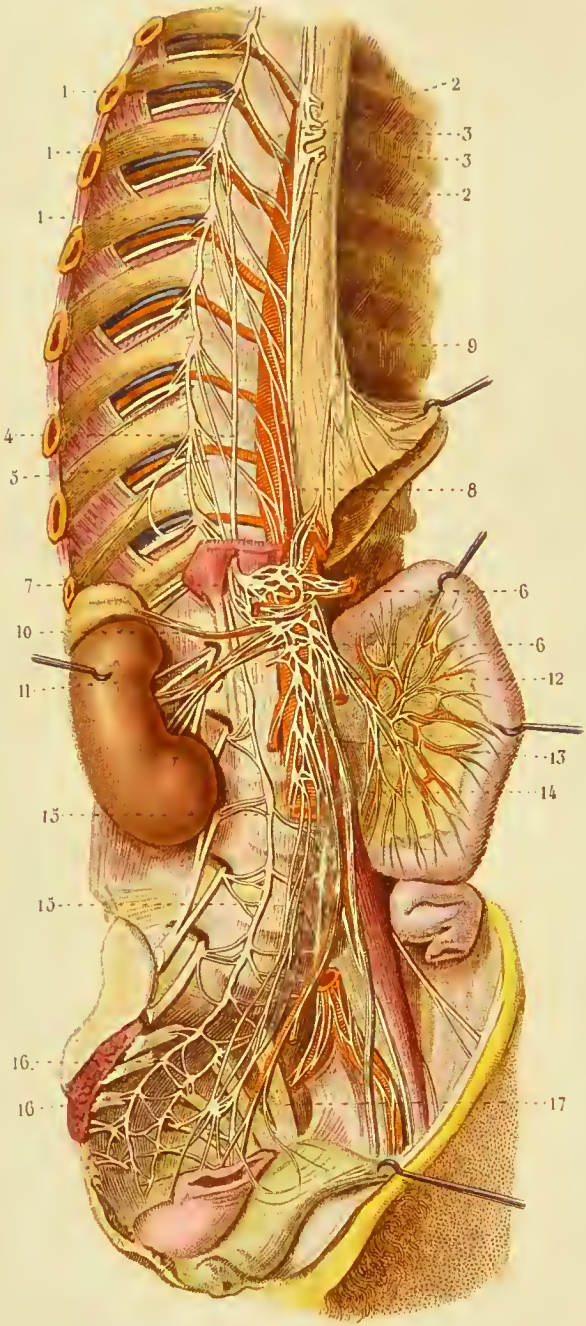

Leveillé del. *Davesne sc.*

NÉVROLOGIE, PL. 27.

Fig. 1. Grand sympathique. Portion inférieure. — Ganglions thoraciques, lombaires et sacrés. — Plexus solaire, etc.

1, 1, 1. Trois ganglions thoraciques et leurs anastomoses avec des nerfs inter-costaux. — 2, 2. Rameaux aortiques. — 3, 3. Rameaux coupés du plexus pulmonaire, appartenant au nerf pneumo-gastrique droit. — 4. Nerf grand splanchnique. — 5. Petit splanchnique. — 6, 6. Plexus solaire. — 7. Ganglion semi-lunaire du côté droit. — 8. Nerf pneumo-gastrique droit. — 9. Pneumo-gastrique gauche donnant de nombreux rameaux à la face antérieure de l'estomac. — 10. Plexus surrénal. — 11. Plexus rénal. — 12. Nerfs allant se distribuer à une anse intestinale. — 13. Plexus aortique. — 14. Plexus spermatique. — 15, 15. Deux ganglions lombaires, leurs anastomoses avec des nerfs lombaires et avec le plexus aortique. — 16, 16. Deux ganglions sacrés. Ces ganglions sacrés s'anastomosent entre eux et avec des filets des nerfs sacrés : il en résulte des plexus qui accompagnent les artères du bassin. — 17. Plexus sacré.

TABLE DES MATIERES.

OSTÉOLOGIE.

Pl. 1. Os frontal. — Pariétal.
Pl. 2. Pariétal. — Ethmoïde.
Pl. 3. Occipital. — Sphénoïde. — Temporal.
Pl. 4. Crâne en général.
Pl. 5. Diverses coupes de la face. — Dents.
Pl 6. Maxillaire supérieur. — Palatin. — Os propre du nez. — Unguis. — Os malaire. — Vomer. — Cornet inférieur. — Mâchoire inférieure. — Os hyoïde.
Pl. 7. Vertèbres.
Pl. 8. Colonne vertébrale en général. — Côtes. — Sternum. — Poitrine ou thorax en général. — Clavicule.
Pl. 9. Sacrum. — Coccyx. — Os iliaque. — Bassin en général.
Pl. 10. Omoplate. — Humérus. — Cubitus. — Radius.
Pl. 11. Os de la main. — Fémur. — Rotule. — Tibia. — Péroné.
Pl. 12 Os de la jambe. — Os du pied.

SYNDESMOLOGIE.

Pl. 13. Articulation de la mâchoire inférieure. — Articulation des deux premières vertèbres entre elles et avec l'occipital.
Pl 14. Articulation de la partie antérieure des deux premières vertèbres entre elles et avec l'occipital, vue en arrière — Articulations générales des vertèbres.

PL. 15. Articulations des vertèbres avec les côtes (vertébro-costales et costo-transversaires). — Articulations des côtes avec le sternum (sterno-costales). — Articulations de quelques côtes entre elles.

PL. 16. Articulations du bassin.

PL. 17. Articulation sterno-claviculaire. — Articulations de l'épaule. — Articulation huméro-cubitale.

PL. 18. Articulation cubito-radiale. — Articulation radio-carpienne. — Articulations de la main.

PL. 19. Articulation coxo-fémorale. — Articulations du genou. — Articulations péronéo-tibiales.

PL. 20. Articulation tibio-tarsienne. — Articulations du pied.

MYOLOGIE.

PL. 21. Muscles de la tête.

PL. 22. Muscles de l'orbite. — Muscles profonds de la face et superficiels du cou. — Œil vu en arrière.

PL. 23. Muscles sus et sous-hyoïdiens et latéraux du cou. Muscles du pharynx. — Muscles de la langue.

PL. 24. Muscles du pharynx. — Muscles du voile du palais. — Muscles du larynx.

PL. 25. Muscles de la poitrine et de l'abdomen.

PL. 26. Muscles de l'abdomen. — Muscles des parties génitales de l'homme.

PL. 27. Muscles des parties génitales de la femme. — Muscles de la partie postérieure du sternum. — Muscles profonds du cou.

PL. 28. Diaphragme. — Muscles psoas, carré des lombes et iliaque.

PL. 29. Muscles superficiels de la partie postérieure du tronc.

PL. 30. Muscles profonds de la partie postérieure du tronc.

PL. 31. Derniers muscles profonds et postérieurs du cou et du tronc. — Muscles inter-costaux, sur-costaux et faisceaux du muscle transversaire épineux.

PL. 32. Muscles de l'épaule et du bras.

PL. 33. Muscles antérieurs et superficiels de l'avant-bras. — Muscles antérieurs et profonds de l'avant-bras.

PL. 34. Muscles postérieurs et superficiels de l'avant-bras. — Muscles postérieurs et profonds de l'avant-bras. — Muscles de la main.

PL. 35. Muscles postérieurs du membre inférieur.

PL. 36. Muscles des parties antérieure et interne de la cuisse.

PL. 37. Muscles de la jambe et du pied.

PL. 38. Muscles profonds de la jambe et du pied.

APONÉVROLOGIE.

PL. 39. Aponévroses du cou, de l'aisselle et de l'œil.

PL. 40. Coupes du bras, de l'avant-bras, de la cuisse et de la jambe. — Aponévroses de l'abdomen.

PL. 41. Aponévroses du pli de l'aine, du bassin et du périnée.

PL. 42. Aponévroses des membres supérieur et inférieur.

SPLANCHNOLOGIE.

PL. 43. Sein ou mamelle. — Langue. — Peau, ongles et poils.

PL. 44. OEil droit. — Paupières. — Continuation des paupières. — Lambeau de paupière grossi vu en arrière, pour montrer les glandes de Méibomius. — Paupière du côté droit, vue par la face postérieure. — Appareil lacrymal. — Canal nasal. — OEil droit vu en dehors. — Section verticale des paupières.

PL. 44 *bis*. OEil vu en avant. — Membranes de l'œil. — Segment antérieur des membranes de l'œil vues en arrière. — Vue de la partie postérieure de la rétine. — Divisions et emboîtement successif du cristallin. — Coupe verticale d'un œil grossi.

PL. 45. Cartilages du nez et fosses nasales.

PL. 46. Organes de l'audition.

PL. 47. Glandes salivaires du côté droit. — Corps thyroïde séparé du larynx. — Coupe verticale représentant le côté gauche de la bouche, du pharynx et du larynx.

PL. 48. Pharynx vu en arrière. — Larynx, trachée-artère et bronches.

PL. 49. Plèvres et poumons. — Cœur droit et cœur gauche.

PL. 50. Cœur.

PL. 51. Péritoine.

PL. 52. Estomac. — Duodénum. — Foie et appareil biliaire.

PL. 53. Orifices cardiaque et pylorique de l'estomac. — Intestins.

PL. 54. Intestin grêle et cœcum ouverts. — Appareil biliaire et pancréas. — Rate. — Rein et capsule surrénale.

PL. 55. Organes génitaux et urinaires de l'homme. — Ensemble et détails. — Structure du rein. — Organes pelviens.

PL. 56. Organes génitaux et urinaires de l'homme. — Détails. — Enveloppes du testicule. — Coupe verticale du testicule d'avant en arrière. — Coupe verticale transverse

du testicule. — Vessie vue du côté droit. — Corps caverneux de la verge vu en dessous. — Coupe verticale et transverse de la verge.

PL. 57. Organes génitaux de la femme.

ANGÉIOLOGIE. — ARTÈRES.

PL. 58. Cœur, artères brachio-céphalique, carotide, sous-clavière, etc.

PL. 59. Artères carotide externe, linguale, maxillaire interne, carotide interne, ophthalmique, etc.

PL. 60. Artère vertébrale. — Artère de l'encéphale. — Aorte thoracique et ses branches.

PL. 61. Artères de l'aisselle, du bras et de la main.

PL. 62. Artère cœliaque et branches.

PL. 63. Artère mésentérique supérieure.

PL. 64. Artère mésentérique inférieure et artères coliques, droites et gauches.

PL. 65. Aorte abdominale et branches.

PL. 66. Terminaison de l'aorte. — Artères iliaques primitives, iliaque externe et iliaque interne. — Artère honteuse interne. — Artères fessière et ischiatique en dehors du bassin.

PL. 67. Artères honteuses internes chez l'homme. — Artères honteuses internes chez la femme.

PL. 68. Artères du membre inférieur.

PL. 69. Artères de la jambe et du pied, vues en avant. — Artères scapulaires. — Artères postérieures du bras, de l'avant-bras et de la main.

ANGÉIOLOGIE. — VEINES.

PL. 70. Veines caves supérieure et inférieure. — Veines sous-clavières. — Veines azygos. — Veines de la matrice.

PL. 71. Veines superficielles de la tête et du cou. — Veines sous-clavières. — Veine cave supérieure, etc.

PL. 72. Veines superficielles du membre supérieur.

PL. 73. Veine-porte.

PL. 74. Veines superficielles de l'abdomen, du membre inférieur et des parties génitales.

PL. 75. Veines du rachis.

PL. 76. Organes de la circulation du fœtus.

PL. 77. Sinus de la dure-mère. — Veines des os

ANGEIOLOGIE — VAISSEAUX LYMPHATIQUES

Pl. 78. Vaisseaux et ganglions lymphatiques superficiels du membre inférieur et de la moitié inférieure de l'abdomen.

Pl. 79. Vaisseaux et ganglions lymphatiques profonds et antérieurs du membre inférieur.

Pl. 80. Vaisseaux et ganglions lymphatiques profonds et postérieurs du membre inférieur.

Pl. 81. Vaisseaux et ganglions lymphatiques des viscères abdominaux.

Pl. 82. Vaisseaux lymphatiques des viscères thoraciques et abdominaux.

Pl. 83. Canal thoracique. — Réservoir du chyle. — Plexus lombaire, etc.

Pl. 84. Vaisseaux lymphatiques du membre supérieur

Pl. 85. Vaisseaux et ganglions lymphatiques de l'aisselle, de la tête et du cou.

NÉVROLOGIE

Pl. 86. Dure-mère.

Pl. 87. Cerveau et origine des nerfs crâniens.

Pl. 88. Corps calleux. — Voûte à trois piliers. — Plexus choroïdes, etc.

Pl. 89. Troisième et cinquième ventricules. — Portion supérieure des ventricules latéraux. — Face supérieure du mésocéphale et du cervelet. — Coupe verticale du cerveau de l'encéphale sur la ligne médiane.

Pl. 90. Différentes coupes du cervelet. — Vues de l'intérieur des ventricules. — Préparations du bulbe.

Pl. 91. Différentes coupes du cerveau. — Bulbe et protubérance annulaire.

Pl. 92. Cerveau vu en dessous. — Plexus choroïdes. — Voûte à trois piliers, etc.

Pl. 93. Ventricule latéral du cerveau. — Cervelet vu en dessous. Faisceau de renforcement du bulbe, etc.

Pl. 94. Coupes transversales du cerveau. — Coupe verticale d'un lobe latéral du cerveau.

Pl. 95. Diverses préparations de la moelle, du bulbe et de la protubérance.

Pl. 96. Plexus cervical (portion superficielle).

Pl. 97. Portion profonde du plexus cervical. — Plexus brachial.

Pl. 98. Nerfs superficiels du membre supérieur.

Pl. 99. Nerfs profonds du membre supérieur.

Pl. 100. Nerf facial. — Nerf auditif. — Nerf de Jacobson, etc.

Pl. 101. Nerfs inter-costaux et branches des nerfs lombaires.

Pl. 102. Nerfs de la partie postérieure du tronc.

Pl. 103. Plexus lombaire. — Nerf crural et ses divisions.

Pl. 104. Nerfs du membre inférieur.

Pl. 105. Plexus sacré. — Nerf sciatique, etc.

Pl. 106. Structure du plexus brachial. — Nerfs cervicaux profonds, sus-scapulaire, circonflexe. — Nerfs des doigts.

Pl. 107. Cinquième paire ou nerf trijumeau. — Nerfs glosso-pharyngien. — Hypo-glosse, etc.

Pl. 108. Passage des nerfs crâniens à travers les trous de la base du crâne. — Nerfs de l'œil.

Pl. 109. Nerf olfactif. — Trijumeau. — Ganglion de Meckel ou sphéno-palatin. — Ganglion otique. — Nerfs laryngés.

Pl. 110. Huitième paire.

Pl. 111. Grand sympathique (portion supérieure).

Pl. 112. Grand sympathique (portion inférieure).

FIN.

TABLEAUX SYNOPTIQUES
D'ANATOMIE DESCRIPTIVE
DU CORPS HUMAIN

PAR

J.-N. MASSE
DOCTEUR EN MÉDECINE, PROFESSEUR D'ANATOMIE

ANATOMIE SYNOPTIQUE.

ANATOMIE.
DIVISION

- ANATOMIQUE.
  - OSTÉOLOGIE, SYNDESMOLOGIE, MYOLOGIE, APONÉVROLOGIE, SPLANCHNOLOGIE, ANGÉIOLOGIE, NÉVROLOGIE.
- PHYSIOLOGIQUE.
  - Organes de la vie de relation:
    - De la locomotion.
    - De la voix.
    - De la sensibilité.
  - Organes de la vie de nutrition:
    - De la digestion.
    - De la respiration.
    - De la circulation.
    - De l'absorption.
    - Des sécrétions.
  - Organes de la génération.

OSTÉOLOGIE.
- OS EN GÉNÉRAL.
- OS EN PARTICULIER.

OS EN GÉNÉRAL.
- DÉFINITION. Corps dur et organisé.
- NOMENCLATURE. Bases : situation, similitude, grandeur, circonstances de conformation, noms d'auteurs.
- NOMBRE. 198.
- SITUATION. Toujours profonde.
- FIGURE.
  - Os longs ; triangulaires dans leur partie moyenne, renflés à leurs extrémités.
  - Os larges ; carrés, triangulaires, losangiques, arciformes, etc.
  - Os courts ; cubiques, pisiformes, semilunaires, etc.
- DIRECTION
  - Os longs ; courbure dans le sens de la longueur et courbure de torsion.
  - Os larges. La plupart sont recourbés pour former des cavités.
- VOLUME. Os longs, larges, courts.
- POIDS. Variable.
- DENSITÉ. Plus grande que celle des autres tissus.
- RÉGIONS. Faces, bords, extrémités.
- EMINENCES.
  - Articulaires ; dentelures, têtes, condyles, etc.
  - Non-articulaires ; bosses, éminences mamillaires. Protubérances ou tubérosités, épines ou apophyses épineuses. Lignes, crêtes. Apophyses clinoïdes, ptérygoïdes, mastoïdes, zygomatiques, styloïdes, coronoïdes, odontoïdes, coracoïdes, mastoïdes, etc.
- CAVITÉS
- STRUCTURE.
- COMPOSITION CHIMIQUE.
- OSTÉOGÉNIE.
- NUTRITION.
- USAGES.

CAVITÉS.
- Articulaires. Cotyloïdes, glénoïdes, etc., alvéoles?
- Non-articulaires. Fosses, sinus, cellules. Gouttières, coulisses. Sillons, rainures. Échancrures. Trous, trous déchirés, hiatus, fentes, fissures. Conduits ou canaux. Impressions, empreintes

STRUCTURE.
- Tissu osseux, compacte, spongieux, réticulaire. Canal médullaire des os longs. Canaux vasculaires.
- Périoste externe. — Périoste interne ou membrane médullaire. Moelle et suc médullaire.
- Artères
  - de la membrane médullaire des os longs. (Nourricières des auteurs.)
  - du tissu spongieux.
  - périostiques.
- Veines
  - Satellites des artères.
  - Canaux veineux de Dupuytren.
- Vaisseaux lymphatiques.
- Nerfs, tissu cellulaire.

COMPOSIT. CHIMIQUE. ÉLÉMENTS.
- Organiques : gélatine, matière animale insoluble
- Inorganiques : phosphate, carbonate et fluate de chaux; phosphate de magnésie; soude et hydrochlorate de soude.

OSTÉOGÉNIE.
- État muqueux, masse homogène dans laquelle tous les organes sont confondus.
- État cartilagineux. Il paraît se développer à la fois dans toutes les parties du squelette et dans toutes les parties de chaque os.
- État osseux.

ÉTAT OSSEUX.
- Époques de l'ossification.
- Phénomènes.
- Marche.

Le 20e jour, commencement d'ossification dans les os dont les fonctions sont précoces : clavicule, mâchoire inférieure;
Du 30e au 4e, — dans les grands os, colonnes de l'édifice : fémur, humérus et tibia;
Du 4e au 55e, — dans les os des cavités et dans le reste des grands os : portion canaliculaire des vertèbres, péroné, omoplate, os iliaque, os du nez, os malaires, palatins, métacarpiens, etc., etc.;
A la naissance, — dans une seule épiphyse, celle de l'extrémité inférieure du fémur;
Plus tard, à des époques différentes, dans les épiphyses complémentaires;
De 20 à 25 ans, complément de l'ossification.

- **Suite de l'ÉTAT OSSEUX.**
  - Phénomènes de l'ossification.
    - Densité et couleur jaune du cartilage.
    - Transformation du cartil. en tissu cellul.
    - Développement de vaisseaux rouges.
    - Ossification par un point central, spongieux et pénétré de sang.
  - Marche de l'ossification.
    - dans les os longs.
      - Trois points primitifs d'ossification : un pour le corps ou diaphyse, un pour chaque épiphyse.—Quelquefois des points complémentaires.
      - Réunion et soudure par l'extension des épiphyses et par l'allongement de la diaph.
    - dans les os larges.
      - Point central, et épiphyses marginales quelquefois.
      - Développement du point central par irradiation.— Fontanelles du crâne.
      - Séparation du tissu osseux en deux lames ou tables de tissu compacte et en tissu spong. interméd., *diploé*.
      - Soudure par l'élongation des bords et des épiphyses marginales.
    - dans les os courts.
      - Semblable à celle des extrémités des os longs.
- **NUTRITION.**
  - Par intussusception, ou interstitielle.
  - Par juxtaposition ou par le travail d'ossification progressive dans la partie du cartilage qui fait suite à ses parties ossifiées.
- **USAGES**
  - Servir de soutiens, et former par leur réunion la charpente du corps humain ou le squelette.
  - Former des cavités protectrices.
  - Donner des attaches aux muscles.

OS EN PARTICULIER

- DE LA COLONNE VERTÉBRALE
- DE LA TÊTE.
- DU THORAX OU DE LA POITRINE.
- DU MEMBRE THORACIQUE.
- DU BASSIN.
- DU MEMBRE ABDOMINAL

OS DE LA COLONNE VERTÉBRALE OU VERTÈBRES.

- Caractères communs.
  - Corps.
    - Surfaces articulaires. Deux rondelles épiphysaires; facettes costales ou prolongements costaux.
  - Parties latérales et postérieures.
    - Pédicules de jonction avec le corps.
    - Lames, et apoph. épineuses.
    - Apophyses articulaires.
    - Éminences ou empreintes d'insertion (apoph. transverses dans la région dorsale).
  - Trou résultant de l'union du corps avec les parties latérales et postérieures.
- Caractères particuliers aux vertèbres.
  - Cervicales.
  - Dorsales.
  - Lombaires.

- **Vertèbres cervicales.**
  - Communes.
    - Corps. Crochets latéraux des surfaces articulaires, dus à la saillie des prolongements costaux. Prolongements costaux unis aux masses latérales.
    - Pédicules formant avec les prolongements costaux le trou de l'artère vertébrale.
    - Lames longues, étroites, minces, inclinées et imbriquées.
    - Apophyses épineuses horizontales, bituberculeuses.
    - Apophyses articulaires à faces planes, inclinées de 45 degrés.
    - Tubercules ou empreintes d'insertion placées sur les apophyses articulaires inférieures.
    - Trou triangulaire; diamètre transverse prédominant.
  - Atlas.
    - Arcs, antérieur et postérieur.
    - Masses latérales considérables. Surfaces articulaires horizontales, résultant des apophyses articulaires communes réunies aux pédicules transformés en surfaces articulaires.
    - Trou divisé en deux parties par un ligament transverse.
  - Axis. Apophyse axiforme ou odontoïde. Apophyses articulaires supérieures unies aux pédicules transformés en surfaces articulaires, etc.
  - 7e vertèbre cervicale. Apophyse épineuse proéminente.

- **Vertèbres dorsales.**
  - Communes.
    - Corps à demi-facettes latérales, articulaires.
    - Pédicules aplatis transversalement.
    - Lames courtes, larges, verticales.
    - Apophyses épineuses, obliques, unituberculeuses.
    - Apophyses articulaires à facettes planes, verticales.
    - Apophyses d'insertion, transverses, grosses, déjetées en arrière, articulaires.
    - Trou ovalaire.
  - 1re.
    - Crochets latéraux des vertèbres cervicales.
    - Facette articulaire entière et une demi-facette.
  - 10e.
    - Une seule demi-facette articulaire de chaque côté.
  - 11e.
    - Facettes articulaires entières.
    - Apophyses d'insertion, petites, tuberculeuses, non articulaires.
  - 12e.
    - Apophyse épineuse horizontale, quadrilatère.
    - Apoph. articulaire inférieure à surface courbe.
    - Les autres caractères sont ceux de la 11e et ceux des vertèbres lombaires.

- **Vertèbres lombaires.**
  - Communes.
    - Corps à prolongements costaux confondus avec les pédicules.
    - Pédicules élargis transversalement, aplatis de haut en bas.
    - Lames très-courtes, très-épaisses, verticales
    - Apophyses épineuses, horizontales, quadrilatères.
    - Apophyses articulaires, fortes, verticales, ovalaires, courbes; les supérieures dirigées en dedans, les inférieures en dehors.
    - Tubercule d'insertion placé sur les apophyses articulaires-supérieures.
    - Trou triangulaire, à diamètre transverse peu prédominant.
  - 5e.
    - Coupe oblique de la face inférieure du corps.
    - Apophyse épineuse, petite, tuberculeuse, contournée.
    - Apophyses articulaires inférieures, planes, dirigées en avant.

- **OS DE LA TÊTE.**
  - Du crâne.
    - Os réguliers.
      - Impairs. Occipital, sphénoïde, ethmoïde, coronal.
      - Pairs. Temporaux, pariétaux.
    - Os irréguliers. Os Wormiens.
  - De la face. Maxillaires supérieurs, palatins, malaires, cornets inférieurs, os propres du nez, unguis ou lacrymaux, vomer, maxillaire inférieur, os hyoïde.

- **OS DU THORAX.**
  - Vertèbres dorsales.
  - Sternum. *Manubrium*. Appendice xiphoïde.
  - Côtes.

- **Côtes**
  - Communes. Tête à deux facettes, col, tubérosité; angle, courbure de torsion; gouttière pour les vaisseaux, etc.
  - 1re, tête à une facette, point d'angle, tubercules d'insertion des scalènes, largeur considérable, peu de longueur, etc.
  - 2e, angle peu prononcé, point de courbure de torsion, etc.
  - 11e, tête à une facette, point de tubérosité, angle et gouttière peu marqués, extrémité antérieure mince.
  - 12e, tête à une facette, point de tubérosité, ni d'angle, ni de gouttière; extrémité antérieure mince et pointue.

- **OS DU MEMBRE THORACIQUE.**
  - De l'épaule. Clavicule et omoplate.
  - Du bras. Humérus.
  - De l'avant-bras. Cubitus et radius.
  - De la main.
    - Carpe.
      - 1re rangée. Scaphoïde, semi-lunaire, pyramidal, pisiforme.
      - 2e rangée. Trapèze, trapézoïde, grand os, os crochu.
    - Métacarpe. 5 os.
    - Doigts. Phalanges, phalangines, phalangettes.

- **OS. DU BASSIN.** Sacrum, coccyx, os coxaux ou iliaques.

OS DU MEMBRE ABDOMINAL
- Do la cuisse. Fémur.
- De la jambe. Tibia et péroné.
- Du pied.
  - Tarse. Astragale, calcanéum, scaphoïde, cuboïde, 3 os cunéiformes.
  - Métatarse. 5 os.
  - Orteils. Phalanges, phalangines et phalangettes.

ARTHROLOGIE.
- ARTICULATIONS EN GÉNÉRAL.
- ARTICULATIONS EN PARTICULIER.

ARTICULATIONS EN GÉNÉRAL.

- MOYENS D'UNION.
  - Chairs. Syssarcoses.
  - Cartilages. Synchondroses.
  - Membranes. Méningoses.
  - Ligaments. Synévroses. Ligaments funiculaires, rubanés, membraneux, capsulaires, jaunes ou élastiq.
- MOYENS DE GLISSEMENT. Membranes synov., tissu synov. ou adip.
- CARTILAGES.
  - Articulaires, d'incrustation.
  - Interarticulaires.
- SURFACES.
  - Continues et immob., synarthroses.
    - Suture
      - Dentée.
      - Écailleuse.
      - Harmonique.
    - Schyndylèse.
  - Continues et mobiles, amphiarthroses.
  - Contiguës et mobiles, diarthroses.
    - Énarthroses.
    - Condylarthroses.
    - Trochléarthroses.
    - Trochoarthroses.
    - Artic. par emboîtem. réciproque.
    - Arthroses.
- MÉCANISME.
  - Articulations immobiles.
  - Articulat. mobiles.
    - 1er genre. Tous les mouvements.
    - 2e — Tous, moins la rotat.
    - 3e — Opposition.
    - 4e — Rotation.
    - 5e — Glissement.
    - 6e — Rapprochem. et écart.
- CLASSIFICATION
  - des anciens. Bases : moyens d'union. (*Voy.* plus haut.)
  - de Galien.
    - Synarthroses.
      - Suture.
        - Écailleuse.
        - Dentée.
      - Harmonie.
      - Schyndylèse.
      - Gomphose.
    - Diarthroses.
      - Énarthrose.
      - Arthrodie.
      - Ginglyme
        - Angulaire.
          - Parfait.
          - Imparfait.
        - Latéral.
          - Simple.
          - Double.
    - Amphiarthroses ou symphyses.
  - de Bichat. *Voy.* MÉCANISME.
  - de Cruveilhier. Bases : surfaces articulaires.

ARTICULATIONS EN PARTICULIER.
- De la colonne vertébrale.
- De la tête.
- Du thorax.
- Du membre thoracique.
- Du bassin.
- Du membre abdominal.

ARTICULAT. DE LA COLONNE VERTÉBRALE.
- Communes.
  - Du corps.
    - Ligament vertébral antérieur et fibres supplémentaires.
    - Ligam. vertéb. postr et expansions latérales.
    - Disques fibro-gélatin.
  - Des parties latérales et postérieures.
    - Ligam. de la nuque (surépineux cervical).
    - Lig. surépin. commun.
    - Ligaments interépin
    - Ligaments jaunes.
    - Ligaments capsulaires.
    - Membranes synoviales, surfaces articulaires.
- Des deux premières vertèbres entre elles et avec l'occiput.
  - Partie antérieure.
    - Ligaments axoïdo-atloïdien antr et occipito-atloïdien antr.
    - Ligam. occipito-axoïdien.
    - Ligament transverse et prolongem. supr et infr
    - Ligam. odontoïdiens.
    - 2 membranes synoviales pour l'apophyse odontoïde et surfaces artic.
  - Parties latérales et postérieures.
    - Membran. axoïdo-atloïdienne et occipito-atloïd. (Elles remplacent les ligam. jaunes.)
    - Ligam. latéraux de l'occipital et de l'axis.
    - Ligam. capsulaires et membranes synoviales des condyles de l'occipital et de l'atlas.
    - Ligam. capsulaires et membranes synoviales des surfaces articulaires de l'atlas et de l'axis.
- De la colonne vertebrale avec les côtes.
- De la colonne vertébrale avec le bassin.

Articulations de la colonne vertébrale avec les côtes.
- Costo-vertébrales.
  - Ligament rayonné.
  - Ligament interosseux.
  - 2 membranes synoviales et 4 surfaces articulaires.
- Costo-transversaires
  - Ligaments costo-transversaires postr, antr et infr.
  - Membrane synoviale, etc.

- **Articulations de la colonne vertébrale avec le bassin.**
  - Moyens d'union et de glissement des articulations communes des vertèbres.
  - Ligament sacro-vertébral.
  - Ligament iléo-lombaire.

- **ARTICULATIONS DE LA TÊTE.**
  - Du crâne : sutures
    - dentées à la voûte.
    - écailleuses sur les côtés.
    - harmoniques à la base.
  - De la face. Sutures harmoniques et schyndylèses.
  - Du crâne avec la face.
    - Avec la mâchoire supérieure. Sutures harmoniques.
    - Avec la mâchoire inférieure. Art. temporo-maxillaire.
      - Ligaments latéraux, interne et externe.
      - Ligament stylo-maxillaire.
      - Ligament ptérigo-maxillaire.
      - Fibro-cartilage.
      - 2 membranes synoviales.
    - Avec l os hyoïde. Ligament stylo-hyoïdien.

- **ARTICULATIONS DU THORAX.**
  - Costo-vertébrales et costo-transversaires. (*V.* plus haut.)
  - Chondro-costales. Tissu fibreux autour des surfaces.
  - Chondro-sternales.
    - Ligaments rayonnés antérieur et postérieur.
    - Fibres supérieures et inférieures.
    - Membrane synoviale?
  - Des 5e, 6e, 7e et 8e cartilages entre eux.
    - Ligaments antérieurs et postér.
    - Membranes synoviales.
  - Des 8e, 9e et 10e cartilages. Ligaments antér. et postér.

- **ARTICULATIONS DU MEMBRE SUPÉRIEUR.**
  - Sterno-claviculaire.
    - Ligaments interclavicul., chondro-clavicul., ant. et post.
    - 2 membranes synoviales.
    - Fibro-cartilage.
  - Scapulo-claviculaire.
    - Ligaments supérieur et infér., ligament coraco-claviculaire. (Faisceaux conoïde et trapézoïde.)
    - Membrane synoviale, etc.
    - Les ligaments coracoïdien et coraco-acromien doivent être ici mentionnés.
  - Scapulo-humérale.
    - Tendon du biceps.
    - Faisceau coraco-huméral et ligament capsulaire.
    - Membrane synoviale.
    - Bourrelet glénoïdien, cavité glénoïde et tête de l'humérus.

- **Suite des ARTICULATIONS DU MEMBRE SUPÉRIEUR.**
  - Huméro-cubito-radiale.
    - Lig. latéraux antérieur et postér.
    - Membrane synoviale et 3 surfaces.
  - Cubito-radiale.
    - Extrémité supérieure.
      - M. synoviale de l'articul. précédente.
      - Lig. annulaire.
      - Lig. rond ou corde de Weibrech.
    - Extrémité inférieure.
      - Ligaments antérieur et post.
      - M. synoviale.
      - Fibro-cartilage.
    - Partie moyenne. Membrane interosseuse.
  - Radio-carpienne.
    - Ligaments antérieur, postérieur et latéraux
    - Membrane synoviale.
  - Carpiennes.
    - Communes.
      - Ligam. dorsaux, palmaires et interosseux.
      - M. synov. carpo-métarcapienne commune.
    - Du pisiforme.
      - Tendon du cubitus antérieur.
      - 2 lig. inférieurs.
      - 2 lig. latéraux.
      - M. synoviale.
    - Des deux rangées entre elles.
      - Lig. dorsaux et palmaires.
      - M. synoviales.
  - Carpo-métacarpiennes.
    - 1re. Lig. capsulaire et membrane synoviale propre.
    - 2e. 2 Lig. dorsaux. — 1 Lig. palmaire et tendon du grand palmaire.
    - 3e. 1 lig. dorsal. — 3 lig. palmaires et tendon du grand palmaire. — 1 lig. interosseux.
    - 4e. 2 lig. dorsaux.
    - 5e 1 dorsal et tendon du cubital postérieur. — 2 lig. palmaires.
    - M. synoviale carpo-metacarpienne commune.
  - Métacarpiennes.
    - Extrémité supérieure.
      - Lig. dorsaux, palmaires et interosseux.
      - M. synov. carpo-métacarpienne commune.
    - Extrémité inférieure. Ligament palmaire transverse, commun aux 4 derniers doigts.
  - Métacarpo-phalangiennes et phalang.
    - Ligaments antérieur et latéraux.
    - Membrane synoviale.

- **ARTICULATIONS DU BASSIN.**
  - Sacro-coccygienne
    - Grands et petits ligaments sacro-sciatiques.
    - Ligaments sacro-coccygiens, antérieur et postérieur.
    - Disque interosseux.
  - Sacro-iliaque.
    - Ligaments sacro-épineux, sacro-iliaque postérieur; — sacro-iliaque antérieur, renforcement du périoste.
    - Substance interosseuse.
  - Pubienne.
    - Fibres accessoires dépendant du muscle grand oblique.
    - Ligament pubien. La partie inférieure se nomme ligament triangulaire.
    - Substance fibro-gélatineuse
- **ARTICULATIONS DU MEMBRE INFÉRIEUR.**
  - Coxo-fémorale.
  - Fémoro-tibiale.
  - Péronéo-tibiale.
  - Tibio-tarsienne.
  - Tarsiennes.
  - Tarso-tarsiennes.
  - Tarso-métatarsiennes.
  - Métatarsiennes.
  - Métatarso-phalangiennes et phalangiennes.
- **Articulation coxo-fémorale.**
  - Faisceau ilio-trochantérien.
  - Tendon réfléchi du muscle droit antérieur. Ligament capsulaire. Membrane synoviale et tissu adipeux articulaire.
  - Ligament interosseux.
  - Bourrelet cotyloïdien.
- **Articulat. fémoro-tibiale.**
  - Parties accessoires
    - Expansion de l'aponévrose fémorale.
    - Ligament extérieur dépendant du *fascia lata*.
    - Ligament dépendant du vaste interne.
    - Ligament rotulien externe.
  - Ligaments périphériques.
    - Ligament antérieur ou rotulien. — Bourse muqueuse.
    - Ligament postérieur, membraneux.
    - Ligaments latéraux, interne et externe.
  - Parties profondes.
    - Tissu adipeux synovial, prolongements frangés et M. synoviale.
    - Ligaments inteross. croisés. AE. PJ.
    - Cartilage semi-lunaire externe. 3 ligaments.
    - Cartilage semi-lunaire interne. 2 lig.
    - Ligament transversal des cartilages.
    - Surfaces articulaires.

- **Articul. péronéo-tibiale.**
  - Extrémité supérieure. Ligaments antérieur, postérieur; fibres accessoires et membrane synoviale.
  - Extrémité inférieure. Ligaments antérieur, postérieur, inter-osseux inférieur et membrane synoviale.
  - Partie moyenne. Membrane inter-osseuse.

- **Articulation tibio-tarsienne.**
  - Ligament interne. Faisceau-tibio-calcanéen et faisceau tibio-astragalien.
  - 3 ligaments externes : péronéo-calcanien, péronéo-astragalien antérieur et péronéo-astragalien postér

- **Artic. tarsiennes**
  - Du scaphoïde
    - Avec l'astragale et le calcanéum.
      - Lig. supér. scaphoïdo-astragalien.
      - Lig. infér. scaphoïdo-calcanéen, composé de 2 faisceaux.
      - Lig. externe scaphoïdo-calcanéen, portion de l'Y articulaire.
      - M. synov. tarso-méta-tarsienne commune et m. synov. commune au scaphoïde, à l'astragale et au calcanéum.
    - Avec le cuboïde. Ligaments dorsal, plantaire, inter-osseux et m. synov. propre.
    - Avec les 3 cunéiformes.
      - 3 lig. dorsaux : l'interne composé de deux faisceaux.
      - Lig. plantaire accessoire, dépendant du jambier postérieur.
      - 3 lig. plantaires : l'interne très-fort.
      - M. synov. tarso-méta-tarsienne commune.
  - Du calcanéum
    - Avec l'astragale
      - Faisceaux fibreux postérieur et externe.
      - Lig. inter-osseux.
      - M. synov. propre et m. synov. commune au scaphoïde, à l'astragale et au calcanéum.
    - Avec le cuboïde. Ligaments dorsal, plantaire (très-fort) et interne (portion de l'Y articulaire).
  - Du cuboïde avec le dernier cunéiforme et des cunéiformes entre eux.
    - Ligam. dorsaux, palmaires et inter-oss.
    - M. synov. tarso-méta tarsienne commune.

Articulat. tarso-métatarsiennes.	1re.	Tendon du jambier antérieur. 1 ligament dorsal. Tendon du grand péronier. 1 lig. plantaire. M. synoviale propre.
	2e.	3 lig. dorsaux. 3 lig. plantaires. Grande m. synoviale tarso-métatarsienne commune.
	3e.	1 lig. dorsal. Gaîne du grand péronier faisant l'office de lig. plantaire. Grand lig. plantaire du 1er cunéiforme. Lig. plantaire. Lig. externe ou inter-osseux. Grand m. synov. tarso-métatarsienne commune.
	4e et 5e.	2 lig. dorsaux. Bandelelette de l'aponévrose plantaire. Tendon du petit péronier et expansion. Gaîne du grand péronier. Expansion du jambier antérieur. Lig. inter-osseux. M. synov. commune au cuboïde et aux deux derniers métatarsiens.

Articulations métatarsiennes.

Articulations métatarso-phalangiennes et phalangiennes.

(*Voir* les articulations analogues de la main.)

MYOLOGIE.
- MUSCLES EN GÉNÉRAL.
- MUSCLES EN PARTICULIER.

MUSCLES EN GÉNÉRAL.

- DÉFINITION. Organes actifs du mouvement.
- NOMENCLATURE. Bases : situation, forme, volume, direction, attaches, conformation extérieure, structure, usages, noms d'auteur, etc.
- NOMBRE. . .
  - 400, suivant la plupart des auteurs.
  - 368, d'après la manière de compter de Chaussier.
- SITUATION. . Muscles
  - Superficiels, peauciers, etc.
  - Profonds.
- FIGURE. . . . Muscles
  - Simples, composés : biceps, triceps, etc.
  - Circulaires (sphincters), triangulaires, carrés, etc.
- DIRECTION. Muscles droits, obliques, etc.
- DIMENSIONS. Muscles longs, larges, courts.
- CONFORMATION EXTÉRIEURE. Faces, bords, extrémités. Tête, ventre, queue, d'après la comparaison que faisaient les anciens d'un muscle à un rat écorché.
- ATTACHES . .
  - Nature des points d'attache.
    - Peau.
    - Os : solidité.
    - Périoste.
    - Cartilages.
    - Tendons d'autres muscles.
    - Membranes.
    - Organes divers.
  - Mobilité des points d'attache.
    - Points fixes, d'origine.
    - Points mobiles, d'insertion, de terminaison.
- STRUCTURE.
  - Fibres charnues.
  - Tendons.
  - Aponévroses.
  - Artères, veines, vaisseaux lymphatiques, nerfs et tissu cellulaire.
- USAGES. . . .
  - Produire les mouvements de locomotion.
  - Diminuer la capacité des cavités, les comprimer et favoriser ou produire l'expulsion des corps qu'elles renferment.
  - Fermer les orifices.

MUSCLES EN PARTICULIER.

- DU TRONC. .
  - DE L'ABDOMEN.
  - DES ORGANES PELVIENS.
  - DE LA POITRINE.
  - DE LA TÊTE ET DU COU.
  - POSTÉRIEURS ET SUPERFICIELS DU TRONC.
  - POSTÉRIEURS ET PROFONDS DU TRONC.
  - ANTÉRIEURS DE LA COLONNE VERTÉBRALE.
  - LATÉRAUX DE LA COLONNE VERTÉBRALE.
- DES MEMBRES.

MUSCLES DE L'ABDOMEN.

GRAND OBLIQUE. (Costo-abdominal.)	1° Moitié antérieure de la lèvre externe de la crête iliaque. 2° Bord externe d'une aponévrose qui se continue en dedans avec celle du muscle opposé pour concourir à la formation de la ligne blanche, donne attache en haut au grand pectoral, et forme en bas l'arcade crurale et l'anneau inguinal. Face externe et bord inférieur des sept ou huit dernières côtes.
PETIT OBLIQUE. (Iléo-abdominal.)	Apophyses épineuses des vertèbres lombaires, trois quarts intérieurs de l'interstice de la crête iliaque; tiers externe de l'arcade crurale 1° Bord inférieur des cartilages des quatre dernières côtes; 2° Bord externe d'une aponévrose bifoliée dont un feuillet superficiel recouvre toute la face antérieure du muscle droit et se perd dans la ligne blanche; l'autre, profond, répond aux trois quarts supérieurs seulement de la face postérieure du muscle droit et concourt aussi à former la ligne blanche.
TRANSVERSE DE L'ABDOMEN. Lombo-abdominal.	1° Face interne des six dernières côtes; 2° Trois quarts antérieurs de la lèvre interne de la crête iliaque; 3° Aponévrose trifoliée attachée par un feuillet à la base, par un autre feuillet au sommet des apophyses transverses, et par un troisième aux apophyses épineuses des vertèbres lombaires. Bord externe d'une aponévrose divisée en deux feuillets; l'un inférieur qui passe au-devant du quart inférieur du muscle droit, derrière le feuillet antérieur du petit oblique; l'autre supérieur qui passe derrière les trois quarts supérieurs du muscle droit et derrière le feuillet postérieur du petit oblique. Tous deux concourent à former la ligne blanche.
PYRAMIDAL DE L'ABDOMEN. (Pubio-sous-ombilical.)	Pubis et ligament antérieur de la symphyse pubienne. Ligne blanche.
DROIT DE L'ABDOMEN. (Pubio-sternal.)	Angle du pubis Cartilage et quelquefois portion osseuse voisine des 5e, 6e et 7e côtes, et ligament costo-xyphoïdien.

DIAPHRAGME.	1° Corps des trois ou quatre premières vertèbres lombaires par deux tendons qu'on nomme piliers du diaphragme ; 2° Deux arcades étendues de chaque côté, entre le corps de la deuxième vertèbre lombaire et la base de l'apophyse costale de la première. 1° Appendice xyphoïde du sternum ; 2° Face int des cartilages des huit dernières côtes et de la portion osseuse des quatre dernières ; 3° Lig. cintré, étendu de la dernière côte à la base de l'apophyse costale de la première lombaire. Le diaphragme est percé de trois trous pour l'aorte, la veine cave inférieure et l'œsophage.
PETIT PSOAS. (Prélombo-pubien.)	Corps de la douzième vertèbre dorsale, de la première lombaire et lig. inter-oss. intermédiaire. Éminence iléo-pectinée et portion voisine du pubis.
GRAND PSOAS. (Prélombo-trochantinien.)	1° Côtés du corps et des disques intermédiaires de la première vertèbre dorsale et des quatre premières vertèbres lombaires ; 2° Base des apophyses costales des mêmes vertèbres. Petit trochanter.
ILIAQUE. (Iliaco-trochantinien.)	Crête et fosse iliaques ; ligament iléo-lombaire, base du sacrum ; épines iliaques antérieures et échancrure intermédiaire, capsule de l'articulation iléo-fémorale. Petit trochanter (Tendon commun à ce muscle et au grand psoas).
CARRÉ DES LOMBES. (Ilio-costal.)	Crête iliaque dans l'étendue de deux pouces, et ligament iléo-lombaire. 1° Bord inférieur de la dernière côte ; 2° Sommet des apophyses costales des quatre premières vertèbres lombaires.

MUSCLES DES ORGANES PELVIENS.

Des Parties Génitales chez l'homme, — chez la femme.

De l'Anus.

Muscles des Parties Génitales chez l'homme.

ISCHIO-CAVERNEUX.	Lèvre interne de la tubérosité sciatique, au-dessous du transverse ; racine du corps caverneux. Côtés du corps caverneux.

BULBO-CAVERNEUX.	Racine du corps caverneux, sillon du corps caverneux et de l'urèthre, dos de la verge et ligament suspenseur. Raphé fibreux commun à ce muscle et au releveur de l'anus; ligament de Carcassonne.
TRANSVERSE DU PÉRINÉE. (Ischio-périnéal.)	Lèvre interne de la tubérosité sciatique. Raphé fibreux; aponévrose inférieure du périnée; quelques fibres se continuent d'un muscle à celui du côté opposé.
MUSCLE DE WILSON.	Symphyse du pubis et ligament triangulaire. Portion membraneuse intra-pelv. de l'urèthre.
ISCHIO-BULBAIRE.	Branche ascendante du pubis et descendante de l'ischion. Portion extra-pelvienne de la portion membraneuse de l'urèthre et bulbe.

Muscles des Parties Génitales chez la femme.

CONSTRICTEUR DE LA VULVE. (Périnéo-clitorien.)	Corps caverneux du clitoris. Raphé commun au muscle constricteur du vagin, de l'anus et aux transverses du périnée.
ISCHIO-CAVERNEUX.	Comme chez l'homme.
TRANSVERSE DU PÉRINÉE.	Comme chez l'homme.

Muscles de l'Anus.

SPHINCTER DE L'ANUS. (Coccygio-anal.)	Cordon fibreux attaché au coccyx; tissu cellulaire sous-cutané placé au-devant de cet os. Tissu cellulaire sous-cutané situé au-devant de l'anus; aponévrose inférieure du périnée.
RELEVEUR DE L'ANUS. Sous-pubio-coccygien.)	Corps du pubis, bord antérieur de l'épine sciatique; lame osseuse du fond de la cavité cotyloïde; intervalle des aponévroses pelvienne et obturatrice au niveau du tronc sous-pubien. Raphé fibreux, et pointe du coccyx.
ISCHIO-COCCYGIEN.	Bords et sommet de l'épine sciatique, face antérieure du petit ligament sacro-sciatique; quelquefois partie postérieure de l'aponévrose pelvienne. Bord du coccyx et partie inférieure du bord du sacrum.

MUSCLES DE LA POITRINE.

GRAND PECTORAL. (Sterno-huméral.)	1° Moitié interne du bord antérieur de la clavicule. 2° Face antérieure du sternum; cartilages des 2e, 3e, 4e, 5e et 6e côtes, portion osseuse de la sixième; aponévrose du grand oblique. Bord antérieur de la coulisse bicipitale de l'humérus (Tendon uni en avant à celui du deltoïde, divisé en haut en deux portions).
PETIT PECTORAL. (Costo-coracoïdien.)	3e, 4e et 5e côtes. Bord interne de l'apophyse coracoïde.
SOUS-CLAVIER. (Costo-claviculaire.	Cartilage et portion osseuse de la première côte. Gouttière de la face inférieure de la clavicule.
GRAND DENTELÉ. (Costo-scapulaire.)	Ligne oblique de la face externe des neuf ou dix premières côtes. Crête de la fosse sous-scapulaire le long du bord spinal.
INTERCOSTAUX EXTERNES.	Lèvres externes de deux côtes voisines depuis l'extrémité postérieure jusqu'aux articulations chondro-costales.
SURCOSTAUX.	Apophyses transverses depuis la septième vertèbre cervicale jusqu'à la onzième dorsale inclusivement. Bord supérieur et face externe des côtes immédiatement sous-jacentes et quelquefois des suivantes.
INTER-COSTAUX INTERNES.	Lèvres internes de deux côtes voisines depuis les angles costaux jusqu'au sternum
SOUS-COSTAUX.	Faces internes de deux côtes voisines.
TRIANGULAIRE DU STERNUM. (Sterno-costal.)	Face postérieure du sternum, de l'appendice xyphoïde et des cartilages costaux correspondants. Face postérieure et bords des cartilages des 6e, 5e, 4e, 3e, quelquefois 2e et même 1re côtes.

—

MUSCLES DE LA TÊTE ET DU COU;

Des Téguments crâniens; — Extrinsèques du Pavillon de l'oreille; — Des Ouvertures palpébrales; — De l'OEil; — Des Ouvertures nasales; — De l'Ouverture buccale et du Menton; — De la Mâchoire inférieure; — Superficiels du Cou; — Sus-hyoïdiens; — Sous-hyoïdiens; — De la Langue; — Du Pharynx; — Du Voile du palais; — Du Larynx.

—

Muscles des Téguments crâniens.

OCCIPITAL.	Deux tiers externes de la ligne courbe supérieure de l'occipital; portion voisine de la région mastoïdienne du temporal. Aponévrose épicrânienne.
FRONTAL.	Aponévrose épicrânienne. Entrelacement avec le muscle orbiculaire des paupières; aponévrose dorsale du nez (Pyramidal du nez).
PYRAMIDAL DU NEZ.	Fixé à l'aponévrose dorsale du nez, et continu avec le frontal.

Muscles extrinsèques du Pavillon de l'oreille.

AURICULAIRE SUPÉRIEUR. (Temporo-auriculaire.)	Bord externe de l'aponévrose épicrânienne. Partie supérieure de la conque.
AURICULAIRE ANTÉRIEUR. (Zygomato-auriculaire.)	Bord externe de l'occipito-frontal et tissu cellulaire de la région zygomatique. Partie antérieure de l'hélix.
AURICULAIRE POSTÉRIEUR. (Mastoïdo-auriculaire.)	Base de l'apophyse mastoïde; quelquefois, occipital; Partie postérieure de la conque.

Muscles des Ouvertures palpébrales.

ORBICULAIRE DES PAUPIÈRES (Naso-palpébral) composé d'une portion palpébrale et d'une portion orbiculaire.	*Portion palpébrale.* Tendons direct et réfléchi, et paroi externe du sac lacrymal. Intersection cellulo-fibreuse en dehors. *Portion orbiculaire.* Apophyse orbitaire interne; Apophyse montante de l'os maxillaire et partie voisine de la base de l'orbite.
SOURCILIER. (Fronto-sourcilier.)	Partie interne des arcades sourcilière et orbitaire. Entre-croisement avec l'orbiculaire.

ÉLÉVATEUR DE LA PAUPIÈRE SUPÉRIEURE. (Orbito-palpébral.)	Face inférieure de la petite aile du sphénoïde; gaîne du nerf optique. Bord supérieur du cartilage tarse; partie externe de l'arcade orbitaire.

Muscles de l'OEil.

DROITS.	Gaîne du nerf optique; tendon de Zinn pour les muscles droits interne, externe et inférieur. Sclérotique.
OBLIQUE SUPÉRIEUR.	Gaîne du nerf optique. Terminaison à la sclérotique par un tendon réfléchi dans une espèce de poulie.
OBLIQUE INFÉRIEUR.	Paroi inférieure de l'orbite. Sclérotique.

Muscles des Ouvertures nasales.

ÉLÉVATEUR COMMUN DE L'AILE DU NEZ ET DE LA LÈVRE SUPÉRIEURE. (Maxillo-labial.)	Apophyse orbitaire interne du frontal. Peau de l'aile du nez et du sillon naso-labial.
CONSTRICTEUR DES NARINES	Fossette incisive, tubérosité canine, et partie interne de la fosse canine. Bord inférieur de la cloison des fosses nasales; bord inférieur de l'aile du nez; face externe de l'aile du nez et aponévrose nasale. La portion attachée à la cloison nasale est le naso-labial d'Albinus. La portion attachée au bord inférieur de l'aile nasale est le myrtiforme des auteurs; et la portion attachée sur la face externe du nez est le triangulaire.

Muscles de l'Ouverture buccale et du Menton.

ÉLÉVATEUR PROPRE DE LA LÈVRE SUPERIEURE. (Moyen sus-maxillo-labial.)	Bord inférieur de la base de l'orbite. Sillon naso-labial, bulbes des poils?
GRAND ZYGOMATIQUE. (Grand zygomato-labial.)	Sillon horizontal qui surmonte le bord inférieur de l'os malaire. Continuité avec le triangulaire et un peu avec la portion inférieure de l'orbiculaire.
PETIT ZYGOMATIQUE. Petit zygomato-labial.)	Face externe de l'os malaire au-dessus et au-devant du grand zygomatique; continuation des fibres externes de l'orbiculaire des paupières. Derme de la lèvre supérieure.

CANIN. (Petit sus-maxillo-labial.)	Partie externe de la fosse canine. Continuité avec le triangulaire de la lèvre inférieure.
TRIANGULAIRE OU ABAISSEUR DE L'ANGLE DES LÈVRES. (Maxillo-labial.)	Ligne oblique externe et bord inférieur de la mâchoire. Continuité avec le canin et le grand zygomatique.
CARRÉ DU MENTON OU ABAISSEUR DE LA LÈVRE INFÉRIEURE. (Mento-labial.)	Ligne oblique externe de la mâchoire inférieure. Derme de la lèvre.
HOUPPE DU MENTON OU RELEVEUR DU MENTON.	Fossette incisive de la mâchoire inférieure. Derme.
CONSTRICTEUR OU ORBICULAIRE DES LEVRES. (Labial.)	La moitié supérieure est le prolongement des fibres inférieures des buccinateurs. La moitié inférieure est le prolongement des fibres supérieures et de quelques fibres des grands zygomatiques.
BUCCINATEUR. (Bucco-labial.)	1° Face externe de l'arcade alvéolaire supérieure au niveau des trois grosses dents molaires ; 2° Face externe de l'arcade alvéolaire inférieure au niveau des deux dernières molaires ; 3° Aponévrose buccinato-pharyngienne. Continuité des fibres dans les lèvres pour former l'orbiculaire.

Muscles de la Mâchoire inférieure.

MASSÉTER. (Zygomato-maxillaire.)	Bord inférieur et face interne de l'arcade zygomatique. Face externe de l'angle, de la branche et de l'apophyse coronoïde de la mâchoire inférieure et du tendon du temporal.
TEMPORAL. (Temporo-maxillaire.)	Fosse temporale et aponévrose temporale superficielle. Face interne, bords et sommet de l'apophyse coronoïde.
PTÉRYGOÏDIEN EXTERNE (Petit ptérygo-maxillaire.)	Composé d'une portion zygomatique et d'une portion ptérygoïdienne. Portion zygomatique : étendue du tubercule de la crête zygomato-temporale et de la portion osseuse voisine au cartilage inter-articulaire. Portion ptérygoïdienne : étendue de la face externe de l'apophyse ptérygoïde et de la tubérosité de l'os palatin à la fossette condylienne de la mâchoire.

PTÉRYGOÏDIEN INTERNE. (Grand ptérygo-maxillaire.)	Fosse ptérygoïdienne, aile externe surtout, crochet de l'aile interne et facette moyenne de la tubérosité de l'os palatin. Face interne de l'angle de la mâchoire.

Muscles superficiels du Cou.

PEAUCIER. (Thoraco-facial.)	Peau de la partie antérieure et supérieure du thorax et tissu lamelleux qui recouvre le grand pectoral. Ligne oblique externe de la mâchoire inférieure; commissure des lèvres; peau de la face. Quelques-unes des fibres du peaucier devenues supérieures et à peu près horizontales constituent le *musculus risorius Sanctorini.*
STERNO-CLÉOÏDO-MASTOÏDIEN.	Extrémité supérieure du sternum; partie interne du bord antérieur et de la face supérieure de la clavicule. Face externe, bord antérieur et sommet de l'apophyse mastoïde; deux tiers externes de la ligne courbe occipitale supérieure.

Muscles sus-hyoïdiens.

DIGASTRIQUE. (Mastoïdo-hyoïdien.)	Rainure digastrique, tubercule qui la limite, et bord postérieur de l'apophyse mastoïde. Os hyoïde (expansion aponévrotique); fossette digastrique de la mâchoire inférieure.
STYLO-HYOÏDIEN.	Partie postérieure de l'apophyse styloïde. Corps de l'os hyoïde près la ligne médiane.
MYLO-HYOÏDIEN.	Ligne mylo-hyoïdienne. Raphé fibreux médian; partie supérieure du corps de l'os hyoïde.
GÉNIO-HYOÏDIEN.	Tubercule inférieur de l'apophyse géni. Partie supérieure de l'os hyoïde.

Muscles sous-hyoïdiens.

STERNO-HYOÏDIEN.	Extrémité interne de la clavicule et extrémité supérieure du sternum, en arrière; et ligament postérieur de l'articulation sterno-claviculaire. Bord inférieur du corps de l'os hyoïde près la ligne médiane.

SCAPULO-HYOÏDIEN.	Bord supérieur et lig. coracoïdien du scapulum. Bord inférieur du corps de l'os hyoïde en dehors du précédent.
STERNO-THYROÏDIEN.	Extrémité interne de la clavicule en arrière et ligament postérieur de l'articulation sterno-claviculaire. Ligne oblique du cartilage thyroïde.
THYRO-HYOÏDIEN.	Ligne oblique du cartilage thyroïde. Bord supérieur du corps et d'une partie de la grande corne de l'os hyoïde.

Muscles de la Langue.

STYLO-GLOSSE.	Moitié inférieure de l'apophyse styloïde et ligament stylo-maxillaire. Terminaison à la langue par un faisceau longitudinal et par un faisceau transversal.
HYO-GLOSSE.	Base, grande corne et petite corne de l'os hyoïde. Terminaisons à la langue (Basio-glosse, kérato-glosse et chondro-glosse.
LINGUAL.	Membrane hyo-glossienne. Langue.
GÉNIO-GLOSSE.	Tubercule supérieur de l'apophyse géni. Terminaison au derme de la langue près la ligne médiane et à l'os hyoïde. Quelques fibres nées de cet os se continuent avec le constricteur supérieur du pharynx.

Muscles du Pharynx.

CONSTRICTEUR INFÉRIEUR.	Premier cerceau de la trachée artère quelquefois; côtés du cartilage cricoïde; petite corne. ligne oblique et bord supérieur du cartilage thyroïde. Raphé médian fibro-celluleux et aponévrose céphalo-pharyngienne.
CONSTRICTEUR MOYEN.	Grande et petite cornes de l'os hyoïde et partie voisine du lig. stylo-hyoïdien : 2 faisceaux. Raphé médian fibro-celluleux.
CONSTRICTEUR SUPÉRIEUR.	Tiers inférieur de l'aile interne de l'apophyse ptérygoïde, crochet qui la termine et partie voisine de l'os palatin; aponévrose réfléchie du péristaphylin externe; aponévrose buccinato-pharyngienne; extrémité postérieure de la ligne maxillaire interne; continuation de quelques fibres avec le génio-glosse. Raphé médian et apophyse basilaire de l'occipital (aponévrose céphalo-pharyngienne).

STYLO-PHARYNGIEN.	Partie interne de l'apophyse styloïde et apophyse vaginale Langue; bord postérieur du cartilage thyroïde et tissu cellulaire du pharynx.

Muscles du Voile du palais.

PALATO-STAPHYLIN.	Épine nasale postérieure. Bas de la luette.
PÉRISTAPHYLIN INTERNE. (Pétro-staphylin.)	Face inférieure du rocher; portion voisine du cartilage de la trompe d'Eustache. Aponévrose palatine.
PÉRISTAPHYLIN EXTERNE. (Ptérygo-staphylin.)	Fosse scaphoïde, portion voisine de la face inférieure du sphénoïde jusqu'à l'épine; cartilage de la trompe. Portion horizontale de l'os palatin; continuation des aponévroses réfléchies des deux muscles opposés.
PHARYNGO-STAPHYLIN.	Bord postérieur du cartilage thyroïde. Raphé et aponévrose palatine
GLOSSO-STAPHYLIN.	Langue. Voile du palais.

Muscles du Larynx.

CRICO-THYROÏDIEN. CRICO-ARYTÉNOÏDIEN POSTÉRIEUR. CRICO-ARYTÉNOÏDIEN LATÉRAL. THYRO-ARYTÉNOÏDIEN ARYTÉNOÏDIEN.	Les noms de ces muscles indiquent leurs attaches.

—

MUSCLES POSTÉRIEURS ET SUPERFICIELS DU TRONC.

TRAPÈZE. (Dorso-sus-acromien.)	Tiers interne de la ligne courbe occipitale supérieure; ligament cervical postérieur; apophyses épineuses de la septième vertèbre cervicale, de toutes les vertèbres dorsales et ligament sur-épineux. Tiers externe de la clavicule, en arrière; bord postérieur de l'acromion et bord supérieur de l'épine de l'omoplate.

GRAND DORSAL. (Lombo-huméral.)	Apophyses épineuses des six ou sept dernières vertèbres dorsales, de toutes les vertèbres lombaires et sacrées; tiers postérieur de la crête iliaque; quatre dernières côtes par des languettes. Fond de la coulisse bicipitale plus haut que le tendon du grand pectoral.
RHOMBOÏDE. (Dorso-scapulaire.)	Tiers inférieur du ligament cervical; apophyses épineuses de la septième vertèbre cervicale, des cinq premières vertèbres dorsales et ligaments inter-épineux correspondants. 4 cinquièmes inférieurs du bord postérieur de l'omoplate.
ANGULAIRE DE L'OMOPLATE. (Trachélo-scapulaire.)	Tubercules postérieurs des apophyses costales des trois ou quatre premières vertèbres cervicales. Angle supérieur de l'omoplate et partie voisine de la fosse scapulaire.
PETIT DENTELÉ POSTÉRIEUR ET SUPÉRIEUR. (Dorso-costal.)	Bas du ligament cervical; apophyses épineuses de la 7e vertèbre cervicale, des deux ou trois premières dorsales et ligaments inter-épineux correspondants. Bord supérieur des 2e, 3e, 4e et 5e côtes
PETIT DENTELÉ POSTÉRIEUR ET INFÉRIEUR. (Lombo-costal.)	Apophyses épineuses des deux dernières vertèbres dorsales, des trois premières lombaires et ligaments inter-épineux correspondants. Bord inférieur des trois ou quatre dernières côtes.
SPLÉNIUS. (Cervico-mastoïdien et dorso-trachélien.)	Trois quarts inférieurs du ligament cervical; apophyses épineuses de la 7e vertèbre cervicale, des quatre ou cinq premières dorsales et ligaments inter-épineux correspondants. Tiers externe des empreintes rabotteuses situées au-dessous de la ligne courbe occipitale supérieure et face externe de l'apophyse mastoïde (splénius de la tête); apophyses transverses des deux ou trois premières vertèbres cervicales (splénius du cou).

MUSCLES POSTÉRIEURS ET PROFONDS DU TRONC;

Des Angles costaux; — Des Apophyses transverses; — Des Apophyses épineuses; — Des Apophyses transverses et épineuses.

—

Muscles des Angles costaux.

SACRO-LOMBAIRE. (Portion externe du sacro-spinal.)	1° Faisceau attaché à la partie postérieure de la crête iliaque et à l'aponévrose commune au long-dorsal et au transversaire épineux; 2° tendons d'origine attachés à l'angle des douze côtes. Tendons de terminaison fixés à l'angle des côtes et aux apophyses costales des quatre ou cinq dernières vertèbres cervicales.

Muscles des Apophyses transverses.

LONG DORSAL. (Portion moyenne du sacro-spinal.)	Aponévrose commune au long-dorsal et au transversaire épineux. 1° Tendons fixés aux apophyses transverses des vertèbres dorsales et aux tubercules transversaires des vertèbres lombaires; 2° languettes charnues fixées aux espaces compris entre la tubérosité et l'angle des sept ou huit dernières côtes.
TRANSVERSAIRE DU DOS ET DU COU.	Apophyses transverses des 3e, 4e, 5e, 6e et 7e vertèbres dorsales. Tubercules transversaires des cinq ou six dernières vertèbres cervicales.
PETIT COMPLEXUS OU TRANSVERSAIRE DU COU ET DE LA TÊTE. (Trachélo-mastoïdien.)	Tubercules transversaires des quatre ou cinq dernières vertèbres cervicales. Bord postérieur de l'apophyse mastoïde.

Muscles des Apophyses épineuses.

LONG ÉPINEUX DU DOS.	Apophyses épineuses des premières vertèbres lombaires et des dernières dorsales. Apophyses épineuses des premières dorsales.
INTER-ÉPINEUX CERVICAUX.	Étendus d'une apophyse épineuse à l'autre.
GRAND DROIT. (Axoïdo-occipital.)	Apophyse épineuse de l'axis. Occipital

PETIT DROIT. (Atloïdo-occipital.)	Tubercule épineux de l'atlas. Occipital.

Muscles des Apophyses transverses et épineuses.

TRANSVERSAIRE ÉPINEUX.	Aponévrose commune au transversaire épineux et au long-dorsal; apophyses transverses et lames vertébrales depuis le bas du sacrum jusqu'à la troisième vertèbre cervicale. Apophyses épineuses de toutes les vertèbres jusqu'à l'axis inclusivement.
GRAND COMPLÉXUS. (Trachélo-occipital.)	Apophyses transverses des quatre ou cinq premières vertèbres dorsales et tubercules transversaires des cinq dernières cervicales. Empreintes raboteuses de l'occipital, en dehors de la crête.
GRAND OBLIQUE. (Atloïdo-axoïdien.)	Apophyse épineuse de l'axis. Apophyse transverse de l'atlas.
PETIT OBLIQUE. (Atloïdo-sous-mastoïdien.)	Apophyse transverse de l'atlas. Occipital.

MUSCLES ANTÉRIEURS DE LA COLONNE VERTÉBRALE

LONG DU COU. (Prédorso-atloïdien.)	Composé de deux faisceaux obliques et d'un faisceau vertical. Faisceau oblique inférieur, — étendu du corps des trois premières vertèbres et des disques inter-vertébraux correspondants au tubercule antérieur des apophyses costales des 3e, 4e et quelquefois 5e vertèbres cervicales. Faisceau oblique supérieur, — étendu des mêmes tubercules au tubercule de l'arc antérieur de l'atlas. Faisceau vertical, — étendu du corps des trois premières vertèbres dorsales, des trois dernières cervicales et des disques correspondants au corps de l'axis et de la troisième vertèbre.
GRAND DROIT ANTÉRIEUR DE LA TÊTE. (Grand trachélo-sous-occipital.)	Tubercules antérieurs des apophyses costales des 3e, 4e et 5e vertèbres cervicales. Apophyse basilaire de l'occipital.

PETIT DROIT ANTÉRIEUR DE LA TÊTE. (Petit trachélo-sous-occipital.)	Arc antérieur de l'atlas et partie antérieure des masses latérales. Apophyse basilaire de l'occipital.

MUSCLES LATÉRAUX DE LA COLONNE VERTÉBRALE.

SCALÈNE ANTÉRIEUR. (Portion antérieure du costo-trachélien.)	Tubercule de la face supérieure et bord interne de la première côte. Tubercule antérieur des apophyses costales des 3e, 4e, 5e et 6e vertèbres cervicales.
SCALÈNE POSTÉRIEUR. (Portion postérieure du costo-trachélien.)	Face supérieure de la première côte depuis la gouttière de l'artère sous-clavière jusqu'à la tubérosité costale; quelquefois bord supérieur de la seconde côte. Tubercule postérieur des apophyses costales des six dernières vertèbres cervicales, et quelquefois apophyse transverse de l'atlas.
INTER-TRANSVERSAIRES DU COU. (Inter-trachéliens.)	Tubercules antérieurs et postérieurs correspondants de deux apophyses costales voisines
DROIT LATÉRAL DE LA TÊTE. (Atloïdo-sous-occipital.)	Apophyse transverse de l'atlas. Surface jugulaire de l'occipital, derrière la fosse du même nom.
INTER-TRANSVERSAIRES DES LOMBES.	Apophyses costales de deux vertèbres voisines.

MUSCLES DES MEMBRES	THORACIQUES	De l'épaule. Du bras. De l'avant-bras. De la main
	ABDOMINAUX	De la hanche. De la cuisse. De la jambe. Du pied.

MEMBRES THORACIQUES

Muscles de l'Épaule.

DELTOÏDE. (Sous-acromio-huméral.)	Tiers externe du bord antérieur de la clavicule; bord externe de l'acromion et articulation acromio-claviculaire ; bord inférieur de l'épine de l'omoplate. Empreinte deltoïdienne.

SUS-ÉPINEUX. (Petit sus-scapulo-trochitérien.)	Deux tiers internes de la fosse sus-épineuse et aponévrose sus-épineuse. Partie supérieure de la grosse tubérosité de l'humérus.
SOUS-ÉPINEUX. (Grand sus-scapulo-trochitérien.)	Deux tiers internes de la fosse sous-épineuse et aponévrose sous-épineuse; cloisons aponévrotiques intermédiaires à ce muscle et aux muscles ronds. Partie moyenne de la grosse tubérosité de l'humérus.
PETIT ROND. (Plus petit sus-scapulo-trochitérien.)	Facette allongée voisine du bord axillaire de l'omoplate, cloisons aponévrotiques qui séparent ce muscle du sous-épineux, du sous-scapulaire et du grand rond; longue portion du triceps brachial. Partie inférieure de la grosse tubérosité de l'humérus, et portion voisine du bord externe.
GRAND ROND. (Scapulo-huméral.)	Facette quadrilatère située au-dessus de l'angle inférieur de l'omoplate; cloisons aponévrotiques qui séparent ce muscle du sous-épineux, du sous-scapulaire et du petit rond. Bord postérieur de la coulisse bicipitale (tendon commun avec le grand dorsal).
SOUS-SCAPULAIRE. Sous-scapulo-trachinien.)	Deux tiers internes de la fosse sous-scapulaire, cloison intermédiaire à ce muscle et au grand rond; crête située près du bord spinal; longue portion du triceps brachial. Petite tubérosité de l'humérus et portion osseuse voisine.

Muscles du Bras.

Antérieurs.

BICEPS. (Scapulo-huméral.)	1° Sommet de l'apophyse coracoïde, tendon commun avec le coraco-brachial (longue portion); 2° extrémité supérieure de la cavité glénoïde (courte portion). 1° Moitié postérieure de la tubérosité bicipitale du radius; 2° aponévrose antibrachiale.
BRACHIAL ANTÉRIEUR. (huméro-cubital.)	Faces externe, interne et bords de l'humérus depuis l'empreinte deltoïdienne embrassée en forme de V; cloisons inter-musculaires. Partie interne de l'apophyse coronoïde du cubitus.

CORACO-BRACHIAL.	Sommet do l'apophyse coracoïdo (tendon commun avec la courte portion du biceps). Faco et bord internes de l'humérus au bas du tiers moyen.

Postérieur.

TRICEPS BRACHIAL. (Scapulo-huméro-olécranien.)	1° Gouttière sous-glénoïdale du bord axillaire de l'omoplate et aponévroses inter-musculaires (longue portion); 2° face postérieure de l'humérus au-dessus de la gouttière osseuse et portion correspondante des bords latéraux (portion supérieure dite externe); 3° face postérieure de l'humérus au-dessous de la gouttière et portion correspondante des bords latéraux (portion inférieure dite interne). Partie supérieure de l'olécrane.

Muscles de l'Avant-Bras.

Antérieurs.

ROND PRONATEUR. (Épitroklo-radial.)	1° Épitroklée et partie inférieure du bord interne de l'humérus; 2° apophyse coronoïde du cubitus; 3° aponévroses antibrachiales et inter-musculaires. Milieu de la face externe du radius.
GRAND PALMAIRE. (Épitroklo-métacarpien.)	Épitroklée, aponévroses antibrachiale et inter-musculaires. Deuxième métacarpien, trapèze; quelquefois troisième métacarpien.
PETIT PALMAIRE. (Épitroklo-palmaire.)	Épitroklée, aponévroses antibrachiale et inter-musculaires. Ligament annulaire antérieur et aponévrose palmaire.
CUBITAL ANTÉRIEUR. (Cubito-carpien.)	1° Épitroklée, olécrâne et moitié supérieure du bord postérieur du cubitus; 2° aponévroses antibrachiale et inter-musculaires. Os pisiforme et cinquième métacarpien.
FLÉCHISSEUR SUPERFICIEL. (Épitroklo-phalangien commun.)	1° Épitroklée; 2° bord interne de l'apophyse coronoïde du cubitus; 3° ligne oblique de la face antérieure du radius; 4° aponévrose inter-musculaire et arcade aponévrotique de l'artère cubitale. Bords des secondes phalanges des quatre derniers doigts (extrémités bifides).

FLÉCHISSEUR PROFOND. (Cubito-phalangettien commun.)	1° Côté interne de l'apophyse coronoïde du cubitus ; faces antérieure et interne de cet os ; 2° ligament inter-osseux ; 3° aponévrose qui va du cubital antérieur au bord postérieur du cubitus ; 4° radius en dedans et au-dessous de la tubérosité bicipitale. Partie antérieure de la base des dernières phalanges des quatre derniers doigts.
LOMBRICAUX.	Deux tendons du fléchisseur profond entre lesquels ils sont placés. (Le premier ne s'attache qu'au premier tendon.) Côté externe de l'extrémité postérieure des premières phalanges des quatre derniers doigts et bords correspondants des tendons de l'extenseur commun.
GRAND FLÉCHISSEUR DU POUCE. (Radio-phalangettien du pouce.)	1° Trois quarts supérieurs du bord et de la face antérieure du radius et de la portion voisine du ligament inter-osseux ; 2° petit faisceau né du cubitus. Partie antérieure de la base de la dernière phalange du pouce.
CARRÉ PRONATEUR. (Cubito-radial.)	Quart inférieur du bord et de la face antérieure du cubitus. Quart inférieur du bord interne et de la face antérieure du radius.
	Externes et postérieurs.
GRAND SUPINATEUR. (Huméro-sus-radial.)	Bord externe de l'humér. au haut du tiers infér. Base de l'apophyse styloïde du radius
PREMIER RADIAL. (Huméro-sus-métacarpien.)	Épicondyle et empreinte rugueuse qui termine le bord externe de l'humérus ; aponévrose inter-musculaire. Tubercule postérieur de l'extrémité supérieure du second métacarpien.
SECOND RADIAL. (Épicondylo-sus-métacarpien.)	Épicondyle ; aponévroses antibrachiale et inter-musculaires. Tubercule de l'extrémité supérieure du troisième métacarpien.
EXTENSEUR COMMUN DES DOIGTS. (Épicondylo-sus-phalanginien des doigts.)	Épicondyle ; aponévroses antibrachiale et inter-musculaires. Les tendons terminaux s'attachent d'abord par une languette à la première phalange des quatre derniers doigts, et se divisent ensuite en portion moyenne et portions latérales. La moyenne s'attache à la seconde phalange ; les parties latérales, séparées d'abord, puis réunies, s'attachent à la troisième.

EXTENSEUR DU PETIT DOIGT. (Épicondylo-sus-phalangien du petit doigt.)	Epicondyle, aponévroses antibrachiale et intermusculaires. Réunion avec le tendon de l'extenseur commun destiné au petit doigt.
CUBITAL POSTÉRIEUR. (Cubito-sus-métacarpien.)	Épicondyle et tiers moyen du bord postérieur du cubitus ; aponévroses antibrachiale et inter-musculaires. Tubercule de l'extrémité supérieure du cinquième métacarpien.
ANCONÉ. Épicondylo-cubital.)	Partie postérieure de l'épicondyle. Surface triangulaire située au haut de la face postérieure du cubitus.
PETIT SUPINATEUR. (Épicondylo-radial.)	1° Épicondyle; ligament latéral externe de l'articul. huméro-cubitale et annulaire du radius; 2° partie supér. du bord externe et de la face postér. du cubitus, en dedans de l'anconé. Face antérieure, externe et postérieure du radius entre les deux lignes obliques.
LONG ABDUCTEUR DU POUCE. (Cubito-sus-métacarpien du pouce.)	Cubitus et radius ; ligament inter-osseux ; aponévrose intermédiaire à ce muscle et au long extenseur du pouce. Tubercule de l'extrémité supérieure du premier métacarpien.
COURT EXTENSEUR DU POUCE. (Cubito-sus-phalangien du pouce.)	Cubitus et radius en dessous du précédent et ligament inter-osseux. Extrémité supérieure de la première phalange du pouce.
LONG EXTENSEUR DU POUCE. (Cubito-sus-phalangellien du pouce.)	Cubitus et ligament inter-osseux; aponévrose qui sépare ce muscle de l'extenseur de l'indicateur et du cubital postérieur. Extrémité supérieure de la dernière phalange du pouce.
EXTENSEUR PROPRE DE L'INDICATEUR. (Cubito-sus-phalangellien de l'indicateur.)	Cubitus et ligament inter-osseux ; aponévrose qui sépare ce muscle du long extenseur du pouce. Réunion avec le tendon de l'extenseur commun qui va à l'indicateur.

Muscles de la Main.

Du Pouce.

COURT ABDUCTEUR DU POUCE. (Carpo-sus-phalangien du pouce.)	Scaphoïde, ligament annulaire ; division du tendon du long abducteur. Côté externe de l'extrémité supérieure de la première phalange du pouce.

OPPOSANT DU POUCE. (Carpo-métacarpien du pouce.)	Trapèze; ligament annulaire; aponévrose intermusculaire. Bord externe et face antérieure du premier métacarpien.
COURT FLÉCHISSEUR DU POUCE. (Carpo-phalangien du pouce.)	Il se divise en trois faisceaux qui représentent une N. Le premier faisceau s'attache d'une part au trapèze, au ligament annulaire et à une aponévrose inter-musculaire; d'autre part au sésamoïde externe et au côté correspondant de l'articulation. Un faisceau oblique naît de ce sésamoïde et va se continuer avec le troisième faisceau. Celui-ci s'attache au grand os, et se termine au sésamoïde interne et au côté correspondant de l'articulation.
ADDUCTEUR DU POUCE. (Métacarpo-phalangien du pouce.)	Bord antérieur du troisième métacarpien, face antérieure du grand os et ligament qui unit ces deux os; trapézoïde. Côté interne de la première phalange du pouce.

Du petit Doigt.

PALMAIRE CUTANÉ.	Ligament annulaire antérieur du carpe, bord interne de l'aponévrose palmaire. Peau, à l'union des faces dorsale et palmaire.
ABDUCTEUR DU PETIT DOIGT. (Carpo-phalangien du petit doigt.)	Os pisiforme, expansion du cubital antérieur. Côté interne de la première phalange du petit doigt.
PETIT FLÉCHISSEUR DU PETIT DOIGT. (Partie du court phalangien du petit doigt.	Apophyse unciforme de l'os crochu; ligament annulaire. Côté interne de la première phalange du petit doigt.
OPPOSANT DU PETIT DOIGT. (Carpo-métacarpien du petit doigt.)	Apophyse unciforme de l'os crochu, ligament annulaire, aponévrose inter-musculaire. Côté interne et partie de la face interne du cinquième métacarpien.

Inter-osseux.

(Métacarpo-phalangiens latéraux.)

- Ils sont abducteurs ou adducteurs, selon qu'ils écartent ou qu'ils éloignent les doigts de l'axe de la main. Cet axe est dans la direction du troisième métacarpien.
- Les abducteurs sont dorsaux et palmaires; les adducteurs n'occupent que la partie intérieure des os métacarpiens.
- Les abducteurs s'attachent à deux os métatarsiens; les adducteurs, à un seul.
- Les abducteurs et les adducteurs se terminent au côté de la phalange du doigt, dont ils sont moteurs.
- Le doigt médius seul a deux abducteurs.

MEMBRES ABDOMINAUX.

Muscles de la Hanche.

GRAND FESSIER.
(Sacro-fémoral.)

- 1° Ligne courbe supérieure de l'os coxal; portions voisines de la face externe et de la crête iliaque; 2° aponévroses du sacro-spinal et ligament sacro-épineux; 3° tubercules de la face postérieure du sacrum situés en dehors des trous sacrés; 4° bords latéraux du sacrum et du coccyx et face postérieure du grand ligament sacro-sciatique; 5° aponévrose du moyen fessier.
- Rugosités qui vont du grand trochanter à la ligne âpre du fémur.

MOYEN FESSIER.
Grand ilio-trochantérien.)

- Espace compris entre les deux lignes courbes et portion correspondante de la crête iliaque; épine iliaque antérieure et supérieure et échancrure sous-jacente; aponévrose de la face externe du muscle; aponévrose fascia lata.
- Ligne oblique de la face externe du grand trochanter.

PETIT FESSIER.
(Petit ilio-trochantérien.)

- Surface comprise entre la ligne courbe iliaque inférieure et le sourcil cotyloïdien.
- Moitié antérieure du bord supérieur et bord antérieur du grand trochanter.

PYRAMIDAL. (Sacro-trochantérien.)	Face antérieure du sacrum en dehors des trous sacrés et languettes qui séparent ces trous, face antérieure du grand ligament sacro-sciatique; partie supérieure de l'échancrure sciatique. Partie postérieure du bord supérieur du grand trochanter.
OBTURATEUR INTERNE. (Sous-pubio-trochantérien interne.)	Contour du trou sous-pubien, lame osseuse du fond de la cavité cotyloïde, aponévroses obturatrice et pelvienne. Partie supérieure du grand trochanter au-dessus de la cavité digitale.
JUMEAUX PELVIENS. (Ischio-trochantériens.)	Face externe de l'épine sciatique et petite échancrure sciatique au contour de la surface de glissement du muscle précédent (jumeau supérieur); partie supérieure du bord externe de la tubérosité sciatique (jumeau inférieur). Partie supérieure du grand trochanter au-dessus de la cavité digitale, et bords du tendon de l'obturateur interne.
CARRÉ CRURAL. (Ischio-sous-trochantérien.)	Bord externe de la tubérosité sciatique. Ligne étendue du grand trochanter au petit trochanter.
OBTURATEUR EXTERNE. (Sous-pubio-trochantérien externe.)	Contour du trou sous-pubien et aponévrose obturatrice. Cavité digitale du grand trochanter.

Muscles de la Cuisse.

Antérieurs.

COUTURIER. (Ilio-prétibial.)	Épine iliaque antérieure et supérieure, et échancrure sous-jacente; aponévrose intermédiaire à ce muscle et au muscle du *fascia-lata*. Partie interne de la crête du tibia au-dessous de la tubérosité antérieure.
TENSEUR DE L'APONÉVROSE FASCIA-LATA. (Ilio-aponévrosi-fémoral.)	Épine iliaque antérieure et supérieure, partie voisine de la lèvre externe de la crête iliaque. Aponévrose fascia-lata.
DROIT ANTÉRIEUR. (Ilio-rotulien.)	Épine iliaque antérieure et inférieure (tendon direct); empreinte rugueuse située au-dessus du sourcil cotyloïdien (tendon réfléchi) Bord supérieur de la rotule.

TRICEPS CRURAL. (Trifémoro-rotulien.)	1° Base du grand trochanter et crête verticale située au-dessous du bord antérieur de cette éminence ; ligne oblique qui en part en arrière et va se terminer à la ligne âpre du fémur, lèvre externe de la ligne âpre, tendon du grand fessier (vaste externe); 2° lèvre interne de la ligne âpre et cloison inter-musculaire interne (vaste interne); 3° ligne oblique qui réunit en avant les deux trochanters, faces antérieures et externe et bords latéraux du fémur. (Portion moyenne). Bords supérieur et latéraux de la rotule ; aponévroses du genou.
SOUS-CRURAL.	Bas de la face antérieure du fémur. Partie supérieure de la capsule synoviale du genou.
	Postérieurs.
BICEPS. (Ischio-fémoro-péronier.)	1° Partie supérieure du bord externe de la tubérosité sciatique (longue portion) ; 2° interstice de la ligne âpre du fémur près de la lèvre externe, division externe de cette ligne âpre, aponévrose du vaste externe (courte portion). Face externe et bords de la tête du péroné, tubérosité externe du tibia.
DEMI-TENDINEUX. (Ischio-prétibial.)	Tendon commun à ce muscle et au biceps ; tubérosité sciatique. Tubérosité antérieure du tibia derrière le couturier, au-dessous du droit interne.
DEMI-MEMBRANEUX. (Ischio-popliti-tibial.)	Partie supérieure et externe de la tubérosité sciatique, au-devant des deux muscles précédents. Tendon à trois branches dont l'externe s'attache au-dessus du condyle externe du fémur, la moyenne à la partie postérieure de la tubérosité interne du tibia, l'interne à la partie interne de cette tubérosité.
	Internes.
DROIT-INTERNE. (Sous-pubio-prétibial.)	Bord interne du corps et lèvre externe de la branche descendante du pubis jusqu'à l'ischion. Tubérosité antérieure du tibia au-dessus du demi-tendineux.

PECTINÉ. (Sus-pubio-fémoral.)	Crête horizontale du pubis; aponévrose qui naît de cette crête; surface pectinée ou pubienne. Ligne qui va du petit trochanter à la ligne âpre.
PREMIER ADDUCTEUR. (Pubio-fémoral.)	Épine du pubis et portion osseuse sous-jacente. Tiers moyen de la ligne âpre.
SECOND ADDUCTEUR. (Sous-pubio-fémoral.)	Corps du pubis. Ligne âpre.
GRAND ADDUCTEUR. (Ischio-fémoral.)	Partie inférieure de la branche descendante du pubis, branche ascendante et partie antérieure de la tubérosité de l'ischion. Division externe et supérieure de la ligne âpre, interstice de cette ligne et division interne et inférieure jusqu'au condyle interne.

Muscles de la Jambe.

Antérieurs.

JAMBIER ANTÉRIEUR. (Tibio-sus-tarsien.)	Tubérosité antérieure, trois quarts supérieurs de la crête et de la face externe du tibia, partie voisine du ligament inter-osseux, aponévroses jambière, intermédiaire à ce muscle et à l'extenseur commun des orteils. Tubercule du premier os cunéiforme et premier os métatarsien.
EXTENSEUR DU GROS ORTEIL. (Péronéo-sus-phalangettien du pouce.)	Moitié antérieure de la face interne du péroné et partie voisine du ligament inter-osseux. Extrémité postérieure de la dernière phalange du gros orteil.
LONG EXTENSEUR DES ORTEILS. (Péronéo-sus-phalangettien commun des orteils.)	Tubérosité antérieure du tibia et moitié antérieure de la face interne du péroné; portion voisine du ligament inter-osseux; aponévroses jambière et inter-musculaires. Phalangines et phalangettes des quatre derniers orteils. (Divisions semblables à celles de l'extenseur commun des doigts.)
PÉDIEUX. (Calcanéo-sus-phalangettien commun.)	1° Face supérieure du calcanéum; 2° ligaments calcanéo-astragalien et annulaire du tarse. Continuation avec le tendon de l'extenseur propre du gros orteil et avec ceux du long extenseur qui se terminent aux 2e, 3e et 4e orteils.

PÉRONIER ANTÉRIEUR.	Partie inférieure de la moitié antérieure de la face interne du péroné, aponévrose intermédiaire à ce muscle et aux péroniers latéraux. Extrémité postérieure du cinquième métatarsien.
	Postérieurs.
JUMEAUX. (Bifémoro-calcaniens.)	1° Empreintes situées au-dessus des deux condyles du fémur. Tendon d'Achille.
PLANTAIRE GRÊLE. (Petit-fémoro-calcanien.)	Partie inférieure de la bifurcation externe de la ligne âpre du fémur, immédiatement au-dessus du condyle externe; tissu fibreux qui double la capsule synoviale du genou. Partie supérieure de la face interne du calcanéum, ou union avec le tendon d'Achille.
SOLÉAIRE. (Tibio-calcanien.)	1° Face postérieure de la tête, tiers supérieur du bord externe et de la face postérieure du péroné; 2° tiers moyen du bord interne du tibia; 3° arcade aponévrotique étendue entre les deux os. Moitié inférieure de la face postérieure du calcanéum (tendon d'Achille, résultant de l'union des aponévroses terminales des jumeaux avec le tendon du muscle soléaire.)
POPLITE (Fémoro-popliti-tibial.)	Fossette située au-dessous et en arrière de la tubérosité externe du fémur, en dedans du ligament externe de l'articulation. Surface triangulaire et ligne oblique de la face postérieure du tibia.
JAMBIER POSTÉRIEUR. (Tibio-sous-tarsien.)	1° Ligne oblique et moitié externe de la face postérieure du tibia; 2° moitié postérieure de la face interne et bord interne du péroné; 3° face postérieure du ligament inter-osseux, aponévroses inter-musculaires. Tubercule du scaphoïde et premier os cunéiforme, second et troisième cunéiforme et quelquefois cinquième métatarsien (expansions).
COURT FLECHISSEUR COMMUN DES ORTEILS. (Calcanéo-sous-phalangien commun des orteils.)	1° Tubérosité externe et partie voisine de la face inférieure du calcanéum; 2° aponévroses plantaire et inter-musculaires qui le séparent des régions plantaires externe et interne. Bords des secondes phalanges des quatre derniers orteils (deux languettes.)

LONG FLÉCHISSEUR COMMUN. (Tibio-phalangettien commun.)	Ligne oblique et partie moyenne de la face postérieure du tibia au-dessous du poplité et du soléaire, entre le soléaire et le jambier; aponévrose inter-musculaire. Dernières phalanges des quatre derniers orteils.
ACCESSOIRE DU LONG FLÉCHISSEUR.	Face inférieure et gouttière du calcanéum; ligament calcanéo-scaphoïdien. Bord externe et face inférieure du tendon du long fléchisseur commun, expansion du tendon du fléchisseur propre du gros orteil.
LOMBRICAUX. (Planti-sous-phalangiens.)	Deux tendons du long fléchisseur commun, entre lesquels ils sont placés. Le premier ne s'attache qu'au premier tendon. Côté interne des premières phalanges des quatre derniers orteils et bords correspondants des tendons du long extenseur commun des orteils.
LONG FLÉCHISSEUR DU GROS-ORTEIL. Péronéo-sous-phalangien du pouce.)	1° Deux tiers inférieurs de la face postérieure et des bords interne et externe du péroné; 2° partie inférieure du ligament inter-osseux, aponévrose intermédiaire à ce muscle et au jambier postérieur, en dedans, en dehors aux péroniers latéraux. Dernière phalange du gros orteil

Muscles du Pied.

Du gros Orteil.

ABDUCTEUR DU GROS ORTEIL. (Calcanéo-sous-phalangien du premier orteil.) (Adducteur des auteurs.)	1° Tubérosité interne et partie voisine de la face interne du calcanéum; 2° ligament annulaire interne: aponévrose plantaire intermédiaire à ce muscle et au court fléchisseur des orteils. Partie interne de la première phalange du gros orteil.
COURT FLÉCHISSEUR DU GROS ORTEIL. (Tarso-sous-phalangien du premier orteil.)	Partie antérieure de la face inférieure du calcanéum, deux derniers os cunéiformes et ligaments correspondants. Sésamoïdes de l'articulation.
ADDUCTEUR OBLIQUE DU GROS ORTEIL. (Métatarso-sous-phalangien du premier orteil.)	Cuboïde et gaîne du grand péronier, extrémité postérieure des trois derniers métatarsiens; ligaments qui unissent ces os. Partie externe de l'extrémité postérieure de première phalange du gros orteil.

ADDUCTEUR TRANSVERSE DU GROS ORTEIL. (Métatarso sous-phalangien transverse du premier orteil.)	Ligament transverse du métatarse et ligament antérieur des quatre dernières articulations métatarso-phalangiennes. (Languettes.) Tendon terminal de l'adducteur oblique.

Du dernier Orteil.

ABDUCTEUR DU PETIT ORTEIL. (Calcanéo-sous-phalangien du petit orteil.)	1° Tubérosité externe du calcanéum ; 2° aponévrose plantaire et extrémité postérieure du cinquième métatarsien ; aponévrose intermédiaire à ce muscle et au court fléchisseur des orteils. Partie externe de l'extrémité postérieure de la première phalange du petit orteil.
COURT FLÉCHISSEUR DU PETIT ORTEIL. (Tarso-sous-phalangien du petit orteil.)	Partie inférieure du cinquième métatarsien et gaîne du grand péronier. Ligament inférieur de l'articulation métatarso-phalangienne du petit orteil.

Inter-osseux.

(Métatarso-phalangiens latéraux.)	L'axe du pied est dans la direction du deuxième os du métatarse. Le second orteil seul a deux inter-osseux dorsaux et abducteurs. Voir les inter-osseux de la main.

APONÉVROLOGIE.
- APONÉVROSES EN GÉNÉRAL.
- APONÉVROSES EN PARTICULIER.

APONÉVROSES EN GÉNÉRAL.
- DIVISION . . . . . .
  - Aponévrose sous-cutanée (*fascia superficialis*), enveloppe générale du corps destinée à soutenir les parties profondes, à aider l'action musculaire, à fournir des gaînes aux vaisseaux et aux nerfs superficiels.
  - Aponévr. d'enveloppe pour tout un membre, pour quelques muscles ou pour un seul; gaînes fibreuses des tendons; anneaux, arcades et canaux pour le passage des nerfs et des vaisseaux.
  - Aponévr. intermédiaires à plusieurs muscles, servant de points d'attache ou de simples cloisons.
  - Aponévr. d'insertion des muscles larges; épanouissement des tendons.
- STRUCTURE. . . . . .
  - Fibres parallèles, quelquefois entre-croisées par d'autres fibres.
  - Vaisseaux et nerfs peu connus. (On a suivi des nerfs dans la dure-mère.)
- PROPRIÉTÉS ET USAGES.
  - Résistance aux déplacements.
  - Inextensibilité, à moins que la distension n'ait lieu par degrés.
  - Peu ou point d'élasticité.
  - Sensibilité développée par une extension brusque; insensibilité à toute autre action stimulante.

APONÉVROSES EN PARTICULIER
- DU CRANE.
- DE LA FACE.
- DU COU.
- DU THORAX.
- DE L'ABDOMEN.
- DU BASSIN.
- DU MEMBRE INFÉRIEUR.
- DU MEMBRE SUPÉRIEUR.

APONÉVROSES DU CRANE.

Épicrânienne; —Temporale.

—

Aponévrose Épicrânienne.

En arrière elle se continue avec les muscles occipitaux et va dans leur intervalle s'attacher à la protubérance occipitale et à la ligne courbe supérieure; en avant, elle se continue avec les muscles frontaux et se prolonge en pointe dans leur intervalle jusqu'à la racine du nez; sur les côtés, elle se continue avec les muscles auriculaires supérieur et antérieur, et en devant adhère à l'arcade zygomatique.

Aponévrose temporale.

Elle s'attache supérieurement à la ligne courbe; en bas, par un feuillet superficiel, à la lèvre externe, et par un feuillet profond, à la face interne de l'arcade zygomatique.

—

APONÉVROSES DE LA FACE.

Parotidienne ; — Massétérine; — Buccale; — Buccinato-pharyngienne.

—

Aponévrose parotidienne.

C'est la capsule de la grande parotide. Elle se continue en avant avec l'aponévrose massétérine ; en bas avec l'aponévrose cervicale.

Aponévrose massétérine.

C'est la gaîne du masseter. Continue en arrière avec l'aponévrose parotidienne, en avant elle envoie un prolongement qui se perd dans le tissu cellulaire, et se recourbe sur le bord antérieur du muscle, pour se fixer sur le bord correspondant de la mâchoire. Fixée en haut à l'arcade zygomatique, elle se continue en bas avec l'aponévrose cervicale.

Aponévrose buccale.

Expansion du canal de Sténon ; elle s'étend autour de lui dans l'étendue de quelques lignes sur la face externe du muscle buccinateur.

Aponévrose buccinato-pharyngienne, c'est une lame forte, continue avec ce qu'on nomme le ligament ptérigo-maxillaire et qui s'étend et se perd sur les muscles buccinateur et constricteur supérieur du pharynx.

—

APONÉVROSES DU COU.

Fascia superficialis ; — Cervicale proprement dite ; — Sus-claviculaire ; — Prévertébrale.

—

Fascia superficialis du cou.

Il unit les muscles peauciers, et se perd en bas dans le tissu cellulaire de la poitrine.

Aponévrose cervicale.

Entre la ligne médiane et la gaîne des muscles trapèzes avec laquelle elle se continue, l'aponévrose cervicale forme de chaque côté : 1° deux gaînes pour les muscles sterno-hyoïdien et sterno-thyroïdien ; 2° la gaîne du sterno-mastoïdien ; 3° elle adhère au tendon du muscle omoplato-hyoïdien et concourt par son adhérence avec l'aponévrose prévertébrale à former la gaîne des gros vaisseaux du cou.

En haut, se continue avec les aponévroses massétérine et parotidienne et sépare, par un feuillet profond attaché à la mâchoire, la glande parotide de la glande sous-maxillaire.

En bas, elle se continue et se perd sur le devant de la poitrine par le feuillet antérieur au sterno-mastoïdien ; s'attache par un autre au bord postérieur de la clavicule et à la fourchette du sternum, et descend par un troisième dans la poitrine où elle se perd en se continuant avec le tissu cellulaire antérieur au péricarde et avec le péricarde lui-même.

Aponévrose-sus-claviculaire.

On nomme ainsi la portion de l'aponévrose cervicale comprise entre le sterno-mastoïdien et le trapèze.

Aponévrose prévertébrale.

Elle naît, en haut, de l'apophyse basilaire de l'occipital ; en dedans, du ligament vertébral antérieur ; se perd, en dehors, dans le tissu cellulaire, et en bas s'attache au bord supérieur de l'omoplate et à la moitié externe du bord postérieur de la clavicule. Elle recouvre les muscles longs du cou, grands et petits droits antérieurs, les scalènes et le plexus brachial. C'est la gaîne commune de tous ces objets

—

APONÉVROSES THORACIQUES.

Inter-costales ; — Vertébrale ou des muscles dentelés.

—

Aponévroses inter-costales.

On en distingue : une antérieure, continuation du muscle inter-costal externe; une postérieure, continuation du muscle inter-costal interne et une interne sous-jacente à la plèvre, qui double les muscles inter-costaux.

Aponévrose vertébrale.

Elle s'attache en dedans aux apophyses épineuses dorsales, en dehors aux angles costaux, et se confond avec les tendons du sacro-lombaire. En bas elle se continue avec le petit dentelé inférieur; en haut elle ne fait qu'adhérer au bord inférieur du petit dentelé supérieur, et passe au-dessous de lui pour se continuer avec le bord externe du splénius.

—

APONÉVROSES ABDOMINALES.

Antérieures ; — Postérieures ; — Lombo-iliaque.

ANTÉRIEURES.
- Fascia superficialis.
- Aponévrose ventrière.
- Ap. de l'oblique externe.
- Ap. antérieure de l'oblique interne.
- Ap. antérieure du transverse.
- Fascia transversalis.
- Bandelette iléo-pubienne ou ligament d'Esselbach.
- Canal inguinal.
- Ligne blanche.

—

Fascia superficialis de l'abdomen.

Né insensiblement sur le devant de la poitrine, en dehors il se perd dans la région lombaire, et quelquefois se continue jusqu'à la colonne vertébrale où il s'attache. En dedans les fascia des deux côtés se confondent entre eux et avec la ligne blanche. En bas ils se continuent avec le fascia superficialis de la cuisse, avec le dartos, et avec le fascia superficialis de la verge, en lui formant un ligament suspenseur accessoire, et s'insèrent par un feuillet profond à l'aponévrose crurale, un peu au-dessous de l'arcade. Ce feuillet profond sépare l'abdomen de la cuisse.

Aponévrose ventrière.

C'est un faisceau de fibres étendu du bas de la ligne blanche et de l'aponévrose du grand oblique au pli de la peau qui sépare la cuisse du périnéo.

Aponévrose de l'oblique externe.

Elle concourt, en dedans, à former la ligne blanche ; donne naissance, en dehors, aux fibres charnues et se continue en haut avec le grand pectoral. En bas elle forme l'*anneau inguinal* et l'*arcade crurale.*

L'*anneau inguinal* est une ouverture triangulaire formée par l'écartement de l'aponévrose triangulaire. Ses bords, qu'on nomme piliers, se distinguent en interne et en externe. Le pilier interne large s'attache en partie au pubis opposé et se continue en partie sur le *fascia lata* de la cuisse opposée et sur le dos du pénis. Le pilier externe n'est autre chose que la terminaison de l'arcade crurale. Le sommet est maintenu par des fibres superficielles ou écartées ou rapprochées en une bande qu'on nomme *fascia intercolumnaris.* La base est maintenue par un faisceau profond né de l'aponévrose opposée et terminé au pubis et à l'arcade crurale. Ce faisceau qui adhère à la partie postérieure des piliers se nomme *fascia triangularis* ou *ligament de Colles*

L'*arcade crurale*, *ligament* de Fallope ou *de Poupart*, partie inférieure de l'aponévrose du grand-oblique, se fixe à l'épine iliaque antérieure et supérieure, et se continue dans l'étendue d'un pouce avec le *fascia iliaca* et l'aponévrose crurale. De là il se dirige vers le pubis et s'insère 1° à l'épine pubienne et au delà en formant le pilier externe de l'anneau inguinal ; 2° au *ligament de Cooper*, bande de fibres transverses continue à la crête horizontale du pubis, en se réfléchissant en dessous.

Cette portion réfléchie, triangulaire, est le *ligament de Gimbernat.* Son bord externe falciforme forme, avec l'arcade crurale et le *fascia iliaca*, l'*anneau crural;* anneau traversé par les vaisseaux fémoraux et par quelques filets nerveux.

Aponévrose antérieure de l'oblique interne.

Elle se divise au bord du muscle droit en feuillet superficiel qui couvre toute la face antérieure de ce muscle, et en feuillet profond qui ne répond qu'aux trois quarts supérieurs de la face postérieure. Ces deux feuillets se confondent dans la ligne blanche.

Aponévrose antérieure du transverse.

Elle s'unit dans les trois quarts supérieurs du muscle droit au feuillet postérieur du petit oblique, et dans le quart inférieur du feuillet antérieur, pour concourir avec eux à former la ligne blanche; en sorte qu'elle se distingue en portion supérieure qui passe derrière le muscle droit, et en portion inférieure qui passe devant.

Ces trois aponévroses forment au muscle droit une gaîne dont la paroi antérieure est composée, en haut, de deux feuillets : l'aponévrose du grand oblique et le feuillet antérieur de l'aponévrose du petit oblique ; en bas, de trois feuillets; les deux précédents d'abord et de plus la portion inférieure de l'aponévrose du transverse. La paroi postérieure qui n'existe que dans les trois quarts supérieurs du muscle droit est formée de deux feuillets : le feuillet postérieur de l'aponévrose du petit oblique et la portion supérieure de l'aponévrose du transverse.

En prenant la ligne blanche comme point de départ des aponévroses antérieures de l'abdomen, on peut dire qu'elle se divise de chaque côté en deux parois pour former la gaîne du muscle droit. La paroi antérieure se compose d'un premier feuillet qui se continue avec le grand oblique, d'un second feuillet qui se continue avec le petit oblique, et d'un troisième feuillet qui n'existe qu'en bas et se continue avec le muscle transverse. La paroi postérieure n'existe que dans les trois quarts supérieurs du muscle droit : elle se compose d'un premier feuillet qui se continue avec le petit oblique, et d'un second qui se continue avec le transverse.

Fascia transversalis.

Il naît du ligament de Gimbernat et de l'arcade crurale par deux lames, dont l'interne passe derrière l'externe et va se continuer avec le bord du muscle droit. Ces deux lames forment, en s'écartant, l'orifice supérieur du canal inguinal du contour de cet orifice par une expansion qui se continue avec la gaîne commune au cordon et au testicule.

Bandelette iléo-pubienne.

L'anneau crural et l'orifice supérieur du canal inguinal sont fortifiés par une bande fibreuse qui naît de l'épine iliaque antérieure et supérieure et de la lèvre interne de la crête, et se porte vers le pubis. Parvenue à l'anneau crural, elle se divise en deux portions : l'une qui passe derrière les vaisseaux fémoraux et s'attache à l'éminence iléo-pectinée ; l'autre qui passe au-devant des vaisseaux et qui se divise elle-même pour embrasser l'orifice supérieur de l'anneau inguinal ; ses fibres s'insèrent au ligament de Cooper, au pubis, ou se perdent à la face postérieure du *fascia transversalis*. Ainsi cette bandelette qu'on appelle *iléo-pubienne* ou *ligament d'Esselbach*, simple d'abord, se divise ensuite en trois faisceaux : l'un postérieur à l'anneau crural ; un autre intermédiaire à cet anneau et à l'orifice supérieur du canal inguinal ; un troisième enfin supérieur à cet orifice.

Canal inguinal.

On distingue le trajet et deux orifices.

Le trajet est formé : en avant par l'aponévrose du grand oblique ; en bas par le bord réfléchi de cette aponévrose qui forme le ligament de Gimbernat ; en arrière par le fascia transversalis ; en haut par les bords réunis des muscles petit oblique et transverse.

L'orifice supérieur ou abdominal est formé par le *fascia transversalis*. L'orifice inférieur est l'anneau inguinal que nous avons décrit.

Ligne blanche.

La *ligne blanche* est une bande fibreuse étendue du sternum au pubis, entre les muscles droits. Fixée fortement à la symphyse, elle s'étend derrière l'extrémité de ces muscles en un petit faisceau triangulaire, inséré à l'angle du pubis. Elle est le résultat de l'entre-croisement des aponévroses des muscles grands obliques, petits obliques et transverses. Elle offre chez le fœtus l'*anneau ombilical*, et chez l'adulte la *cicatrice ombilicale* qui remplace cet anneau.

APONÉVROSES DU BASSIN

Fascia superficialis; — Aponévr. périnéale inférieure; — Périnéale moyenne; — Périnéale supérieure; — Obturatrice; — Lombo-iliaque.

Fascia superficialis.

Le fascia superficialis du périnée est le prolongement du dartos terminé en pointe à la partie antérieure de l'anus.

Aponévrose inférieure.

Elle s'attache aux branches ascendantes de l'ischion et descendantes du pubis au-dessous des muscles ischio-caverneux, bulbo-caverneux et transverse du périnée; se perd insensiblement sur la verge et se termine au bord postérieur du muscle transverse en se continuant avec l'aponévrose moyenne.

Aponévrose moyenne ou ligament de Carcassonne.

Elle s'attache aux branches ascendantes de l'ischion et descendantes du pubis en dessus des muscles précédents; se continue, en avant, avec le ligament triangulaire du pubis; en arrière elle se confond avec la précédente au bord postérieur du transverse et se continue avec le feuillet inférieur de la gaîne du muscle releveur de l'anus, feuillet que quelques auteurs regardent comme la continuation de l'aponévrose périnéale moyenne.

Aponévrose supérieure ou pelvienne.

Fixée au détroit supérieur du bassin, elle se continue, en avant, sur la vessie en formant deux petits ligaments pubio-vésicaux; et en arrière se

perd sur le sacrum. De chaque côté elle se confond avec une bande fibreuse étendue du pubis à l'épine sciatique, et continue sur les côtés de la vessie et du rectum.

Aponevrose obturatrice.

Appliquée sur le muscle obturateur interne, elle s'attache à la face postérieure et à la branche horizontale du pubis, et se continue avec le grand ligament sacro-sciatique. Elle concourt à former le canal des vaisseaux et nerfs obturateurs.

Aponévrose lombo-iliaque.

Elle s'attache : 1° sur les côtés de la colonne lombaire, en formant, au niveau des gouttières vertébrales, des arcades pour les vaisseaux ; 2° au détroit supérieur du bassin. En dehors elle se continue avec le feuillet antérieur de l'aponévrose du muscle transverse, et plus bas se termine à la lèvre interne de la crête iliaque. En haut elle se continue avec une arcade aponévrotique du diaphragme étendue entre l'apophyse transverse de la première vertèbre lombaire et le corps de la seconde. En bas elle se continue jusqu'à l'insertion des muscles psoas et iliaque.

—

APONÉVROSES DU MEMBRE ABDOMINAL.

De la fesse ; — De la cuisse ; — De la jambe ; — Du pied.

—

Aponévroses de la Fesse.

Fixée au sacrum et à la lèvre externe de la crête iliaque, elle se divise au bord supérieur du grand fessier et au bord postérieur du muscle du *fascia lata*, embrasse ces deux muscles, au delà desquels elle redevient simple et se continue avec l'aponévrose fémorale.

Aponévrose de la Cuisse.

Fascia superficialis ; — Fascia cribriformis ; — Aponévrose crurale ou fémorale ; Canal crural ; — Canal sous-pubien.

Fascia superficialis.

Il se continue avec le fascia superficialis de l'abdomen et adhère fortement à l'aponévrose fémorale, par des prolongements fibreux à l'embouchure de la veine saphène. Entre cette adhérence, le feuillet du fascia superficialis abdominal qui s'attache à l'arcade, la peau et le fascia *cribriformis*, existe un espace qui renferme les ganglions inguinaux superficiels, et où se développent les bubons et les hernies crurales.

Fascia cribriformis.

Portion superficielle de l'aponévrose crurale criblée de trous, comprise entre la gaîne du muscle pectiné, le bord interne du couturier, l'embouchure de la veine saphène, le ligament de Gimbernat et l'arcade crurale, auxquels elle se fixe.

Aponévrose fémorale.

En haut et en avant elle naît du tiers externe de l'arcade fémorale, des deux épines iliaques, du ligament de Gimbernat, et par un feuillet profond du ligament de Cooper; en dedans, du corps et de la branche descendante du pubis et de la branche ascendante de l'ischion; en arrière et en dehors elle se continue avec l'aponévrose fessière.

Inférieurement elle se continue en arrière, avec l'aponévrose jambière; en avant elle enveloppe le ligament rotulien, et va se fixer à la tubérosité antérieure du tibia. En dedans elle se confond avec le tendon du couturier, et au delà se continue avec l'aponévrose jambière; en dehors elle s'attache par un prolongement très-fort à la tubérosité externe du tibia.

L'aponévrose fémorale forme : 1° la gaîne du muscle *fascia lata;* 2° la gaîne du couturier; 3° la gaîne du droit antérieur; 4° la gaîne du triceps; 5° la gaîne des vaisseaux fémoraux; 6° la gaîne du premier adducteur et du pectiné; 7° la gaîne du droit interne; 8° la gaîne de l'obturateur externe et du second adducteur; 9° la gaîne du troisième adducteur; 10° la gaîne des muscles demi-tendineux, demi-membraneux et biceps.

Canal crural.

On lui distingue une partie moyenne et deux orifices.

La partie moyenne est formée en avant et en dedans par le *fascia cribriformis;* en arrière et en dehors par l'aponévrose qui recouvre les muscles psoas et iliaque.

L'orifice inférieur, couvert en avant par le *fascia cribriformis*, est borné en arrière par une arcade de l'aponévrose crurale.

L'orifice supérieur ou anneau crural est formé en avant par l'arcade crurale, en arrière par le bord horizontal du pubis, en dehors par l'aponévrose des muscles psoas et iliaque. L'angle interne est formé par le ligament de Gimbernat.

Aponévrose jambière.

Fixée au côté externe de la tubérosité antérieure du tibia, à la tête du péroné et au tendon du muscle biceps, elle se continue avec l'aponévrose fémorale, en arrière, en avant et au-devant du tendon rotulien; en dehors et en dedans avec les expansions tendineuses des muscles biceps, couturier, droit interne et demi-tendineux.

Inférieurement elle adhère aux deux malléoles et se continue avec les ligaments annulaires du coude-pied.

En avant et en arrière, elle s'attache aux bords antérieur et interne du

tibia; excepté inférieurement, où elle se continue sur la face interne.

L'aponévrose jambière est divisée par des cloisons inter-musculaires en trois grandes gaînes : une pour la région antérieure, une pour la région externe, et une pour les muscles postérieurs.

La gaîne antérieure offre une gaîne propre au jambier antérieur, et une gaîne commune aux muscles extenseur propre du gros orteil, extenseur commun des orteils, et péronier antérieur.

La gaîne des muscles postérieurs est divisée en deux gaînes secondaires : l'une pour les muscles jumeaux, soléaire et plantaire grêle; l'autre pour les muscles poplité, fléchisseur propre du gros orteil, fléchisseur commun des orteils, et jambier postérieur. La gaîne des muscles profonds est divisée en gaînes partielles, pour chacun d'eux. Les vaisseaux et nerfs poplités, qui sont d'abord dans la gaîne des muscles superficiels, se placent dans la gaîne des muscles profonds, au-dessous du muscle poplité.

LIGAMENTS ANNULAIRES DU TARSE.

Il y en a trois : l'antérieur, l'interne et l'externe.

Ligament annulaire antérieur.

Il s'attache au calcanéum au-devant du creux calcanéo-astragalien d'une part, et d'autre part au bord antérieur de la malléole interne. Dans l'intervalle de ces deux points, il se divise deux fois pour former deux gaînes complètes : l'une, aux muscles extenseur commun des orteils et péronier antérieur ; l'autre, au jambier antérieur. Entre ces deux gaînes il passe, sans se diviser, au-devant de l'extenseur propre du gros orteil.

Un faisceau fibreux continu au ligament précédent, ayant la même origine, passe au-devant des tendons, leur forme une bride commune, et se continue avec l'aponévrose dorsale du pied. Il envoie des cloisons qui se continuent avec l'aponévrose du muscle pédieux dans l'intervalle des tendons, concourt ainsi avec cette aponévrose à leur former à chacun une gaîne, mais sans se dédoubler. C'est un ligament annulaire dorsal secondaire.

Ligament annulaire interne.

Étendu de la malléole interne à la face interne du calcanéum, continu aux aponévroses jambière et plantaire, dont il n'est pas distinct. Il forme avec la voûte du calcanéum une gaîne multiple divisée par des cloisons en quatre gaînes secondaires : une pour les vaisseaux et nerfs tibiaux postérieurs, c'est la plus superficielle ; trois autres pour les tendons des muscles : fléchisseur propre du gros orteil, fléchisseur commun des orteils et jambier postérieur ; placées d'arrière en avant dans l'ordre où je viens d'énumérer les tendons. La gaîne oblique du fléchisseur propre du gros orteil l'accompagne derrière l'astragale et sous le calcanéum. Celle du fléchisseur commun le quitte à l'aponévrose plantaire. La gaîne du jambier postérieur l'accompagne jusqu'à son insertion.

Ligament annulaire externe.

Il s'étend de la malléole externe au calcanéum. Avec le ligament externe moyen de l'articulation tibio-tarsienne il forme une gaîne commune d'abord aux deux péroniers latéraux, diviséo ensuite par une cloison en deux gaînes pour chacun d'eux.

Aponévroses du Pied.

Elles appartiennent au dos et à la plante du pied.

Les aponévroses du dos du pied sont : l'aponévrose dorsale et les interosseuses.

Aponévrose dorsale.

Fixée aux deux bords du pied, où elle se continue en même temps avec l'aponévrose plantaire ; continue en arrière avec le ligament dorsal secondaire, elle forme des gaînes, en avant, pour les tendons extenseurs et pour les vaisseaux et adhère aux aponévroses interosseuses et aux os dans les intervalles.

Aponévroses interosseuses dorsales.

Fixées aux os métatarsiens, elles recouvrent les muscles interosseux jusqu'à leur insertion antérieure.

Aux aponévroses de la plante du pied se rapportent l'aponévrose plantaire et les gaînes digitales.

Aponévrose plantaire

Née des tubérosités postérieures du calcanéum et du ligament annulaire interne du tarse, elle se compose de trois portions.

La portion moyenne offre cinq languettes digitales. Chacune d'elles s'insère à la peau par des prolongements ; forme, par sa face supérieure, une gouttière pour les tendons fléchisseurs, commence les gaînes digitales, et se fixe de chaque côté des articulations métatarso-phalangiennes au ligament plantaire transverse et aux ligaments glénoïdiens. Elles sont réunies par des fibres transversales et forment des gouttières en dessous pour les vaisseaux et nerfs collatéraux, au-dessus desquelles sont les muscles lombricaux.

La portion externe offre trois portions secondaires, l'une qui se confond avec la languette de la portion moyenne qui va au petit orteil ; une seconde qui s'attache au tubercule postérieur du cinquième métacarpien : une troisième mince, moyenne aux deux précédentes, qu'elle réunit, se perd sur l'abducteur du petit orteil, dont elle forme la gaîne. Elle complète le commencement de la gaîne du grand péronier.

La portion interne confondue en dehors avec la portion moyenne, attachée, en dedans, au bord interne du pied, se perd insensiblement sur le muscle adducteur du gros orteil.

Les trois portions de l'aponévrose plantaire sont distinguées à la face inférieure par deux rainures profondes. De ces rainures se détachent deux cloisons qui séparent en trois régions les muscles de la plante du pied. La cloison qui sépare la région plantaire moyenne de l'interne se fixe au premier os cunéiforme, au scaphoïde et à l'astragale. La cloison qui sépare les régions plantaire moyenne et plantaire externe se fixe à la crête du cuboïde et à la face supérieure du calcanéum.

APONÉVROSES DU MEMBRE THORACIQUE.

De l'épaule ; — Brachiale ; — Antibrachiale ; — Ligaments annulaires du carpe ; — Aponévrose de la main.

Aponévroses de l'Épaule.

Ce sont : les aponévroses deltoïdienne, sus-épineuse, sous-épineuse, claviculaire, axillaire et sous-scapulaire.

Aponévrose deltoïdienne.

L'aponévrose *deltoïdienne* a, supérieurement, les mêmes limites que le deltoïde ; inférieurement elle adhère au tendon de ce muscle et se continue avec l'aponévrose brachiale. En avant elle se continue avec la gaîne du grand pectoral, en arrière avec l'aponévrose sous-épineuse.

Aponévrose sus-épineuse.

Elle s'attache à l'épine, au bord coracoïdien et à la portion supérieure du bord spinal de l'omoplate. En dehors elle se confond avec les ligaments acromio et coraco-claviculaires.

Aponévrose sous-épineuse.

Elle s'attache à l'épine de l'omoplate, à la portion inférieure du bord spinal, à la crête qui sépare le grand rond et le sous-épineux et au bord axillaire. En dehors elle se fixe au tendon de la longue portion du triceps. En s'interposant au sous-épineux et au deltoïde, elle concourt à former la gaîne de tous deux. Elle donne naissance : à une petite cloison aponévrotique qui sépare à son origine le petit rond du sous-épineux, à une aponévrose qui se perd sur le grand rond, enfin à l'aponévrose du deltoïde au niveau de son bord postérieur.

Aponévrose claviculaire (*fascia clavicularis*).

Elle se fixe en haut au bord antérieur de la clavicule au-devant du muscle sous clavier et à l'apophyse coracoïde, en bas au bord supérieur du petit

pectoral ; en dehors elle embrasse, en se divisant, le tendon de ce muscle, et au delà se continue sur le paquet nervoso-vasculaire de l'aisselle jusqu'au tendon de la courte portion du muscle biceps.

Aponévrose axillaire (ligament triangulaire de l'aisselle).

Triangulaire elle se continue par ses bords avec la courte portion du biceps et avec le bord externe du petit pectoral. Sa base s'attache à la peau de l'aisselle, qu'elle tient soulevée.

Aponévrose sous-scapulaire.

Elle a pour limites le contour de la fosse de ce nom.

Aponévrose brachiale.

En haut elle naît des aponévroses deltoïdienne et sous-épineuse, des tendons du grand pectoral et du grand dorsal; et dans l'intervalle de ces tendons, du tissu cellulaire du creux de l'aisselle. En bas elle se fixe aux tubérosités interne et externe de l'humérus, à l'olécrane, et se continue dans les intervalles de ces éminences avec l'aponévrose antibrachiale.

De l'aponévrose brachiale naissent deux cloisons : l'une, externe, se fixe au bord antérieur de la coulisse bicipitale et externe de l'humérus ; l'autre, interne, se fixe au bord postérieur de la coulisse bicipitale et interne de l'humérus.

Ces cloisons divisent l'aponévrose brachiale en deux grandes gaînes, dont la postérieure est propre au triceps brachial ; dont l'antérieure renferme les muscles de la région antérieure et de plus l'extrémité supérieure des muscles grand supinateur et premier radial externe.

La gaîne postérieure est divisée en deux gaînes secondaires par une lame aponévrotique qui sépare la portion moyenne du triceps des deux portions latérales.

La gaîne antérieure forme en se divisant : 1° la gaîne du biceps brachial ; 2° la gaîne du brachial antérieur ; 3° la gaîne du coraco-brachial ; 4° la gaîne de la veine basilique ; 5° la gaîne de l'artère brachiale.

Aponévrose antibrachiale.

En haut elle se continue avec l'aponévrose brachiale sur les muscles de la région externe, et naît : d'expansions aponévrotiques des muscles triceps, biceps et brachial antérieur ; des saillies olécrane, épicondyle et épitrochlée, et d'une arcade étendue entre l'épitrochlée et l'olécrane sous laquelle passent le nerf et les vaisseaux cubitaux.

En bas elle adhère aux apophyses styloïdes du cubitus et du radius, et se continue avec les ligaments annulaires du carpe.

Elle forme en se divisant : 1° la gaîne du rond pronateur ; 2° la gaîne du grand palmaire ; 3° la gaîne du petit palmaire ; 4° la gaîne du cubital

antérieur, 5° la gaîne du fléchisseur superficiel ; 6° la gaîne commune des muscles fléchisseur profond et fléchisseur du pouce ; 7° la gaîne du carré pronateur; 8° la gaîne du grand supinateur; 9° la gaîne commune des muscles radiaux ; 10° la gaîne de l'extenseur commun ; 11° la gaîne de l'extenseur du petit doigt; 12° la gaîne du cubital postérieur ; 13° la gaîne de l'anconé ; 14° la gaîne du grand adducteur et du court extenseur du pouce ; 15° la gaîne du long extenseur du pouce et de l'extenseur propre de l'indicateur ; 16° la gaîne du petit supinateur.

LIGAMENTS ANNULAIRES DU CARPE.

Ils se distinguent en postérieur et en antérieur.

Ligament annulaire postérieur.

Il naît en dedans, de l'os pisiforme et de l'aponévrose palmaire ; en dehors il s'attache à l'apophyse styloïde du radius et se continue avec l'aponévrose palmaire. Il envoie des prolongements aux bords des coulisses osseuses et forme de dehors en dedans : 1° l'anneau de l'adducteur et du court extenseur du pouce ; 2° l'anneau des muscles radiaux ; 3° la gaîne du long extenseur du pouce ; 4° l'anneau de l'extenseur commun des doigts et de l'extenseur propre de l'indicateur ; 5° l'anneau complétement fibreux de l'extenseur propre du petit doigt; 6° enfin, l'anneau du cubital postérieur qui se continue jusqu'à l'insertion du muscle.

Ce ligament doit être considéré comme un renforcement de l'aponévrose antibrachiale.

Ligament annulaire antérieur.

Il se fixe : à l'os pisiforme, au tendon du cubital antérieur et à l'apophyse unciforme de l'os crochu; en dehors à la crête du scaphoïde et en se dédoublant pour former une gaîne au muscle grand palmaire, aux deux bords de sa gouttière. Il adhère en avant au tendon du petit palmaire, et se continue en haut avec l'aponévrose antibrachiale, en bas avec l'aponévrose palmaire.

Aponévroses de la main.

Elles appartiennent au dos et à la paume de la main.

Les aponévroses du dos de la main sont : l'aponévrose dorsale et les aponévroses inter-osseuses.

Aponévrose dorsale.

Elle se continue en haut avec le ligament annulaire du carpe ; en bas elle se perd dans le tissu cellulaire au niveau des articulations métacarpo-phalangiennes. En dedans et en dehors elle se fixe aux bords latéraux de la main et se continue avec l'aponévrose palmaire. Dans l'intervalle de ces deux limites, elle forme des gaînes partielles pour les tendons dorsaux et adhère aux aponevroses inter-osseuses

Aponévroses inter-osseuses.

Lames minces qui recouvrent les muscles des espaces inter-osseux et s'attachent aux os métacarpiens correspondants.

A la paume de la main, on trouve l'aponévrose palmaire l'aponévrose du thénar, l'aponévrose de l'hypo-thénar ; une aponévrose profonde, le ligament palmaire transverse et les gaînes digitales.

Aponévrose palmaire superficielle.

Elle naît supérieurement du ligament annulaire antérieur du carpe et du tendon du petit palmaire, et se divise en quatre languettes pour les quatre derniers doigts. Ces languettes sont réunies par des fibres transversales. Chacune d'elles s'insère par des prolongements à la peau, forme par la face postérieure une gouttière qui loge les tendons fléchisseurs, commence les gaînes digitales et se bifurque pour se fixer de chaque côté des articulations métacarpo-phalangiennes, au ligament palmaire transverse et aux ligaments glénoïdiens ou antérieurs de ces articulations.

L'*aponévrose du thénar* qui naît surtout de l'os scaphoïde et de l'aponévrose terminale du petit palmaire, se perd insensiblement sur l'éminence à laquelle elle appartient.

L'*aponévrose de l'hypo-thénar* qui se perd de la même manière sur l'hypothénar, naît en partie du tendon du cubital antérieur.

L'aponévrose palmaire profonde s'étend du troisième métacarpien au cinquième, en recouvrant les muscles inter-osseux des deux derniers espaces.

LIGAMENT PALMAIRE TRANSVERSE.

C'est une bande fibreuse fixée aux têtes des quatre derniers os métacarpiens, par les ligaments antérieurs.

Gaînes digitales.

Elles commencent au-dessous des articulations métacarpo-phalangiennes où elles se continuent avec les languettes de l'aponévrose palmaire, et se terminent au commencement des phalanges unguéales. La moitié postérieure de ces gaînes est formée par les coulisses que présentent les phalanges et dans leurs intervalles par les ligaments antérieurs de leurs articulations. La moitié antérieure est formée presque exclusivement par la membrane synoviale au niveau des articulations ; au niveau des coulisses, par des fibres transversales ou obliques serrées qui s'attachent à leurs bords.

SPLANCHNOLOGIE.
- ORGANES DES SENS.
- — DE LA DIGESTION.
- — DE LA RESPIRATION.
- — GÉNITAUX ET URINAIRES.
- — DE LA GÉNÉRATION { CHEZ L'HOMME. / CHEZ LA FEMME.
- PÉRITOINE.

ORGANES DES SENS
- Du toucher.
- Du goût.
- De l'odorat.
- De la vue.
- De l'ouïe.

Organes du toucher. (Peau et dépendances.)
- Épiderme.
- Matière colorante.
- Derme.
- Glandes diapnogènes ou sudorifères.
- Follicules sébacés.
- Ongles.
- Poils.

Épiderme. Organes blennogènes, logés dans le derme, composés 1° d'un amas de granulations, groupées autour d'un noyau central (réservoir), d'où part un canal excréteur qui communique avec les canaux voisins et s'ouvre à la surface du derme. Il y verse un mucus qui forme l'épiderme en se concrétant et en se stratifiant.

Matière colorante, *pigmentum*, improprement tissu muqueux ou réseau muqueux de Malpighy. Organes chromatogènes : conduits excréteurs disposés par paires, formés de canaux plus petits, filiformes, couverts de radicules plongeant dans le derme. La matière colorante sort de ces conduits par petites écailles.

Derme.
- Trame fibreuse aréolaire.
- Papilles disposées par paires, formées d'une enveloppe membraneuse et d'un faisceau de fibrilles nerveuses rentrant en forme d'anse les unes dans les autres
- Artères, veines.
- Vaisseaux inhalants logés dans l'épiderme, sans pores béants. — Réseau lymphatique superficiel.

Glandes diapnogènes ou sudorifères, logées dans le derme, entourées de fibrilles. De ces glandes part un canal excréteur en tire-bouchon, ouvert aux pores de l'épiderme.

Cryptes ou follicules sébacés, à orifice externe, doublés d'un prolongement de l'épiderme.

- **Ongles.**
  - Matrice ou follicule. — Portion papillaire. — Renversement de l'épiderme et continuité avec la partie cornée.
  - Partie cornée, lames imbriquées.

- **Poils.**
  - Follicule : sac pileux, papille; follicules sébacés de l'orifice
  - Tige, cornets emboîtés.

- **Organes du goût. (Membrane gustative.)**
  - Épiderme ou épithélium.
  - Pigmentum.
  - Réseau lymphatique.
  - Chorion ou derme. Corps papillaire.
  - Nerf lingual, etc., etc.

- **Organes de l'odorat.**
  - **Nez.**
    - Peau. Follicules sébacés.
    - Muscles. Élévateur commun de l'aile du nez et de la lèvre supérieure, constricteur (triangulaire et myrtiforme des auteurs).
    - Cartilages : des ailes du nez; des narines; du lobule; cartilage de la cloison et cartilages latéraux ou triangulaires.
    - Tissu fibreux intermédiaire aux cartilages et aux os.
    - Os propres du nez. — Apophyses montantes des os maxillaires supérieurs.
    - Muqueuse, etc., etc.
  - **Fosses nasales.**
    - Paroi supérieure. Quatre courbures; ouverture du sinus sphénoïdal.
    - Paroi inférieure : plancher des fosses nasales.
    - Paroi interne ou cloison, formée par la lame perpendiculaire de l'ethmoïde, le vomer et le cartilage de la cloison.
    - Paroi externe.
      - Cornets supérieur, moyen et inférieur.
      - Méat supérieur. Orifices des cellules ethmoïdales postérieures. Le sinus sphénoïdal est en arrière.
      - Méat moyen. Orifices du sinus maxillaire et des cellules ethmoïdales antérieures. Celles-ci conduisent par l'infundibulum dans les sinus frontaux.
      - Méat inférieur. Orifices du canal nasal (valvule). La trompe d'Eustache est en arrière.
    - Ouvertures faciale et gutturale.
    - Pituitaire ou membrane de Schneider, etc.

- **Organes de la vision.**
  - Organes protecteurs.
    - Cavités orbitaires.
    - Sourcils.
    - Paupières. Peau; ligament large; cartilages tarses; muscle releveur, conjonctive, glandes de Meïbomius.
    - Voies lacrymales.
      - Glande lacrymale et conduits excréteurs.
      - Canal conducteur de la conjonctive et sac lacrymal.
      - Caroncule lacrymale.
      - Points et conduits lacrymaux.
      - Muscle lacrymal ou de Horner.
      - Sac lacrymal et canal nasal.
  - Muscles droits et obliques.
  - Globe oculaire.
    - Membranes.
      - Sclérotique et cornée transparente.
      - Choroïde. Plis de la choroïde ou procès ciliaires (cercle ciliaire). Ganse des procès ciliaires ou ligament ciliaire. Iris; et membrane pupillaire chez le fœtus.
      - Canal ciliaire ou de Fontana.
      - Membrane de Jacob.
      - Rétine. Tache jaune, foramen et plis, etc.
    - Humeurs.
      - Aqueuse. Membrane de Demours.
      - Cristalline. Enveloppe hyaloïdienne et capsule propre, humeur de Morgagny, corps lenticulaire.
      - Vitrée. Membrane hyaloïde : cellules; enveloppe externe du cristallin; zone du zinn; canal godronné ou de Petit; canal hyaloïdien. — Matière vitriforme.
- **Organes de l'audition.**
  - Oreille externe.
  - — moyenne ou tympan.
  - — interne ou labyrinthe.
- **Oreille ext^e.**
  - Pavillon.
    - Conformation extérieure.
      - Hélix et rainure.
      - Anthélix et fosse naviculaire.
      - Conque, tragus et antitragus.
      - Lobule.
    - Structure.
      - Cartilage, incisures.
      - Ligaments supérieur, antérieur et postérieur.
      - Muscles
        - Extrinsèques, auriculaires supér., moyen et infér.
        - Intrinsèques. Grand et petit muscles de l'hélix; muscles du tragus, de l'antitragus; transversal.
  - Conduit auditif.
    - Portion osseuse.
    - — cartilagineuse.
    - — membraneuse.
    - Peau, glandes sébacées et cérumineuses, etc., etc.

- **Tympan.**
  - Cavité.
    - Paroi externe. Cercle tympanal. Membrane du tympan, composée de trois feuillets.
    - Paroi interne.
      - Fenêtre ovale, trou de communication entre le tympan et le vestibule.
      - Aqueduc de Fallope, conduit du nerf facial; trois portions. — Hiatus de Fallope, trou de passage du rameau crânien du nerf ptérygoïd.
      - Promontoire, base du limaçon sur laquelle sont creusés des sillons qui font suite au canal de Jacobson.
      - Fenêtre ronde, orifice de la rampe interne du limaçon; tympan secondaire.
    - Circonférence.
      - En haut. Cloison osseuse du crâne et du tympan.
      - En arrière. Arrière-cavité du tympan; cellules mastoïdiennes; trou de la corde du tympan; pyramide, extrémité du conduit du muscle de l'étrier.
      - En bas. Rigole osseuse; canal de Jacobson; fissure de Glaser.
      - En avant. Trompe d'Eustache, canal de communication de l'air extérieur avec la caisse du tympan, formé d'une portion osseuse qui commence par une lame recourbée en *bec de cuiller;* d'une portion membraneuse et d'une portion cartilagineuse; ouvert dans l'arrière-bouche par une extrémité évasée qu'on nomme *le pavillon.*
  - Objets contenus
    - Os. Marteau, enclume, os lenticulaire, étrier.
    - Muscles antérieur et interne du marteau; muscle de l'étrier.
    - Nerfs . .
      - Corde du tympan.
      - Nerf de Jacobson et divisions.
    - Membrane muqueuse, etc.

Labyrinthe.
- Canaux demi-circulaires, vertical supérieur, vertical inférieur et horizontal.
- Vestibule.
  - Grandes ouvertures — des canaux demi-circulaires, 5; de la rampe vestibulaire du limaçon; fenêtre ovale.
  - Petites ouvertures — de l'aqueduc du vestibule; pertuis vasculaires; pertuis nerveux.
- Lame des contours, cornet spiralé.
- Lame spirale, cloison osseuse et membraneuso qui sépare ce cornet en deux cavités ou rampes.
- Rampe externe, vestibulaire.
- Rampe interne, tympanique, commençant au trou rond. Aqueduc du limaçon, canal de transmission d'une veine de la rampe tympanique.
- Axe ou columelle.
- Membrane périostique étendue à tout le labyrinthe osseux.
- Liquide de Cotugno.
- Labyrinthe membraneux formé des canaux demi-circulaires membraneux et du vestibule membran (utr cule et saecule).
- Liquide de Scarpa ou vitrine auditive.
- Poussière auditive, otoconie.

ORGANES DE LA DIGESTION.
- Bouche.
- Pharynx.
- OEsophage.
- Estomac.
- Intestins.
- Annexes du tube digestif.

Bouche.
- Joues et lèvres.
- Mâchoires.
- Plancher de la bouche.
- Palais, voile du palais, amygdales, isthme du gosier.
- Membrane muqueuses, etc.

Joues
- Peau, barbe.
- Glande parotide, canal parotidien ou de Sténon.
- Muscles, vaisseaux, nerfs, etc.
- Membranes muqueuse et glandes buccales.

Lèvres. Faces, freins; Bords, commissures, ouverture buccale. Glandes labiales, etc.

Mâcheires.
- Os maxillaires; arcades dentaires, alvéoles, etc.
- Gencives
- Dents.

- **Dents.**
  - Nombre.
    - Dents temporaires, 20.
    - Dents permanentes, 32.
  - Parties constituantes.
  - Espèces.
  - Odontogénie.

- **Parties constituantes des dents.**
  - Ostéide.
    - Conformation.
      - Couronne : partie libre, moins élevée, moins épaisse et plus arrondie en arrière qu'en avant.
      - Racine : partie renfermée dans l'alvéole.
      - Collet : espace compris entre la couronne et la racine, embrassé par la gencive.
      - Cavité.
    - Structure.
      - Émail, à fibres rayonnées.
      - Substance noirâtre ou jaunâtre, formée, d'après Cuvier, par une membrane atrophiée continue avec la gencive...?
      - Ivoire : formé de couches concentriques.
      - Magma, destiné à comprimer et à faire disparaître la cavité dentaire....?
      - Absence de vaisseaux et de nerfs
    - Composition chimique.
      - Ivoire : sur 100 parties :
        - Sels calcaires 72
        - Matière animale et eau 28
      - Émail : sur 100 parties :
        - Sels calcaires 80
        - Matière animale et eau 20
      - Présence d'une substance cartilagineuse dans l'ivoire, absence dans l'émail.
  - Follicule.
    - Périoste alvéolo-dentaire, composé de deux membranes.
    - Goulot du follicule et glandes dentaires, tartre.
    - Papille nervoso-vasculaire, couverte d'une membrane fine.
    - Nerfs et vaisseaux : 1° du follicule ; 2° de la papille ; lymphatiques inconnus.

- **Espèces. Dents**
  - **Incisives.** C. cunéiforme, terminée par 3 pointes.
    - Supérieures. C. à face antér. convexe. Racine sans sillon.
      - Moyennes; couronne large; racine arrondie.
      - Latérales; couronne moins large, racine comprimée
    - Inférieures. C. à face antér. aplatie. R. comprimée, avec 2 sillons latéraux.
      - Les moyennes sont moins larges que les latérales
  - **Canines.** C. conoïde, à 1 seule pointe.
    - Supérieures. C. convexe et saillante en avant. Racine très-longue.
    - Inférieures. C. moins saillante en avant, fuyant en arrière.
  - **Molaires.** C. tuberculeuse au sommet.
    Les tubercules internes sont plus gros, plus arrondis et plus courts dans les molaires supérieures ; les tubercules externes, plus longs, moins épais et plus pointus. C'est le contraire dans les molaires inférieures.
    - Petites. C. à 2 tubercules.
      - Supérieures.
        - 1re, 2 racines.
        - 2e, 1 racine.
      - Inférieures.
        - 1re, tubercule interne, très-petit ou nul.
        - 2e
    - Grosses. 3-5 tubere. Plusieurs racines.
      - Supérieures. C. losangique. 2 tubercules sont unis par 1 lign. saillante.
        - 1re, C. 4 tubercules à peu près égaux. 3, 4 ou 5 racines.
        - 2e, 4 tubercules dont l'interne et postérieur est très-petit.
        - 3e, 3 tubercules. R. rapprochées et contournées.
      - Inférieures. Tubercules séparés par des sillons.
        - 1re, C. plus grosse d'avant en arrière que transversalement, à 5 tubercules.
        - 2e, C. cubique à 4 tubercules.
        - 3e, C. souvent arrondie, R. rapprochées et contournées.

- **Odontogénie. Éruption.**
  - 1re dentition.
    - Incisives centrales inférieures, 7 mois.
    - — — supérieures.
    - Incisives latérales inférieures.
    - — — supérieures.
    - 1res petites molaires.
    - Canines.
    - 2es petites molaires, 2 ans.
  - 2e dentition.
    - 1re grosse molaire, 5 ans.
      Chute des dents temporaires et remplacement par les dents permanentes dans l'ordre de l'éruption des premières.
    - 1res petites molaires, 9 ans.
    - 2es grosses molaires, 11 à 12 ans.
    - 3es grosses molaires, 18 à 30 ans.

- **Plancher de la bouche.**
  - Région sus-hyoïdienne.
    - Peau.
    - Glande sous-maxillaire et canal de Warthon.
    - Glande sublinguale et canal de Rivinus.
    - Muscles, etc.
  - Langue. (*Voy.* aux organes du Goût.)

- **Voûte palatine.**
  - Palais. Voile du palais, luette et piliers du voile.
  - Excavation amygdalienne et amygdales.
  - Isthme du gosier, ouverture postérieure de la bouche, etc.

- **Pharynx.**
  - En avant.
    - Ouverture postérieure des fosses nasales.
    - Ouverture postérieure de la cavité buccale (isthme du gosier). Langue, voile du palais, piliers et amygdales.
    - Ouverture supérieure du larynx. Épiglotte; face postér. du larynx et rigoles latérales
  - Structure.
    - Aponévroses céphalo-pharyngienne et pétro-pharyngienne.
    - Muscles. — 3 constricteurs; stylo-pharyngien, staphylo-pharyngien; muscles surnuméraires : pétro-ph., occipito-ph., ptérigo-ph., sphéno-ph., salpingo-ph.
    - Membrane muqueuse. Glandes agglomérées et isolées.
    - Vaisseaux, nerfs, etc.

- **OEsophage.**
  - Membrane musculeuse. Fibres longitudin. et circulaires.
  - — fibreuse.
  - — muqueuse. Feston terminal au cardia.
  - Etc., etc.

- **Estomac. Membranes etc., etc.**
  - Séreuse. Épiploons gastro-hépatique, gastro-colique et gastro-splénique.
  - Musculeuse. Fibres
    - Longitudinales.
      - Œsophagiennes le long de la petite courbure.
      - Intestinales, étendues en deux bandes sur les deux faces de l'estomac.
    - Obliques, rapprochées au côté gauche du cardia et étendues sur les deux faces de l'estomac.
    - Circulaires, formant l'anneau pylorique, concentriques sur la grosse tubérosité où elles forment le tourbillon.
  - Fibreuse.
  - Muqueuse. Plis, sillons divers, papilles, follicules.
  - Etc., etc.

- **Intestins.**
  - Grêle. Duodénum, jéjunum, iléon. Structure. Membranes
    - Séreuse, musculeuse et fibreuse.
    - Muqueuse.
      - Valvules conniventes ou de Kerkring.
      - Follicules isolés ou glandes de Brunner.
      - Follic. agminés ou glandes de Peyer.
  - Gros.
    - Cœcum. Appendice vermiculaire. Valvule iléo-cœcale.
    - Colon ascendant, transverse, descendant; S iliaque.
      - Fibres longitudinales en trois bandes.
      - Fibres circulaires.
    - Rectum. Cul-de-sac. Ligaments du rectum. Fibres longitudinales étalées. 2 sphincters. Lacunes de la muqueuse, etc.

- **Annexes du tube digestif.**
  - Glandes salivaires. (*Voy.* plus haut.)
  - Foie.
  - Pancréas.
  - Rate.

- **Foie.**
  - Conformation extérieure.
    - Face supérieure. Ligament suspenseur.
    - Face inférieure.
      - Lobe droit et lobe gauche séparés par le sillon horizontal (sillon de la veine ombilicale et du canal veineux).
      - Éminence-porte antérieure et éminence-porte postér. (ou lobe de Spigel), séparées par le sillon transverse (sillon de la veine-porte, de l'artère et du conduit hépatiques).
      - Fossettes de la vésicule biliaire et de la veine-cave inférieure.
      - Dépressions diverses.
    - Circonférence. Ligament coronaire et ligam. latéraux.
  - Structure.
    - Enveloppes
      - Séreuse. Ligaments suspenseur, coronaire, triangulaires; épiploon gastro-hépatique.
      - Fibreuse ou capsule de Glisson. Elle forme : 1° l'enveloppe propre du foie; 2° des gaînes communes aux vaisseaux du sillon transverse; 3° des capsules propres à chaque granulation.
    - Granulations. Tissu spongieux; vaisseau biliaire central : 1er réseau vasculaire, formé par les veines hépatiques; 2e réseau, formé par la veine-porte et l'artère hépatique, etc.; capsule propre.
    - Vaisseaux
      - Afférents. Veine-porte, veine ombilicale chez le fœtus, artère hépatique.
      - Efférents. Veines hépatiques, vaisseaux lymphatiques, canaux biliaires.
    - Nerfs de la vie animale et de la vie organique.
    - Appareil excréteur ou voies biliaires. Conduit hépatique, vésicule biliaire, conduits cystique et cholédoque. Valvules spiroïdes.

- **Pancréas.**
  - Structure des glandes salivaires.
  - Canal pancréatique ou de Wirsung.
  - Etc., etc.

- **Rate.**
  - Enveloppes.
    - Séreuse.
    - Fibreuse. Elle forme: 1° l'enveloppe propre; 2° des gaînes communes aux vaisseaux; 3° une trame celluleuse qui communique avec les veines, et constitue un tissu caverneux.
  - Suc ou boue splénique.
  - Granulations spléniques et conduits propres?
  - Artères. Leurs branches et divisions ne s'anastomosent pas.
  - Veines. Continuation avec les aréoles fibreuses par de larges ouvertures. (Structure essentiellement veineuse, tissu caverneux.)
  - Vaisseaux lymphatiques. On ne connaît que ceux de la surface.
  - Nerfs, etc.

- **APPAREIL DE LA RESPIRATION.**
  - Fosses nasales, bouche et pharynx. (*Voy.* plus haut.)
  - Larynx.
  - Trachée-artère et bronches.
  - Poumons.
  - Thorax.

- **Larynx et dépendances.**
  - Corps thyroïde; lobes latéraux et isthme.
  - Muscles
    - Extrinsèques. Régions sus-hyoïdienne et sous-hyoïdienne, et région pharyngienne.
    - Intrinsèques. Crico-thyroïdiens, aryténoïdien, crico-aryténoïdiens postérieurs, crico-aryténoïdiens latéraux, thyro-aryténoïdiens, aryténo-épiglottiques.
  - Articulations.
    - Ligaments extrinsèques.
      - Membrane et ligaments thyro-hyoïd.
      - Ligam. glosso-épiglottiques et membrane hyo-épiglottique.
      - Membrane commune de la trachée.
    - Articulations propres.
      - Crico-thyroïdienne.
        - Membrane crico-thyroïd. et ligaments crico-thyroïd. latéraux.
        - Membrane synoviale.
      - Crico-aryténoïdienne. Ligaments postérieur et interne. Membrane synoviale.
      - Ligaments aryténo-épiglottiques.
      - Ligaments thyro-épiglottiques.
      - Ligaments thyro-aryténoïdiens ou cordes vocales.
  - Cartilage thyroïde; grandes et petites cornes; lignes obliques. — C. cricoïde, aryténoïdes, corniculés; épiglotte.
  - Membrane muqueuse. Glandules épiglottiques. Glandes arythénoïdes. Graisse épiglottique.
  - Vaisseaux, etc., etc.

Trachée-artère.
- Membrane fibreuse et cerceaux cartilagineux.
- Fibres musculaires, en arrière seulement, où manquent les cerceaux.
- Bandes fibreuses longitudinales.
- Membranes muqueuses et glandes trachéales.
- Vaisseaux, etc.

Bronches droite et gauche. — Division dichotomique.

Poumon.
- Conformation extorne. Division du poumon droit en trois lobes; du poumon gauche en deux.
- Structure.
  - Plèvre.
    - Médiastin postr. (Objets contenus.)
      - Fin de la trachée, bronches et ganglions bronchiques.
      - Œsophage et nerfs pneumo-gastriques.
      - Aorte, veine azygos, canal thoracique.
      - Tissu cellulaire, etc., etc.
    - Médiastin antr. (Objets contenus.)
      - Thymus, chez le fœtus et l'enfant.
      - Cœur et péricarde, vaisseaux et nerfs diaphragmatiques, etc.
  - Lobules. Groupe de cellules qui communiquent ensemble et sont suspendues à l'extrémité d'un tuyau bronchique qui communique aussi avec elles.
  - Tissu collulaire interlobulaire.
  - Vaisseaux
    - D'hématose. Artères et veines pulmonaires.
    - De nutrition. Artères et veines bronchiques. vaisseaux lymphatiques.
  - Nerfs, etc., etc.

ORGANES URINAIRES. (Voies urinaires).
- Capsules surrénales. — Enveloppe celluleuse; substance corticale jaune; substance centrale brune, noirâtre, pulpeuse; cavité, etc.
- Reins.
- Conduits excréteurs des reins.
- Vessie.
- Urèthre, conduit excréteur de la vessie et de vésicules séminales.

Rein.
- Masse cellulo-graisseuse. Enveloppe fibreuse ou capsule.
- Substance corticale ou granuleuse. Granulations et conduits de Ferrein.
- Substance tubuleuse. Tubes de Bellini. Conduits de Ferrein, redressés, communiquant entre eux et rapprochés en cônes. Mamelons terminaux de ces cônes embrassés par les calices.
- Vaisseaux, etc.

Conduits excréteurs.
- Calices.
- Confluent des calices ou bassinet.
- Uretère

essie.
- Conformation.
  - Corps ; sommet et ouraque ; bas-fond ; col ; trigone vésical ; colonnes, cellules. — Vessies à colonnes, à cellules, etc., etc.
- Structure.
  - Péritoine. — Membrane musculeuse. Fibres superficielles longitudinales. Fibres profondes, transverses ou obliques ; colonnes irrégulières ; muscle transverse des uretères ; sphincter du col.
  - Membranes celluleuse et muqueuse.
  - Vaisseaux, nerfs, etc.

Urèthre.
- Portion prostatique. Dilatation et vérumontanum (crête urèthrale). Orifices des deux conduits éjaculateurs et des conduits prostatiques.
- Portion membraneuse, divisée en partie pelvienne et partie intra-pelvienne par l'aponévrose de Carcassone.
- Portion spongieuse.
  - Bulbe. Orifices des glandes de Cooper.
  - Partie moyenne.
  - Gland. Couronne, méat urinaire, fosse naviculaire.
- Membrane muqueuse. Plis longitudinaux, lacunes de Morgagni, etc.
- Annexes de l'urèthre.
  - Prostate. Lobes latéraux et moyen ; conduits prostatiques.
  - Glandes de Cooper.

ORGANES GÉNITAUX
- De l'homme.
- De la femme

Organes génitaux de l'homme.
- Enveloppes du testicule.
- Testicule.
- Épididyme.
- Cordon spermatique.
- Vésicules séminales.
- Conduits éjaculateurs.
- Urèthre et annexes, verge.

Enveloppes du testicule.
- Scrotum.
- Dartos. Cloison du dartos.
- Expansion fibro-celluleuse de l'anneau inguinal.
- Tunique érythroïde ; crémaster et anses des muscles petit oblique et transverse.
- Tunique fibreuse commune au cordon et au testicule
- Tunique vaginale ou élythroïde (séreuse).

Testicule.
- Enveloppes.
  - Séreuse, tunique vaginale.
  - Albuginée ou fibreuse. Prolongements internes. Renflement de la partie supérieure.
- Tissu propre. Vaisseaux, etc.
  - Filaments noueux, pelotonnés; pelotons séparés par des lames celluleuses fines.
  - Conduits séminifères.
  - Corps d'Hygmor. Renflement de la tunique albuginée dans lequel se rassemblent les conduits séminifères.
  - Canaux efférents du testicule.

Épididyme. Conduit unique résultant de l'union des conduits efférents, replié sur lui-même et entouré d'une enveloppe celluleuse. Tête, corps et queue.

Cordon spermatique.
- Tunique commune.
- Crémaster.
- Nerfs; artère spermatique.
- Veines spermatiques, sans valvules, disposées en réseau.
- Conduit déférent : portions testiculaire et funiculaire. Les portions inguinale et vésicale n'appartiennent plus au cordon.
- Tissu cellulaire, etc.

Vésicules séminales. Conduit replié, long de plusieurs pouces, garni de prolongements en forme de cul-de-sac, uni au conduit déférent pour former le conduit éjaculateur. — Structure : membrane externe musculeuse? membrane interne muqueuse.

Conduits éjaculateurs.

Verge.
- Téguments. Peau, prépuce (peau et muqueuse). Frein de la verge.
- Muscles : ischio-caverneux, bulbo-caverneux, ischio-bulbaire, muscle de Wilson.
- Corps caverneux : racines et corps. — Tissu fibreux : enveloppe générale, ligament suspenseur, cloison médiane incomplète. — Tissu érectile caverneux, etc., etc.
- Urèthre et annexes. (*Voy.* plus haut.)
- Vaisseaux et nerfs.

Organes génitaux de la femme.
- Ovaires.
- Trompes utérines.
- Utérus et annexes.
- Vagin.
- Vulve.
- Mamelles.

Ovaires.
- Enveloppes péritonéale et fibreuse.
- Tissu spongieux.
- Vésicules de Graaf, qui forment, en se développant par la fécondation, une capsule ou *corps jaune*, d'où s'échappe l'ovule.
- Vaisseaux, nerfs, etc.

Trompes. Pavillon ou morceau frangé. — Membrane externe ou séreuse, moyenne ou musculeuse, et membrane interne. — Vaisseaux, etc.

Utérus.
- Conformation.
  - Fond.
  - Corps. Faces, bords et angles.
  - Col. Arbres de vie; museau de tanche ou orifice vaginal.
- Structure.
  - Tunique séreuse.
  - Tunique cellulo-fibreuse.
  - Tissu propre, coriace, fibro-cartilagineux pendant l'état de vacuité; musculeux pendant la grossesse.
  - Tunique interne, muqueuse, sans épithélium.
  - Artères flexueuses.
  - Veines. Sinus utérins.
  - Vaisseaux lymphatiques, nerfs, etc.

Annexes de l'utérus.
- Ligaments larges ou ailes de la matrice : ailerons du ligament rond, de la trompe et de l'ovaire.
- Ligaments ronds.
  - — antérieurs, utéro-vésicaux.
  - — postérieurs, utéro-rectaux.

Vagin.
- Conformation.
  - Colonnes longitudinales; rides transversales et obliques.
  - Extrémités, etc., etc.
    - Utérine. Cul-de-sac du vagin
    - Vulvaire. Hymen, ou caroncules myrtiformes. Fourchette et fosse naviculre.
- Structure.
  - Membrane externe, dartoïde en haut, caverneuse en bas. — Bulbes du vagin.
  - Muscle constricteur du vagin.
  - Membrane muqueuse. Villosités, follicules et lacunes, etc., etc.

Vulve ou pudendum.
- Pénil ou mont de Vénus et grandes lèvres.
- Petites lèvres ou nymphes. Frein et prépuce du clitoris.
- Vestibule.
- Méat urinaire et canal de l'urèthre. Cloison vagino-uréthrale.
- Extrémité inférieure du vagin (*Voy.* plus haut).
- Périnée.

Seins ou mamelles.
- Peau, auréole et enveloppe du mamelon. Follicules sébacés.
- Couche graisseuse.
- Glandules lactées, isolées.
- Glande mammaire.
- Mamelon. Peau, conduits lactifères et sinus de ces conduits, etc., etc.

Péritoine.

- En avant.
  - Faux de la veine ombilicale et ligament suspenseur du foie.
  - Ligaments supérieurs de la vessie, ligaments de l'ouraque et des artères ombilicales.
- En arrière.
  - Feuillet séreux antérieur de l'estomac.
  - Enveloppe séreuse du foie : ligament coronaire et ligaments triangulaires.
  - Enveloppe séreuse de la rate.
  - Feuillet séreux inférieur du colon transverse.
  - Feuillet séreux de l'intestin grêle et mésentère.
  - Feuillet séreux des colons ascendant et descendant et du cœcum. Appendices épiploïques.
  - Feuillet séreux de l'S iliaque, méso-colon iliaque.
  - Grand cul-de-sac péritonéal ou arrière-cavité des épiploons dont l'orifice se nomme hiatus de Winslow.
  - Feuillet postérieur de l'estomac, qui, s'appliquant au feuillet antérieur et s'étendant avec lui au foie, à la rate et au colon transverse, forme les épiploons gastro-hépatique, gastro-splénique et gastro-colique.
  - Feuillet supérieur du colon transverse : en s'appliquant au feuillet inférieur il constitue le méso-colon transverse.
  - Feuillet séreux commun du pancréas, du duodénum, etc., etc. Paroi postérieure de l'arrière-cavité des épiploons.
- En bas, dans le bassin
  - Feuillet séreux de la vessie.
  - Feuillet séreux de la matrice. Ligaments larges ou ailes de la matrice; ligaments antérieurs et postérieurs.
  - Feuillet séreux du rectum et méso-rectum.

ANGÉIOLOGIE.
- Cœur.
- Artères.
- Veines.
- Vaisseaux lymphatiques.

COEUR.
- Conformation.
  - Oreillette droite.
  - Ventricule droit.
  - Oreillette gauche.
  - Ventricule gauche.
- Structure.

Oreillette droite.
- Orifices
  - De la veine-cave supérieure; de la veine-cave inférieure et valvule d'Eustache; de la grande veine cardiaque et valvule de Thébésius; des petites veines cardiaques (*foramina Thebesii*)?
  - Auriculo-ventriculaire et valvule tricuspide.
  - Inter-auriculaire, trou de Botal chez le fœtus; fosse ovale chez l'adulte. Isthme ou anneau de Vieussens. Pertuis inter-auriculaires.
- Cavité de l'auricule.
- Faisceaux réticulés.
- Tubercule de Lower entre les deux veines-caves?

Ventricule droit.
- Orifice auriculo-ventriculaire et valvule tricuspide, déjà indiquée.
- Orifice de l'artère pulmonaire et valvules sigmoïdes : globules d'Arantius.
- Colonnes charnues de 3 ordres.

Oreillette gauche.
- Orifices
  - Des veines pulmonaires.
  - Auriculo-ventriculaire et valvule bicuspide ou mitrale.
  - Inter-auriculaire, ci-dessus indiqué.
- Cavité de l'auricule, etc.

Ventricule gauche.
- Orifice auriculo-ventriculaire et valvule bicuspide ou mitrale, déjà indiquée.
- Orifice aortique et valvules sigmoïdes. Globules d'Arantius.
- Colonnes charnues de 3 ordres.

- **Structure du cœur.**
  - Zones fibreuses : auriculo-ventriculaires et artérielles.
  - Membrane séreuse d'enveloppe.
  - Membrane interne. Fibres charnues, etc., etc.
    - Des ventricules.
    - Des oreillottes.
    - Des auricules.
    - De la cloison inter-auriculaire.

- **Fibres charnues des ventricules**
  - Communes aux deux ventricules. Nées des zones tendineuses et superficielles, d'abord elles se dirigent, les antérieures à gauche, les postérieures à droite, et arrivent à la pointe du cœur en tourbillonnant. Là, elles rentrent dans chaque ventricule, deviennent profondes et ascendantes, et constituent : les fibres à anse, en 8 de chiffre, et les fibres en colonnes.
  - Propres à chaque ventricule. Circulaires ou spiralées, elles représentent pour chaque ventricule une sorte de baril, ouvert à l'extrémité auriculo-ventriculaire, fermé à la pointe du cœur par les fibres communes, qui, nées en dehors, rentrent dans l'intérieur du ventricule et s'y terminent.

- **Fibres charnues des oreillettes.**
  - Communes. Bande transversale antérieure.
  - Propres de l'oreillette droite.
    - Faisceau circulaire auriculo-ventriculaire.
    - Faisceau vertical entre l'auricule et les veines-caves.
    - Fibres en grille, intermédiaires aux deux oreillettes. La portion intermédiaire aux deux veines-caves n'est point musculaire, mais fibreuse.
  - Propres de l'oreillette gauche. (Anses nées et finissant à la zone auriculo-ventriculaire.)
    - Entre l'auricule et les veines pulmonaires gauches.
    - Entre ces deux veines.
    - Entre elles et les veines pulmonaires droites.
    - Entre ces deux dernières.

Fibres charnues des auricules. Disposition aréolaire.

Fibres charnues de la cloison inter-auriculaire. Isthme ou anneau de Vieussens.

- **ARTÈRES**
  - En général.
    - Nomenclature. Bases : nom d'auteur, situation, direction, distribution.
    - Origine.
      - Branches collatérales.
      - — terminales.
    - Trajet.
      - Inflexions pour l'allongement des parties.
      - Flexuosités.
        - Permettre l'allongem. et le resserrem. alternatifs ;
        - Multiplier les surfaces d'origine ;
        - Diminuer l'impulsion du sang.
        - —Elles augmentent par l'âge.
    - Rapports.
    - Anastomoses
      - Par arcades : inosculation.
      - Par des branches transversales.
      - Par convergence.
    - Terminaison, par continuité avec les veines.
    - Structure.
      - Tunique celluleuse.
      - — moyenne, fibreuse, jaune, élastique.
      - Plaques cartilagineuses.
      - Tunique interne, séreuse.
  - En particulier.
    - Artère pulmonaire, artère du ventricule droit, à sang noir.
    - Aorte, artère du ventricule gauche, à sang rouge.

- Artère pulmonaire.
  - Branches pulmonaires.
  - Canal artériel chez le fœtus.
  - Ligament artériel chez l'adulte.

- Aorte.
  - Ascendante. Portion cardiaque.
  - Transversale. Crosse. Portion brachio-céphalique
  - Thoracique / Abdominale } Descendante.
  - Branches terminales.

- Aorte ascendante. Artères cardiaques
  - Gauche ou antérieure
  - Droite ou postérieure.

- Crosse de l'aorte.
  - Brachio-céphalique.
    - Carotide primitive droite.
    - Artère du membre supérieur droit.
  - Carotide primitive gauche.
  - Artère du membre supérieur gauche.
  - Artère thyroïdienne moyenne ou de Neubauer. Elle naît quelquefois d'une des carotides ou du tronc brachio-céphalique; souvent elle manque.

- Carotide primitive.
  - Carotide externe.
  - Carotide interne.

- **Carotide externe.**
  - B antérieures.
    - Thyroïdienne supérieure.
      - Laryngée sup^re.
        - R. épiglottique.
        - R. laryngé.
      - Laryngée inférieure. (R. crico-thyroïdien.)
      - Sterno-mastoïdienne.
      - B. terminales, thyroïdiennes.
    - Linguale.
      - R. hyoïdien.
      - Dorsales de la langue.
      - Sublinguale. Artère du filet. — R. des dents incisives.
      - Portion ranine. R. musculaires et papillaires.
    - Faciale.
      - Portion sous-maxillaire.
        - Sous-mentale.
        - Palatine inférieure.
        - Branches de la glande sous-maxillaire.
        - Ptérygoïdienne, etc.
      - Portion sus-maxillaire.
        - B. externes.
        - B. internes.
          - Labiales sup. et inf.
          - Dorsales du nez.
  - B. postérieures.
    - Occipitale.
      - Sterno-mastoïdienne.
      - Mastoïdiennes (méningées).
      - Cervicale musculaire.
      - R. pariétal (méningé).
    - Auriculaire postérieure.
      - B. parotidiennes.
      - B. musculaires.
      - Stylo-mastoïdienne.
      - R. terminaux
        - Mastoïdien.
        - Auriculaire.
    - Auriculaire inférieure.
  - B. interne, pharyngienne inférieure.
    - R. pharyngien inférieur.
    - B. terminales
      - Méningée. R. prévertébral.
      - Pharyngienne.
  - B. parotidiennes. Elles naissent en tout sens.
  - B. terminales.
    - Temporale superficielle.
    - Maxillaire interne.

- **Temporale superficielle.**
  - B. antérieures.
    - Faciale transverse.
      - R. articulaire.
      - R. massétérin externe.
      - R. satellite du canal de Sténon.
      - R. cutanés, musculaires et anastomotiques.
    - B. du muscle orbiculaire.
  - B. postérieures, auriculaires supérieures ou antérieures.
  - B. interne, temporale profonde postérieure (moyenne des autres).
  - B. terminales, frontale et pariétale.

- Maxillaire interne.
  - A la mâchoire inférieure.
    - R. tympanique.
    - R. articulaire.
    - Dentaire inférieure. R. mylo-hyoïdien.
    - B. musculaires : massétérine, ptérygoïdiennes, temporales profondes, buccale.
    - B. méningée moyenne et méningée du trou ovalaire.
  - A la mâchoire supérieure.
    - Alvéolaire. R. dentaires postérieurs, etc.
    - Sous-orbitaire. R. orbitaire. R. dentaire antérieur.
    - Etc., etc.
  - Dans la fente ptérygo-palatine.
    - Palatine supérieure
    - Vidienne ou ptérygoïdienne.
    - Sphéno-palatine ou nasale postérieure.
    - Ptérygo-palatine ou pharyngienne descendante.

- Carotide interne.
  - Au cou. R. pharyngien quelquefois.
  - Dans le canal carotidien. B. tympanique.
  - Dans le sinus caverneux. R. méningés, nerveux et pituitaires
  - Dans le crâne.
    - B. collatérales.
      - Choroïdienne.
      - Communiquante postérieure.
      - Ophtalmique.
        - Méningée antérieure quelquefois.
        - Lacrymale. B. méningée; R. nerveux, musculaires. R. malaires, etc.
        - B. musculaires, supérieure et inférieure
        - B. oculaires.
          - Centrale de la rétine. B. du cristallin.
          - Iriennes (ciliaires longues).
          - Petites iriennes (ciliaires antérieures).
          - Choroïdiennes (ciliaires postérieures).
          - Sclérotiques.
        - B. des trous orbitaires.
          - Sus-orbitaire. R. cutanés périostiques et diploïques.
          - Ethmoïdales
            - antre. — R. méningés.
            - postre. — R. nasaux.
        - B. palpébrales supérieure et inférieure.
        - B. terminales, frontale et nasale.
    - B. terminales
      - Cérébrale antérieure ou calleuse; communiquante antérieure.
      - Cérébrale moyenne ou sylvienne.

- Artère du membre supérieur.
  - Portion sous-clavière.
  - — axillaire.
  - — brachiale.
  - B. terminales.
    - Cubitale.
    - Radiale.

- **Sous-clavière.**
  - A l'origine. — Artères thymiques, médiastines et péricardines quelquefois.
  - B. supérieures ou cervicales.
    - Thyroïdienne inférieure.
      - A. œsophagiennes supérieures.
      - R. trachéens et bronchiques.
      - R. musculaires.
      - Cervicale ascendante. R. cervico-spinaux, etc.
      - B. terminales, thyroïdiennes.
    - Vertébrale.
      - A l'origine.
      - Dans le canal transversaire.
        - Musculaires.
        - Spinales cervicales.
      - A ses courbures : méningées postérieures, etc.
      - Dans le crâne.
        - R. spinal postr.
          - R. ascendant, cérébelleux.
          - R. descendant divisé en deux rameaux qui enlacent chaque racine nerveuse pelv.
        - R. spinal antérieur. Anastomose des deux ou R. médian antérieur du rachis.
        - Cérébelleuse inférieure et postérieure.
        - B. de jonction, A. basilaire.
          - Cérébelleuses inférieures et antérieures.
          - Cérébelleuses supérieures.
          - Cérébrales postérieures.
    - Cervicale profonde ; vertébrale accessoire quelquefois.
  - B. inférieures ou thoraciques (pariétales).
    - Intercostale supérieure.
      - B. dorso-spinal.
      - B. intercostale.
    - Mammaire interne ou thoracique interne.
      - B. d'origine.
      - B. postérieures.
        - Thymique ou médiastine antérieure.
        - Diaphragmatique supérieure.
      - B. internes. R. périostiques, musculaires, mammaires et cutanés.
      - B. externes ou intercostales antérieures.
      - B. terminales.
        - Interne ou descendante.
        - Musculo-phrénique.
  - B. externes ou scapulaires.
    - Scapulaire supérieure. — R. thoracique; B. trapézienne; R. sus-épineux et sous-épineux, etc.
    - Scapulaire postérieure. — Cervicale ascendante, etc.
- **Axillaire.**
  - B. de la poitrine.
    - Acromio-thoracique.
    - Thoracique latérale ou mammaire extᵉ.
  - B. de l'aisselle ou scapulaire inférieure.
    - B. descendante, thoracique.
    - B. transverse, scapulaire.
  - B. du bras.
    - Circonflexe antérieure.
    - Circonflexe postérieure. R. musculaires, articulaires et périostiques.

- **Brachiale.**
  - Humérale profonde, postérieure ou collatérale externe.
  - Grande artère nourricière de l'humérus.
  - Collatérales internes.
  - Artère du nerf cubital.
  - Etc., etc.

- **Cubitale.**
  - A l'avant-bras.
    - Récurrentes cubitales, antérieure et postérieure.
    - Inter-osseuse.
      - B. antérieure ou inter-osseuse proprement dite.
        - Artère du nerf médian.
        - Artère nourricière du radius.
        - Perforantes.
        - Musculaires profondes.
      - B. postérieure. Récurrente radiale postérieure, etc.
    - Artère nourricière du cubitus.
    - B. dorsale.
    - Artère antérieure du carpe, etc., etc.
  - A la main. Arcade palmaire superficielle.
    - R. profond.
    - Collatérales des quatre derniers doigts.

- **Radiale.**
  - Portion anti-brachiale.
    - Récurrente radiale antérieure.
    - Transverse antérieure du carpe.
    - Radio-palmaire.
  - Portion carpienne.
    - B. internes
      - Dorsale du carpe.
      - Dorsale du métacarpe.
    - B. externes
      - Collatérales du pouce.
      - Dorsale du pouce.
  - Portion palmaire. Arcade palmaire profonde.
    - B. supérieures.
    - Inférieures ou interosseuses.
    - B. antérieures.
    - Postérieures ou perforantes.

- **Aorte thoracique.**
  - B. viscérales.
    - Bronchiques.
    - A. œsophagiennes moyennes.
    - Péricardines.
  - B. pariétales. Inter-costales.
    - B. inter-costale. R. satellite de la côte inférieure.
    - B. dorsale. Artère spinale du dos.
      - R. vertébral.
      - R. médullaire.

- **Aorte abdominale.**
  - **B. viscérales.**
    - **Cœliaque.**
      - Gastrique supérieure ou coronaire stomachique.
        - A. œsophagiennes inférieures.
        - R. gastriques.
      - Hépatique.
        - Pylorique.
        - Gastrique infér^e droite.
          - B. pancréatique.
          - R. duodénaux.
          - R. gastriques.
          - R. épiploïques.
        - B. terminales.
          - Droite. R. cystique.
          - Gauche.
      - Splénique.
        - R. pancréatiques.
        - Gastrique inférieure gauche.
        - B. terminales spléniques, vaisseaux courts.
    - Mésentérique supér^e.
      - R. diaphragmatiques, pancréatiques, etc., etc.
      - A. intestinales
      - Coliques droites.
    - Mésentérique infér^e.
      - Coliques gauches.
      - Hémorrhoïdales supérieures.
    - Capsulaire moyenne.
    - Spermatique.
      - R. Épididymaire.
      - R. Testiculaire.
    - Ovarienne (chez la femme).
    - Rénale. Capsulaires inférieures. B. Adipeuses.
  - **B. pariétales.**
    - Diaphragmatiques inférieures. Capsulaires supérieures.
    - Lombaires.
      - B. abdominale.
      - A. spinale des lombes.
    - Sacrée moyenne.
- B. terminales de l'aorte.
  - Artère du membre inférieur.
    - Portion iliaque.
    - — fémorale.
    - — poplitée.
    - B. terminales.
  - Artère pelvienne.
- Iliaque.
  - Épigastrique. R. funiculaire, symphysaire, anastomot., etc
  - Circonflexe iliaque.
    - B. ascendante ou abdominale.
    - B. circonflexe.
- Fémorale.
  - Cutanée abdominale.
  - Honteuses externes.
  - Fémorale profonde.
    - Circonflexe externe.
      - B. transverse.
      - B. descendante anastomotique.
    - Circonflexe interne.
      - B. ascendante.
      - B. transverse.
    - 1re perforante. A nourricière supérieure du fémur.
    - 2e et quelquefois 3e. (Grande A. nourricière du fémur.)
  - Grande anastomotique.
  - 2 perforantes (Grande nourricière du fémur.)
  - Etc., etc.

- Poplitée.
  - Articulaires supérieures, interne, externe et moyenne.
  - Articulaires inférieures, interne et externe.
  - Jumelles, etc.

- B. terminales de l'artère du membre inf^r.
  - Tibiale antérieure
    - Portion jambière.
      - Récurrente du genou.
      - Perforantes.
      - Malléolaires, etc.
    - Portion pédieuse.
      - B. internes.
      - B. externes.
        - Dorsale du tarse.
        - Dorsale du métatarse. Arcade dorsale du pied; inter-osseuses. R. perforants, etc.
      - B terminales.
        - A. anastomotique profonde. Arcade plantaire.
        - A. dorsale du gros orteil.
  - Tronc tibio-péronier.
    - Péronière.
      - A. nourricière du péroné.
      - B. antérieure.
      - B. postérieure, etc.
    - Tibiale postér^re.
      - A. nourricière du tibia, etc.
      - B. terminales.
        - Plantaire interne.
        - Plantaire externe. Arcade plantaire; perforantes, collatérales des orteils etc., etc.

- Pelvienne ou hypogastrique.
  - B. ant^res.
    - Ombilicale. Vésicale antérieure.
    - Vésicales.
      - Postérieure.
      - Inférieure ou vésico-prostatique.
    - Obturatrice.
      - En dedans du bassin. R. iliaque, pubien, anastomotique avec l'épigastrique.
      - En dehors.
        - R. interne.
        - R. externe. A. cotylienne.
  - B. post^res.
    - Iléo-lombaire.
      - B. lombaire.
      - B. iliaque. A. nourricière de l'os iliaque.
    - Sacrées latérales. A. spinales sacrées.
    - Fessière.
  - R. int^nes.
    - Hémorrhoïdale moyenne.
    - Vaginale.
    - Utérine.
  - B. inf^res.
    - Ischiatique.
      - R. fessiers.
      - R. pelvi-trochantériens.
      - R. cruraux.
    - Honteuse int^e.
      - Hémorrhoïdale inférieure.
      - B. terminales.
        - Périnéale. Artère de la cloison.
        - Pénienne.
          - Transverse du périnée (artère du bulbe).
          - Dorsale de la verge.
          - Caverneuse.

- VEINES.
  - En général.
  - En particulier.

Veines en général.

- Nombre plus grand que celui des artères.
  - Veines satellites des artères, en nombre double.
  - V. superficielles en surplus.
- Volume plus considérable que celui des artères.
- Origine.
  - Artères.
  - Tissus caverneux.
  - Surfaces muqueuses.
- Situation. V. superficielles et profondes.
- Direction rectiligne.
- Trajet.
  - Réseaux à la naissance.
  - Réunion en rameaux, branches et troncs.
- Rapport des veines profondes avec les artères.
- Anastomoses.
  - Par inosculation.
  - Par branche transverse ou oblique.
  - Par convergence.
  - A l'origine et à la terminaison avec la même veine.
  - Par composition et récomposition.
  - Plexus veineux.
- Variétés nombreuses.
- Terminaison définitive.
  - V. cave supérieure.
  - V. cave inférieure.
  - V. cardiaque.
- Structure.
  - Valvules.
    - Nombre plus grand aux membres inférieurs, etc.
    - Situation aux embouchures, etc.
    - Direction du bord libre vers le cœur.
    - Disposition par paires.
    - Usage : favoriser le cours du sang.
  - Tuniques, externe fibreuse, interne reuse. — Sinus veineux.
  - Artérioles, veinules, etc.

Veines en particulier.

- A sang rouge. Veines pulmonaires.
- A sang noir.
  - V. cardiaque ou sinus cardiaque
  - Veine-cave supérieure.
  - Veine-cave inférieure.
  - Veines du rachis.
  - Veine-porte.
- V. ombilicale.
- V omphalo-mésentérique.

- **VEINE-CAVE SUPÉRIEURE.**
  - B. collatérales.
    - Grande azygos.
      - V. aortiques, œsophagiennes, etc.
      - Bronchique droite quelquefois.
      - V. inter-costales inférieures droites.
    - Demi-azigos.
      - V. aortiques, œsophagiennes, diaphragmatiques.
      - V. inter-costales inférieures gauches.
      - V. inter-costale supérieure gauche quelquefois.
    - Thyroïdienne inférieure et mammaire interne droites, quelquefois.
    - Thymiques, péricardines, médiastines et diaphragmatiques supérieures droites.
  - B d'origine, brachio-céphaliques.
    - B. propres à la gauche. — Diaphragmatique supérieure, thymique, péricardines, inter-costale supérieure quelquefois (gauches).
    - B. Communes aux deux.
      - V. vertébrale. — V. cervicale ascendante ; V. cervicale profonde.
      - Mammaire interne.
      - Thyroïdienne inférieure.
    - B. d'origine.
      - V. de la tête, jugulaire interne.
      - V. du membre supérieur.
- Jugulaire interne.
  - B. collatérales.
  - Origine. Sinus latéral. — Système veineux cérébral.
- **Jugulaire interne. B collatérales.**
  - Thyroïdiennes supérieure et moyenne.
  - Pharyngienne.
    - Plexus pharyngien superficiel.
    - V. méningée.
    - Plexus de la muqueuse pharyngienne.
  - Linguale.
    - V. dorsales. — Plexus dorsal et V. satellites du nerf lingual.
    - V. sublinguales. — Plexus inférieur et latéral.
    - V. linguales satellites.
  - Faciale.
    - Portion cervicale.
      - Palatine inférieure. — Plexus tonsillaire.
      - V. sous-mentales.
      - V. de la glande sous-maxillaire.
      - Labiales inférieures, moyennes et supérieures.
    - Portion faciale et angulaire.
      - Nasales antérieures et dorsales du nez.
      - Arcade nasale. — V. frontales ou préparates.
      - Massétérines, buccales.
      - Veine et plexus alvéolaires
        - Sous-orbitaire.
        - Malaire.
        - Sphéno-palatines.
        - Palatines.
        - Vidiennes ou ptérygoïdiennes.
        - Anastomoses avec le plexus ptérygoïdien.
      - Palpébrale inférieure.
      - Anastomose avec l'ophthalmique.
      - Sus-orbitaires et palpébrales supérieures.
  - Occipitale profonde.
    - Mastoïdienne.
    - Canaux diploïques occipitaux.
  - Condylienne antérieure communiquant avec les sinus vertébraux.

Système veineux cérébral.

- **Jugulaire interne. — Origine, sinus latéral.**
  - B. collatérales.
    - Sinus occipitaux postérieurs. — S. circulaire du trou occipital. — V. osseuses et méningées.
    - V. cérébrales inférieures.
    - V. cérébrales latérales et inférieures.
    - S. pétreux supr. — Caverneux.
      - V. ophthalmiques. — Vaisseaux tourbillonnés de la choroïde, etc
      - S. circulaire de la selle turcique.
      - V. méningée moyenne quelquefois.
      - V cérébrales antérieures.
      - V. émissaires : plexus ptérygoïdien.
    - S. pétreux infr.
      - S. caverneux.
      - S. transverse de la selle turcique.
      - S. transverse de l'apophyse basilaire.
      - S. transverse de l'occipital.
      - S. circulaire de l'occipital.
    - V. émissaire mastoïdienne.
  - Origine. Confluent des sinus.
    - S. longitudinal supérieur. — V. cérébrales externes et internes, méningées, diploïques, et V. émissaires du trou pariétal.
    - S. droit.
      - S. longitudinal inférieur. — V. méningée et V. de la surface interne des hémisphères.
      - V. de Galien.
      - V. cérébrales infér. et moyennes.
      - V. cérébelleuses supérieures et inférieures.

Veine du membre supérieur.

- Portion sous-clavière.
- — axillaire.
- — brachiale.
- B. d'origine.
  - Cubitales.
  - Radiales.

Veine sous-clavière.

- Les veines satellites des branches artérielles, excepté la veine intercostale supérieure droite, vont s'ouvrir, soit dans la veine-cave, soit dans les troncs brachio-céphaliques.
- Jugulaire antre.
  - V. communiquantes.
  - R. laryngés.
  - V. thyroïdiennes.
  - V. sus-hyoïdiennes, etc.
- Jugulaire extne.
  - B. collatérales.
    - Jugulaire antre. — V. cervicales superficielles.
    - V. scapulaire supre et postre.
    - R. anastomotique avec la veine céphalique.
    - R. communiquant avec la jugulaire interne.
    - Anastomose avec la faciale.
    - Occipitale superficielle.
    - Auriculaire postre.
  - B. d'origine.
    - Temporale.
      - Temporales superficielles. — R. frontaux pariétaux et occipitaux.
      - Temporales moyennes. — V. palpébrales, orbitaires externes, etc.
    - Maxillaire interne.
      - Méningées moyennes.
      - Dentaires inférieures.
      - Temporales profondes.
      - Ptérygoïdiennes. — Plexus ptérygoïdien.
      - Massétérine postérieure.
      - Buccale anastomotique.
      - Alvéolaire. — Plexus alvéol., etc., etc.

- **V. Axillaire.**
  - V. satellites de l'artère.
  - Céphalique.
    - Radiale superficielle. — Céphalique du pouce.
    - Médiane céphalique.
  - Basilique.
    - Médiane basilique.
    - Cubitale antérieure.
    - Cubitale postérieure. — Salvatelle.
  - Réunion.
    - R. anastomotique.
    - Médiane commune.

V. Brachiale. — La veine brachiale et ses divisions sont en nombre double des artères, et se divisent comme elles.

- **VEINE-CAVE INFÉR^re.**
  - B. collatérales.
    - V. Hépatiques. — Canal veineux (fœtus).
    - Capsulaires et rénales.
    - Testiculaires. — Corps pampiniforme.
    - Ovariennes.
    - Diaphragmatiques inférieures.
    - Lombaires et sacrées moyennes.
  - B. d'origine. Troncs pelvi-fémoraux ou veines iliaques primitives.

- Tronc pelvi-fémoral.
  - V. du membre inférieur.
  - V. pelvienne ou hypogastrique.

- **Veine du membre inférieur.**
  - Portion iliaque. V. satellites des artères.
  - Portion fémorale.
    - V. satellites.
    - V. de la tunique vaginale.
    - Saphène interne, etc.
      - B. collatérales.
        - Honteuses externes.
        - Sous-cutanées abdominales, etc.
      - B. d'origine.
        - Petite saphène.
        - Grande saphène. Arcade dorsale du pied
  - Portion poplitée.
    - V. satellites.
    - Saphène externe. Arcade dorsale du pied.
  - B. d'origine : tibiales. — Les V. tibiales sont en nombre double des artères, et se divisent comme elles.

- **V. pelvienne ou hypogastrique.**
  - Iléo-lombaires, sacrées latérales, fessières, etc.
  - Vésicales.
    - Plexus vésico-prostatique chez l'homme.
      - Dorsales de la verge.
      - Honteuses externes.
    - Plexus vésico-urétral chez la femme.
  - Hémorrhoïdales inférieures. — Plexus hémorrhoïdal.
  - Ischiatiques.
  - Honteuses internes.
    - Quelques branches des veines dorsales de la verge.
    - Plexus vaginal ou rétiforme.
    - Plexus utérins. — Sinus utérins

VEINES DU RACHIS.

- Superficielles.
  - Antérieures.
    - Cervicales antérieures.
    - Intercostales supérieures.
    - Grande azygos.
    - Demi-azygos.
    - Lombaires.
    - Iléo-lombaires.
    - Sacrées latérales.
    - Sacrées moyennes.
  - Postérieures. Disposition en réseau.
- Profondes.
  - Rachidiennes.
    - Antres.
      - Sinus longitudinaux (grandes veines rachidiennes).
      - Plexus transverses.—Veines intérieures des vertèbres.
    - Postres. Réseau veineux rachidien.
  - Spinales. En réseau. Communication avec les veines cérébelleuses, cervicales, inter-costales, lombaires et sacrées.

SYSTÈME DE LA VEINE-PORTE.

- V.-p. ventrale. Portion veinse.
  - V. cystique.
  - Pylorique.
  - Duodénale.
  - Coronaire stomachique.
  - B. d'origine.
    - Mésentérique supérieure.
      - V. omphalo-mésentérique (fœtus).
      - Gastro-épiploïq. droite.
      - Coliques droites.
    - Splénique.
      - Mésentérique inférre
      - Gastro-épiploïq. gauche.
      - Vaisseaux courts.
      - Etc., etc.
- Sinus de la veine-porte. Portion artérieuse.
  - Veine ombilicale.
  - Canal veineux.
  - Distribution dans le foie à la manière des artères.

Veine ombilicale. — Elle naît du placenta, s'accole aux artères dans le cordon ombilical, s'anastomose avec le sinus de la veine-porte, et se termine par le *canal veineux* dans la veine-cave inférieure, et plus souvent dans une des veines hépatiques.

Veine omphalo-mésentérique. — Elle naît de la vésicule ombilicale et se rend à la veine mésentérique supérieure.

GANGLIONS ET VAISSEAUX LYMPHATIQUES
- En général.
- En particulier.

Ganglions lymphatiques en général.
- Situation au-devant de la colonne vertébrale et dans le sens de la flexion aux membres.
- Forme sphéroïdale.
- Couleur d'un gris rougeâtre.
- Volume d'un grain de millet à une aveline.
- Structure. Lymphatiques en réseaux unis par du tissu cellulaire fin et une tumeur albumineuse, artères et veines.
- Usages inconnus.

- **Vaisseaux lymphatiques en général.**
  - Nombre plus considérable que celui des veines.
  - Origine.
    - Réseaux
      - A toutes les surfaces.
      - Dans le tissu cellulaire.
    - Par des orifices béants au sommet des villosités intestinales... ?
  - Trajet.
    - Superficiel. — Profond.
    - Sans diminution de nombre.
    - En communiquant entre eux par des rameaux transverses.
    - A travers des ganglions. — Vaisseaux afférents et efférents.
  - Direction légèrement flexueuse.
  - Capacité incertaine.
  - Terminaison.
    - Grande veine lymphatique droite.
    - Canal thoracique.
    - Dans des radicules veineuses ?
      - Dans tout organe !
      - Dans les ganglions !
  - Structure.
    - Tunique cellulo-fibreuse.
    - Tunique séreuse. Valvules.

- **Ganglions en particulier**
  - Des membres inférieurs.
    - Tibial antérieur.
    - Poplités, 3-4.
    - Inguinaux superficiels, 6-12.
    - Inguinaux profonds, 2-4.
  - Du bassin.
    - Iliaques externes.
    - Hypogastriques, 10-12.
    - Sacrés.
  - De l'abdomen.
    - Mésentériques, 130-150.
    - Méso-coliques.
    - Gastro-épiploïques.
    - Hépatiques, pancréatiques et spléniques.
    - Lombaires.
  - Du thorax.
    - Des parois thoraciques.
      - A la tête des côtes.
      - Dans les espaces intercostaux.
      - Le long des artères mammaires.
    - Du médiastin.
      - 3-4 sur le diaphragme.
      - 3-4 sur le péricarde.
      - 12-15 autour du thymus et des gros vaisseaux.
    - Bronchiques.
  - Des membres supérieurs.
    - Du bras.
    - axillaires.
  - De la tête et du cou.
    - Du crâne.
    - De la face.
    - Du cou, superficiels et profonds.

- **Vaisseaux lymphatiques en particulier.**
  - Vaisseaux lymphatiques qui se terminent au canal thoracique.
  - Canal thoracique.
  - Vaisseaux lymphatiques qui se terminent en partie dans le canal thoracique et en partie dans la grande veine lymphatique droite.
- **Vaisseaux lymphatiques se terminant au canal thoracique**
  - Des membres inférieurs.
    - Superficiels.
      - Saphènes internes, 16-20.
      - Saphènes externes, 2-3.
    - Profonds.
      - Tibiaux antérieurs, 2.
      - Tibiaux postérieurs, 2-3
      - Péroniers, 2-3.
      - Poplités et cruraux, 5-6.
  - Superficiels des fesses, des lombes, de la moitié inférieure des parois abdominales, du périnée, du scrotum, et de la verge.
  - Profonds, obturateurs, ischiatiques, fessiers, de la verge et du clitoris, du testicule, de la prostate et des vésicules séminales, utérins.
  - Des organes urinaires : de la vessie, des reins et des capsules surrénales.
  - Des parois du bassin et de l'abdomen.
    - Ilio-lombaires, 2. Plexus lymphatique iliaque.
    - Sacrés. Plexus lymphatique sacré.
    - Épigastriques.
    - Circonflexes iliaques.
    - Lombaires. Plexus lymphatique lombaire.
  - Des viscères abdominaux.
    - De l'intestin grêle.
      - Lymphatiques proprement dits.
      - Lactés ou chylifères.
    - Du gros intestin.
    - Du grand épiploon.
    - De la rate, du pancréas.
    - Du foie, superficiels et profonds.
  - Inter-costaux.

Canal thoracique. — Réservoir du chyle ou de Pecquet. — Ouverture dans la veine sous-clavière gauche.

- **Vaisseaux lymphatiques qui se terminent en partie dans le canal thoraciq. et en partie dans la grande veine lymphat. droite**
  - Des poumons; superficiels et profonds.
  - Sous-sternaux, diaphragmatiques, cardiaques, thymiques, œsophagiens.
  - Des membres inférieurs, superficiels et profonds.
  - De la paroi antérieure du thorax.
  - Du cou et du dos.
  - Superficiels de la tête.
    - Épicrâniens.
      - Occipitaux.
      - Temporaux.
      - Frontaux.
    - De la face.
  - Superficiels et antérieurs du cou.
  - De l'encéphale. Inconnus.
  - Profonds de la langue, du palais, du nez, des orbites, du pharynx.

NÉVROLOGIE. { Centre nerveux. / Nerfs

CENTRE NERVEUX. Axe cérébro-spinal; centre cérébro-rachidien.
- Dépendances.
- Moelle.
- Encéphale.
- Structure et continuité des diverses parties du centre nerveux.

Dépendances du centre nerveux.
- Canal vertébral et crâne.
- Membranes extérieures.
  - Dure-mère.
  - Arachnoïde.
  - Pie-mère.
- Ligament dentelé.
- Membrane des ventricules.
- Liquide de Cotunni.
- Graisse du canal vertébral.

Dure-mère.
- Dans le canal vertébral.
  - Point d'adhérence aux os.
  - Gaînes pour les nerfs.
- Dans le crâne.
  - Adhérence aux os.
  - Cloisons.
    - Faux du cerveau. — Sinus longitudinal supérieur; sinus longitudinal inférieur; sinus droit.
    - Faux du cervelet. — Sinus occipitaux.
    - Tente du cervelet. — Sinus latéraux; sinus pétreux supérieurs.
  - Sinus (*Voy.* Système veineux cérébral).

Arachnoïde. — Canal arachnoïdien; tissu cellulaire sous-arachnoïdien, tissu fibreux; liquide sous-arachnoïdien

Pie-mère. — Toile choroïdienne et plexus choroïdes des ventricules latéraux, du ventricule moyen et du ventricule du cervelet — Les plexus choroïdes paraissent formés par des houppes de vaisseaux entourés de substance grise; ceux du ventricule moyen paraissent continus avec la glande pinéale.

Ligament dentelé.
- 20 à 21 dentelures.
- Origine sur les côtés du trou occipital, entre l'artère vertébrale et le nerf hypo-glosse.
- Terminaison à l'extrémité inférieure de la moelle.

Membrane des ventricules. — Lame cornée de renforcement. — Communication du liquide de cette membrane avec le liquide extra-ventriculaire par l'ouverture do l'extrémité du *calamus scriptorius.*

- **Moelle.**
  - Conformation extérieure.
    - Bulbes ou renflements. — Cervical; lombaire.
    - Terminaison à la première ou à la deuxième vertèbre lombaire.
    - Plis en zigzag sur toute la surface.
    - Faisceaux antérieurs séparés par le *sillon médian antérieur*. Ce sillon est caché par une bandelette fibreuse.
    - Faisceaux latéraux donnant attache au ligament dentelé, séparés des faisceaux antérieurs par la ligne des racines nerveuses antérieures, et des faisceaux postérieurs par le *sillon des racines nerveuses postérieures*.
    - Faisceaux postérieurs séparés par le *sillon médian postérieur*, et divisés eux-mêmes par un petit sillon secondaire.
  - Structure.
    - Membrane propre ou pie-mère rachidienne
      - Repli médian antérieur.
      - Prolongement médian postᵉ.
      - Prolongements irréguliers, celluleux et vasculaires.
    - Pulpe nerveuse.
      - Substance blanche. — Les faisceaux indiqués ci-dessus se composent de fascicules lamellés. — Commissure antérieure.
      - Substance grise. — Cornes antérieures, cornes postérieures. — Commissure postérieure.
      - Canaux ou ventricules latéraux chez le fœtus et les poissons.

- **Encéphale.**
  - Bulbe.
  - Protubérance.
  - Pédoncules cérébelleux.
  - Cervelet.
  - Cerveau.
    - Pédoncules cérébraux.
    - Tubercules quadrijumeaux.
    - Couches optiques.
    - *Tuber cinereum*, *infundibulum*.
    - Corps pituitaire.
    - Nerfs optiques.
    - Glande pinéale.
    - Voûte à trois piliers.
    - Cloison des ventricules.
    - Bandelette demi-circulaire de la couche optique
    - Bandelette demi-circulaire du corps stri
    - Bandelette demi-circulaire du corps calleux.
    - Corps strié.
    - Corps calleux
    - Lobes cérébraux
  - Cavités encéphaliques.

Bulbe.

Conformation extérieure.

- Collet du bulbe.
- Pyramides antérieures, et sillon intermédiaire commençant à un entre-croisement de fibres et terminé au *trou boryne* de Vicq-d'Azyr.
- Olives séparées des pyramides par le sillon du nerf hypo-glosse.
- Fibres arciformes.
- Faisceaux latéraux séparés des corps restiformes par les racines de la huitième paire.
- Tubercules de Rolando.
- Corps restiformes.—Pyramides postérieures et renflement mamelonné.
- Portion du ventricule cérébelleux.— *Calamus scriptorius.* — Racines des nerfs auditifs. — Lame cornée du 4e ventricule. — Substance grise.

Structure.

Les faisceaux antérieurs de la moelle s'écartent et se divisent en deux portions : l'une renforce la pyramide correspondante en dehors; l'autre renforce le faisceau latéral du bulbe.

Les faisceaux postérieurs ou corps restiformes sont aussi écartés et divisés en deux portions : l'une constitue, avec une partie du faisceau latéral du bulbe, le pédoncule cérébelleux inférieur; l'autre passe au-dessous des tubercules quadrijumeaux avec le pédoncule cérébelleux supérieur.

Les faisceaux latéraux renforcés par la portion externe des faisceaux antérieurs se divisent : 1° en fibres des pyramides antérieures qui passent sous le faisceau antérieur, s'entre-croisent avec celles du côté opposé et forment la portion interne et principale d'une pyramide; 2° en fibres de l'olive, qui s'infléchissent dans sa lame onduleuse et en sortent pour se continuer dans la protubérance avec les fibres de la pyramide correspondante; 3° en fibres de renforcement du pédoncule cérébelleux inférieur; 4° en fibres du *faisceau triangulaire* de l'isthme, ruban de Reil, qui se dégagent entre les pédoncules cérébelleux moyen et supérieur, et s'enfoncent sous les tubercules quadrijumeaux en formant une commissure au-dessus du pédoncule supérieur; 5° en fibres du faisceau innominé de Cruveilhier, visibles dans le ventricule cérébelleux, qui se croisent avec celles du côté opposé dans la protubérance. — Les faisceaux latéraux sont composés de substance blanche et de substance grise. Cette dernière tapisse le ventricule cérébelleux.

Les olives sont composées : d'une écorce blanche, d'une lame jaune, onduleuse, ouverte en arrière et en dedans et de fibres des faisceaux latéraux qui s'infléchissent dans la cavité de la lame onduléo et en sortent pour pénétrer dans la protubérance.

Protubérance.

- **Conformation extérieure.**
  - Limites. (Un peu arbitraires.)
    - Ligne verticale passant en dehors du nerf trijumeau.
    - Ligne horizontale tirée au niveau de la partie inférieure des tubercules quadrijumeaux.
    - Ligne horizontale passant par les angles latéraux du ventricule cérébelleux.
    - Etc., etc.
  - Sillon médian.
  - Etc., etc.
- **Structure.**
  - 1° Fibres transverses superficielles ou *pont de Varole*. Elles s'écartent en devenant profondes et sont séparées par de la substance grise. Les antérieures contournent le pédoncule cérébral, passent au-dessus du pédoncule cérébelleux et se placent en dedans ; — les fibres moyennes, arciformes restent inférieures; — les fibres postérieures se placent au-dessus des précédentes.
  - 2° Fibres longitudinales, suite des pyramides, des faisceaux antérieurs et des fibres de l'olive.
  - 3° Fibres transverses profondes séparées par de la substance grise et par des fibres longitudinales.
  - 4° Noyau de substance grise entremêlé de fibres transverses seulement.
  - 5° Fibres longitudinales dépendant des faisceaux latéraux de la moelle et des corps restiformes.
  - 6° Substance grise du ventricule cérébelleux.

Pédoncules cérébelleux

- Inférieurs, ou corps restiformes.
- Moyens, formés par les fibres transverses de la protubérance.
- Supérieurs, *processus cerebelli ad testes*. Nés dans le lobe moyen du cervelet, ils en sortent unis par la valvule de Vieussens, s'enfoncent sous les tubercules quadrijumeaux avec la division interne des corps restiformes, et se placent à la partie supérieure du pédoncule cérébral.

Cervelet.

- **Conformation extérieure.**
  - **Lobe médian.**
    - Éminence vermiculaire supérieure
    - Éminence vermiculaire inférieure. — Pyramide de Malacarne. — Luette et lames semi-lunaires ou valvules de Tharin. — Lame commissurale des lobules supérieurs.
  - **Lobes latéraux.**
    - Portion supérieure composée de cinq lobules fasciculés, continus par l'éminence vermiculaire supérieure.
    - Portion inférieure. — Lobule amygdale, lobule digastrique; lobule du nerf vague, etc.
    - Circonférence. — Lobule de la circonférence. — Scissure intermédiaire aux lobules supérieurs et inférieurs.
- **Structure.**
  - Substance blanche. — Il y a un noyau de substance blanche pour chaque lobe. Fibreuse d'abord, elle devient lamelleuse pour former les lobules fasciculés en se divisant comme eux.
  - Corps *rhomboïdal* ou *dentelé*. — Caché dans les noyaux des lobes latéraux, il est formé d'une lame jaune onduleuse dans l'intérieur de laquelle se trouve une substance d'un blanc jaunâtre qui paraît lamellée et qui se continue avec la lame blanche qui tapisse le ventricule cérébelleux à ses angles latéraux.
  - Substance grise. — Elle recouvre toutes les lames et lamelles de la substance blanche.
  - Substance jaune intermédiaire.

Pédoncules cérébraux.

- Première couche de fibres longitudinales, continuation des pyramides antérieures, du faisceau de l'olive et de la division interne du faisceau antérieur, offrant en dessous quelques fibres arciformes.
- Couche de matière noire, *locus niger* de Sœmmering.
- Deuxième couche de fibres longitudinales, suite de la portion du faisceau latéral, étrangère aux pyramides.
- Substance grise, continue avec le noyau gris de la protubérance et avec la substance grise du ventricule cérébelleux.
- Troisième couche de fibres longitudinales, formée par la continuation du pédoncule cérébelleux supérieur et de la portion interne du corps restiforme.

Tubercules quadrijumeaux. Éminences *nates* et *testes*.

- Masses de substance grise continue avec celle de la couche optique, couvertes par une écorce de substance blanche, traversées par des fibres longitudinales, suite des pédoncules cérébelleux supérieurs, et par des fibres tranverses. Celles-ci forment de chaque côté deux tractus qui s'épanouissent dans la couche optique avec celles d'un tubercule placé en dedans des corps genouillés. Les tubercules quadrijumeaux sont posés sur des fibres blanches commissurales, continuation du faisceau triangulaire de l'isthme.

Couche optique.
- Conformation extérieure. — Corps blanc de Vieussens. — Corps genouillés. — Commissure molle ou grise. — Commissure postérieure blanche, épanouie dans la couche optique et confondue avec les fibres pédonculaires.
- Structure.
  - Masse de substance grise logée entre les fibres pédonculaires et une écorce blanche.
  - Les fibres pédonculaires épanouies à la face inférieure de cette masse forment : 1° le pédoncule antérieur de la glande pinéale ; 2° une partie du pilier antérieur de la voûte ; 3° la bandelette demi-circulaire de la couche optique ; 4° la bandelette demi-circulaire du corps strié ; 5° la bandelette demi-circulaire du corps calleux ; 6° l'écorce blanche de la couche optique, principale sinon unique source de la racine du nerf optique ; 7° les fibres rayonnantes des hémisphères qui traversent les corps striés ; 8° enfin plusieurs fibres me paraissent se perdre dans la substance grise.
  - Faisceau d'origine du pilier antérieur de la voûte.

Tuber cinereum. Prolongement des couches optiques formé de substance grise.

Infundibulum, tige pituitaire. Prolongement canaliculé du tuber cinereum, continu avec le lobe antérieur du corps pituitaire, formé de substance grise, recouvert par un prolongement de la pie-mère.

Corps pituitaire, formé : 1° d'un lobe postérieur arrondi, composé de substance grise ; 2° d'un lobe antérieur plus gros, composé d'une écorce de substance grise et d'une substance d'un gris jaunâtre. Ces deux lobes sont séparés par une petite membrane.

Nerfs optiques. Continus surtout avec l'écorce blanche de la couche optique. (Voir aux nerfs.)

Glande pinéale. Petite masse de substance grise dans laquelle arrivent les fibres blanches d'un *pédoncule antérieur*, et d'où partent des fibres de même nature constituant un *pédoncule postérieur* qui se continue avec l'écorce blanche des tubercules quadrijumeaux. Le centre de la glande pinéale, occupé par des petits graviers, offre quelquefois une petite cavité. Elle paraît continue avec les plexus choroïdes du troisième ventricule, qui semblent lui former deux petits pédoncules de substance grise.

Voûte à trois piliers.

- Pilier antérieur formé par la juxtaposition de deux cordons d'origine. Chacun de ces cordons, né dans la substance grise de la couche optique, descend à un tubercule de substance grise uni à celui du côté opposé par une petite commissure blanche (éminences mamillaires), l'enveloppe en se contournant en manière de 8 de chiffre, s'arrondit et remonte renforcé par un petit faisceau de fibres pédonculaires, et s'unit à celui du côté opposé pour former le pilier antérieur.
- Piliers postérieurs, résultant de la séparation des fibres et formant une frange (corps frangé) terminale de la substance blanche qui enveloppe la portion extra-ventriculaire du corps strié.
- Structure. Fibres longitudinales. — Le nom de *corpus psalloides* vient de deux mots grecs qui signifient : en forme de voûte ; et non d'une prétendue ressemblance entre une lyre et la face inférieure de la voûte. Les fibres transversales qu'on voit dans l'écartement des piliers postérieurs appartiennent au corps calleux.

Cloison des ventricules. *Septum lucidum.*

- Cinquième ventricule.
- Ouverture de communication avec le troisième ventricule?
- Structure.
  - Fibres blanches détachées de celles de la voûte. Elles remontent au corps calleux, se recourbent en dehors et se continuent à sa face inférieure.
  - Légère couche de substance grise, extérieure.

Bandelette demi-circulaire de la couche optique. Née des fibres pédonculaires, intermédiaire à la couche optique et au corps strié, elle se confond en partie avec la racine du nerf optique, et s'épanouit en partie dans l'écorce blanche de la corne d'Ammon. — Formée de fibres longitudinales. — Lame cornée de la bandelette demi-circulaire, renforcement de la membrane des ventricules.

Bandelette du corps strié. Elle naît des fibres pédonculaires et cerne la portion intraventriculaire du corps strié. — Formée de fibres longitudinales.

Corps strié.

- Portion intra-ventriculaire de substance grise.
- Portion extra-ventriculaire. — Commissure antérieure : ses fibres paraissent se continuer avec les fibres pédonculaires.
- Fibres radiées, *couronne rayonnante* de Reil. 1° Quelques-unes naissent du bord externe de l'écorce blanche de la couche optique. 2° La plus grande partie est la suite des fibres pédonculaires. — Des fibres radiées les unes se recourbent immédiatement en dehors du corps strié pour former le corps calleux, les autres se répandent dans les hémisphères.

Corps calleux.

- Conformation extérieure.
  - Raphé de la face supérieure. — Tractus longitudinaux.
  - Portion réfléchie du corps calleux. — Pédoncules ; logés dans la substance perforée antérieure, ils se rendent aux petites circonvolutions qui terminent la corne d'Ammon.
- Structure. Le corps calleux me paraît formé 1° par des fibres hémisphérales ; 2° par des fibres pédonculaires recourbées. Les unes et les autres se continuent d'un côté à l'autre en formant un raphé médian. Pour former ce raphé, quelques faisceaux d'un côté se divisent et chaque division s'unit avec une division analogue du côté opposé pour reconstituer un nouveau faisceau. Il y a continuité, mais avec des combinaisons différentes. D'autres fibres se continuent sans ligne de démarcation d'un côté à l'autre.

Lobes cérébraux.

- Conformation extérieure
  - Circonvolutions antérieures, frontales, antéro-postérieures terminées en dessous par une circonvolut. transverse.
  - Circonvolutions du nerf olfactif.
  - Circonvolutions moyennes, pariétales, comprenant, en dehors, des circonvolutions transverses, la circonvolution de la scissure de Sylvius, derrière laquelle sont deux petites circonvolutions qui lui sont perpendiculaires ; en dedans, deux groupes : l'un qui commence avec le prolongement moyen de la circonvolution du corps calleux ; l'autre qui se termine à une anfractuosité profonde, intermédiaire aux circonvolutions pariétales et aux circonvolutions occipitales.
  - Circonvolutions occipitales, irrégulières, antéro-postérieures.
  - Circonvolutions du lobe moyen, inclinées en avant et en dehors. — Circonvolutions de la corne d'Ammon.
  - Circonvolution du corps calleux — Prolongement moyen. — Prolongement postér. — Circonvolution accessoire.
  - Circonvolutions du corps strié.
  - Scissure de Sylvius, etc. On peut facilement se représenter les grandes anfractuosités qui répondent aux groupes de circonvolutions que nous venons d'indiquer.
  - Corps frangé, déjà indiqué.
  - Bandelette demi-circul. du corps calleux.
- Structure.

Structure des lobes cérébraux

Substance grise. — Elle paraît formée de plusieurs couches, de six, d'après M. Baillarger, alternativement grises et blanches. D'après cet auteur, les couches blanches paraissent composées de fibres distinctes des fibres pédonculaires.

Substance blanche.

Lame blanche des circonvolutions. Elle forme une petite bandelette fibreuse en dessus du corps calleux et se continue avec le corps frangé, et par conséquent avec la voûte à trois piliers.

Fibres commissurales. La partie supérieure des fibres du corps calleux vient des hémisphères. La partie inférieure vient d'une portion des fibres pédonculaires recourbées en dehors du corps strié.

Fibres pédonculaires. Quelques-unes se recourbent en dehors du corps strié pour former la portion inférieure du corps calleux. Les autres se répandent dans les circonvolutions. Fibreuses d'abord, elles deviennent lamelleuses et striées et se perdent dans la substance grise, d'après les uns, tandis qu'elles s'y recourberaient pour se continuer avec les fibres commissurales d'après les autres.

STRUCTURE ET CONNEXIONS DES DIVERSES PARTIES DU CENTRE NERVEUX.

Le centre nerveux, *axe cérébro-spinal,* se compose de substance blanche, de substance grise, et, dans quelques parties, de substance jaune et de substance noire.

Substance blanche.

La substance blanche est fibrillaire, lamelleuse ou informe.

Moelle. — Les faisceaux blancs de la moelle se distinguent de chaque côté en antérieur, postérieur et latéral.

Bulbe et protubérance. — Au bulbe, le faisceau antérieur s'écarte de celui du côté opposé et se partage entre la pyramide et le faisceau latéral.

Le faisceau postérieur ou *corps restiforme* s'écarte aussi et se divise en portion cérébelleuse et en portion cérébrale.

Le faisceau latéral renforcé concourt, avec le corps restiforme, à former le pédoncule cérébelleux inférieur, mais la plupart de ses fibres vont au cerveau. Elles forment :

1° Les fibres entrecroisées antérieures ou de la pyramide.
2° Les fibres de l'olive.
3° Les fibres du faisceau triangulaire de l'isthme.
4° Les fibres entrecroisées postérieures.

La pyramide antérieure est formée des fibres croisées antérieures des faisceaux latéraux et de fibres directes venant du faisceau antérieur. Elles vont, à travers la protubérance, dans le pédoncule cérébral.

Les fibres de l'olive sont infléchies et recouvertes d'une lame onduleuse gris-jaunâtre et vont de la protubérance, à côté de celles de la pyramide, dans le pédoncule cérébral.

Les fibres du faisceau triangulaire de l'isthme se recourbent et forment deux commissures des faisceaux latéraux de la moelle : l'une au haut de la valvule de Vieussens, l'autre sous les tubercules quadrijumeaux.

Les fibres entrecroisées postérieures vont aussi au pédoncule cérébral.

Les fibres entrecroisées sont des espèces de commissures d'un côté de la moelle, au côté opposé de l'encéphale.

Cerveau. — Le pédoncule cérébral est formé :

1° Des fibres de la pyramide antérieure ;
2° Des fibres de l'olive et de la plupart de celles du faisceau latéral,
3° D'une portion du faisceau postérieur ;
4° Du pédoncule cérébelleux supérieur.

Il s'étale au-dessous de la couche optique et entre les deux portions du corps strié. Au delà les fibres me paraissent se distinguer en quatre ordres. — Les unes, en avant de la couche optique, où elles sont peu distinctes, se réfléchissent en arrière et forment : le pédoncule antérieur de la glande pinéale infléchi dans cette glande, d'où il émerge pour se continuer avec l'écorce blanche des tubercules quadrijumeaux ; un cordon de renforcement au pilier antérieur de la voûte ; les fibres de l'écorce de la couche optique origine principale du nerf optique, dont les fibres internes sont commissurales ; les bandelettes demi-circulaires de la couche optique, du corps strié et du corps calleux. — D'autres se réfléchissent en dessus de la portion ventriculaire du corps strié et constituent la partie inférieure du corps calleux. — D'autres se réfléchissent en dessous de la portion intra-ventriculaire et se terminent par le corps frangé. La voûte à trois piliers est une espèce de commissure antéro-postérieure des fibres antérieures réfléchies en arrière et des fibres réfléchies en dessous. La cloison des ventricules, composée de fibres verticales ou obliques, se continue de la voûte aux fibres de la partie inférieure du corps calleux. — Enfin beaucoup des fibres pédonculaires se répandent dans les lobes cérébraux, sans qu'on puisse dire sûrement si elles y sont réfléchies ou terminées ; ce qu'il y a de certain, c'est que les lobes cérébraux sont unis par des commissures. Ces commissures sont : 1° les fibres transverses superficielles des tubercules quadrijumeaux (distinctes de celles du faisceau triangulaire de l'isthme) ;

2° la commissure postérieure ; 3° la commissure antérieure ; 4° la plus grande partie des fibres du corps calleux.

Cervelet. — Le pédoncule inférieur du cervelet n est autre chose que la portion externe du corps restiforme renforcée par des fibres du faisceau latéral. Il se répand dans le cervelet, où il est lamelleux et fibreux. Mais on ne sait au juste s'il y est réfléchi ou terminé. Les pédoncules cérébelleux moyens et la protubérance forment la commissure des lobes cérébelleux latéraux. Le pédoncule cérébelleux supérieur forme la commissure du lobe médian et du cerveau. Il me semble qu'il y a aussi des fibres commissurales entre les lobes latéraux du cervelet et les lobes correspondants du cerveau par les fibres réfléchies dans le corps rhomboïdal ou situées dans le voisinage.

Substance grise.

La substance grise est extérieure ou intérieure aux diverses parties de la substance blanche.

La substance grise extérieure recouvre les renflements ou ganglions dans lesquels la substance blanche est infléchie : l'olive, le corps rhomboïdal, le cervelet, le cerveau et la glande pinéale. Elle est distincte sur chacun d'eux, étendue en surface et ondulée excepté sur la glande pinéale.

La substance grise intérieure partout, continue à elle-même, quoique modifiée, occupe les vides que laissent les diverses parties de la substance blanche.

Cavités du centre nerveux.

- Ventricule de la moelle, seulement chez le fœtus.
- Ventricule cérébelleux, fente formée par le bulbe et la protubérance d'un côté ; par le lobe moyen du cervelet, ses pédoncules supérieurs, la valvule de Vieussens et les *lamelles fibreuses* du cervelet, de l'autre : continu avec le canal de la moelle chez le fœtus, ouvert à son extrémité inférieure.
- Aqueduc de Sylvius, canal de communication entre le ventricule cérébelleux et le ventricule cérébral moyen, creusé entre la lame perforée postérieure et les tubercules quadrijumeaux. — Anus.
- Ventricule cérébral moyen, fente entre les couches optiques, etc., communiquant par l'anus avec l'aqueduc do Sylvius ; par la vulve avec le cinquième ventricule ; par les *trous de Monro* avec les ventricules latéraux.
- Cinquième ventricule ou ventricule de Cuvier, fente entre les deux lames du *septum lucidum*.
- Ventricules latéraux du cerveau, fentes qui contournent la portion libre des corps striés et les couches optiques et forment en arrière la *cavité digitale* ou *ancyroïde*.
- Membrane des ventricules continue avec la membrane propre de la moelle.

STRUCTURE ET CONTINUITÉ

DES DIFFÉRENTES PARTIES DU CENTRE NERVEUX.

Le centre nerveux se compose de substance blanche, de substance grise, de substance jaune et de substance noire. Je me borne à rappeler les trois dernières.

La substance blanche est fibreuse, lamelleuse ou sans forme distincte et homogène.

Lamelleuse et fibreuse dans la moelle, elle est séparée en deux moitiés latérales par les deux sillons médians. Chaque moitié est divisée par la substance grise en deux faisceaux, au niveau des racines nerveuses postérieures. Au bulbe on en distingue trois par la subdivision du faisceau antéro-latéral : faisceau antérieur, faisceau latéral et faisceau postérieur.

Le faisceau antérieur s'écarte de la ligne médiane et devient latéral. Une portion du faisceau latéral l'accompagne ; l'autre portion passe derrière, s'entrecroise avec la portion correspondante du côté opposé, devient antérieure et verticale, forme une des pyramides et, après avoir traversé la protubérance, la partie inférieure du pédoncule cérébral.

Le faisceau antérieur devenu latéral, et renforcé par une portion du faisceau latéral, offre une portion recourbée en dehors, cérébelleuse, et une portion ascendante. Quelques fibres de cette dernière s'infléchissent dans la lame ondulée de l'olive, dont elles forment le noyau central. Quelques autres se dégagent plus haut, entre le *processus cerebelli ad testes* et la protubérance, en formant le *faisceau triangulaire de l'isthme,* se recourbent en dedans et deviennent commissurales sous les tubercules quadrijumeaux. Le reste de la portion ascendante se confond avec la portion directe du faisceau postérieur.

Le faisceau postérieur ou corps restiforme se divise en portion recourbée, cérébelleuse, et en portion directe, qui se confond avec la portion ascendante dont il vient d'être question.

Les fibres ascendantes des trois faisceaux, étrangères à la pyramide et au cervelet, vont au pédoncule cérébral : les unes après entrecroisement, les autres sans entrecroisement. Celles qui s'entrecroisent me paraissent venir du faisceau postérieur.

Les fibres cérébelleuses de la moelle se rendent dans les lobes latéraux du cervelet. La substance blanche est lamelleuse dans les lobules fasciculés, homogène dans chaque noyau central ; une portion s'infléchit dans la lame ondulée du corps rhomboïdal, où elle devient jaunâtre. Elle est unie d'un lobe à l'autre par les fibres commissurales de la protubérance. Le *processus cerebelli ad testes* qu'on pourrait regarder comme résultant de fibres infléchies dans le cervelet, et surtout dans le lobe moyen, s'en détache, et montant sous les tubercules quadrijumeaux va former, sans entrecroisement, la partie supérieure du pédoncule cérébral.

Les trois faisceaux de la moelle concourent, comme nous l'avons vu, à former le pédoncule cérébral. Ses fibres s'étalent à la partie inférieure de la couche optique. Quelques-unes des antérieures me paraissent se réfléchir en arrière. La plupart rayonnent comme un soleil dans le corps strié.

Les fibres réfléchies forment ou concourent à former : la bandelette demi-circulaire du corps strié, la bandelette demi-circulaire de la couche optique, le pédicule de la voûte à trois piliers, l'écorce blanche de la couche optique, enfin le pédicule antérieur de la glande pinéale. Ne pourrait-on pas considérer cette dernière comme formée d'un noyau de fibres blanches infléchies et modifiées, recouvertes par une écorce de substance grise ?

Les fibres rayonnantes se distinguent en supérieures, moyennes et inférieures. Les supérieures, après avoir traversé le corps strié, se recourbent en dedans, et forment la partie inférieure du corps calleux.

Les fibres moyennes, très-nombreuses, se rendent dans la substance blanche hémisphérale. Celle-ci est lamelleuse et fibreuse dans les circonvolutions, homogène dans le centre de l'hémisphère. Elle est unie d'un côté à l'autre par des fibres commissurales qui constituent : la partie supérieure du corps calleux, la commissure antérieure et la commissure postérieure.

Les fibres rayonnantes inférieures forment une couche mince qui se recourbe sous la portion non ventriculaire du corps strié et se terminent par le corps frangé. Celui-ci, composé de fibres longitudinales, forme, en s'unissant à celui du côté opposé, la voûte à trois piliers.

Plusieurs des fibres de la voûte deviennent verticales et montent au corps calleux en formant une paroi de la cloison des ventricules. Arrivées au corps calleux, elles me paraissent se recourber en dehors et se continuer au moins en partie avec les fibres pédonculaires : en sorte que les deux portions du corps strié seraient également recouvertes par ces fibres.

Séparées en avant, les fibres de la voûte se continuent : les unes avec les fibres pédonculaires réfléchies; d'autres se contournent en 8 de chiffre autour d'un noyau de substance grise en formant l'éminence mamillaire, et remontent dans la masse grise de la couche optique ; d'autres enfin forment d'un côté à l'autre une très-petite commissure pour les deux éminences.

NERFS
- En général.
- En particulier.

NERFS EN GÉNÉRAL.
- Nombre plus considérable que celui des artères.
- Situation : profonde à leur sortie des centres nerveux, ensuite dans les grands espaces celluleux des membres.
- Forme cylindrique, quelquefois rubanée
- Direction rectiligne, quelquefois courbe ou flexueuse.
- Volume plus considérable dans les organes de sensibilité que splanchniques ou du mouvement.
- Extrémité centrale.
  - Origine ou sortie des centres nerveux.
  - Racines ou prolongement dans ces centres.
- Trajet.
  - Anastomoses.
  - Plexus.
  - Ganglions.
  - Rapports : position excentrique par rapport aux vaisseaux.
  - Division par séparation des filets.
- Terminaison.
  - Organes avec nerfs et dans l'ordre du nombre : organes des sens, muscles, organes de la vie nutritive, ligaments et synoviale, os.
  - Organes sans nerfs connus : tissu cellulaire, séreuses, tendons, aponévroses, cartilages.
- Structure.
  - Nerf. plexus condensé.
    - Névrilème général et propre à chaque filet constituant.
    - Pulpe nerveuse. — Vaisseaux, etc. — Quelques nerfs sont gris et mous, formés de substance grise.
  - Ganglions : plexus imprégné de matière grise.
- Usages. Innervation, influence nécessaire à toutes les fonctions.

N EN PARTICULIER.
- Du centre nerveux.
  - Spinaux.
    - Origine.
      - Racine antre.
      - Racine postre et ganglion.
        - Filets d'origine du grand sympathique.
        - Etc., etc.
    - Division. Nerfs
      - Cervicaux.
      - Dorsaux.
      - Lombaires.
      - Sacrés.
  - Encéphaliques.
- Des ganglions, grand sympathique.

- N. cervicaux.
  - B. postérieures.
    - 1re. 2 rameaux ascendants : m. droits, et grand complexus. — Oblique supérieur. Rameau descendant : oblique inférieur. — R. anastomot.
    - 2e Grand nerf occipital : rameaux anastomotiques. — Oblique inférieur, grand complexus, splénius.
    - 3e. R. anastomotiques : grand et petit complexus, splénius, transversaire et transversaire épineux, trapèze et peau.
    - 4e. R. anastomotique. — Grand et petit complexus ; transversaire, transversaire épineux, angulaire, et peau.
    - 5e, 6e, 7e, et 8e. Muscles et téguments.
  - B. antérieures.
    - 2e, 3e et 4e.
      - Isolément.
        - 1re R. anastomotiques. — M. petit et grand droit antérieur de la tête et droit latéral.
        - 2e. R. anastomotiques. — R. de la branche cervicale descendante. — M. long du cou et grand droit antérieur de la tête.
        - 3e.
          - R. anastomotiques.
          - R. du nerf phrénique.
          - B. mastoïdienne ou petit nerf occipital
          - B. auriculaire ou grand nerf auriculaire.
          - B. cervicale moyenne. — R satellites de la veine jugulaire externe.
        - 4e.
          - R. anastomotiques.
          - R. du nerf phrénique.
          - R. récurrents postérieurs.
          - B. sus-claviculaire.
          - B. sus-acromiale.
          - R. des m. angulaire et trapèze.
      - Réunies. PLEXUS CERVICAL.
    - 5e, 6e, 7e et 1er n. dorsal. PLEXUS BRACHIAL.

- PLEXUS CERVICAL.
  - B. superficielles
    - Ascendantes.
      - Auriculaire.
      - Petite mastoïdienne.
      - Grande mastoïdienne.
    - Moyenne.
    - Descendantes.
      - Rameaux sus-claviculaires.
      - Rameaux sus-acromiens.
  - B. profondes
    - Anastomosées avec l'hypo-glosse. Anse sous-hyoïdienne.
    - Phrénique.
    - Cervicales. — Rameaux anastomosés avec le nerf spinal.

PLEXUS BRACHIAL.

- B. cervicales.
- B. thoraciques
  - Antérieures.
    - R. du m. sous-clavier. — Filet anastomosé avec le nerf phrénique.
    - Rameaux pectoraux.
  - Latérales. — Grand dentelé.
  - Postérieures. — Rhomboïde et angulaire de l'omoplate. — Rameau anastomosé avec le nerf spinal.
- B. scapulaires
  - Postérieure. — Muscles sus-épineux et sous-épineux.
  - Antérieures. — Muscle sous-scapulaire, grand rond et grand dorsal.
  - Externe ou nerf circonflexe ; deltoïde. — B. de la peau et du petit rond, anastomotique avec les rameaux sus-acromiens du plexus cervical et avec les rameaux perforants du circonflexe.
- B. brachiales.

B. brachiales.

- Cutanée interne.
  - R. cutané du bras.
  - R. articulaire du coude.
  - B. terminales
    - Antérieures.
      - R. satellite de la veine médiane.
      - R. anastomosé avec le nerf cubital.
      - Etc., etc.
    - Postérieures. — R. anastomosé avec la branche cutanée accessoire.
- Cutanée accessoire
  - R. interne.
    - F. anastomosé avec le deuxième nerf inter-costal.
    - F. anastomosé avec la branche cutanée.
  - R. externe.
- Musculo-cutanée.
  - R. des muscles antérieurs du bras.
  - R. articulaire du coude.
  - R. anastomosé avec le nerf médian.
  - B. terminales
    - Externe
    - Externe.
      - R. anastomosé avec le nerf radial.
      - R. articulaire du poignet.
- N. médian.
- N. cubital.
- N. radial.

N. médian.

- Au bras. — Ordinairement point de rameaux ; quelquefois rameaux des muscles antérieurs du bras.
- A l'avant-bras.
  - R. du grand pronateur ; filets articulaires du coude.
  - R. commun des muscles superficiels.
  - R. commun des muscles profonds. — R. inter-osseux ; filets articulaires?
  - B. palmaire cutanée.
- A la main. 6 branches terminales.
  - 1re. Branche externe des muscles du thénar : petit abducteur du pouce, opposant et portion externe du court fléchisseur.
  - 5 branches collatérales des doigts.
    - Toutes.
      - R. dorsal.
      - R. palmaire.
        - R. unguéal.
        - R. pulpaire.
    - 1re. Bord externe du pouce.
    - 2e. Bord interne du pouce.
    - 3e. Bord externe de l'index ; portion interne du petit fléchisseur du pouce et 1er lombrical.
    - 4e. 2e espace inter-osseux, bords des doigts correspondants et deuxième lombrical.
    - 5e. 3e espace inter-osseux, bords des doigts correspondants, 3e lombrical et filet anstomosé avec le nerf cubital.

N. cubital.

- Au bras.
- A l'avant-bras.
  - Filets articulaires du coude.
  - Branches des muscles cubital antérieur et fléchisseur profond.
  - F. satellite de l'artère cubitale anastomosé avec la branche cutanée interne.
  - B. dorsalo interne de la main, côté interne de la main et deux derniers espaces inter-osseux. — R. anastomosé avec le nerf radial.
- A la main.
  - R. palmaire superficiel. — Branches collatérales du dernier espace inter-osseux et du côté interne du petit doigt. — R. du muscle palmaire cutané. — R. anastomotique au nerf médian.
  - R. palmaire profond.
    - M. de l'hypothénar.
    - Deux derniers lombricaux.
    - M. inter-osseux ; rameaux perforants anastomosés avec les rameaux des nerfs cubital et radial.
    - M. du côté interne du pouce : adducteur et portion interne du court fléchisseur.

- **N. radial.**
  - Rameau cutané interne.
  - Rameaux du triceps et de l'anconé.
  - Rameau cutané externe.
  - Rameaux du grand supinateur et du premier radial externe.
  - Branche dorsale externe de la main.
  - Rameau du petit supinateur.
  - Rameau commun des muscles superficiels postérieurs, extenseur commun, extenseur propre du petit doigt et cubital postérieur.
  - Rameau commun des muscles profonds, filet des muscles 2e radial et petit supinateur; filets des articulations radio-carpiennes, carpiennes et carpo-métacarpiennes.

- **N. dorsaux.**
  - **B. postres ou dorsales.**
    - 1re. Rameaux musculaires et cutanés.
    - 2e, 3e, 4e, 5e, 6e, 7e, 8e.
      - Rameau externe. Long-dorsal et sacro-lombaire.
      - Rameau interne. Long-dorsal, transversaire épineux et peau.
    - 9e, 10e, 11e, 12e. Transversaire épineux et peau.
  - **B. antres ou inter-costales.**
    - 1re. Plexus brachial. — Branches inter-costales : muscles inter-costaux, grand pectoral? et peau.
    - 2e, 3e, 4e, 5e, 6e, 7e.
      - Rameau des muscles inter-costaux.
      - B. terminales.
        - Inter-costales. — Muscles inter-costaux, triangulaire du sternum et peau.
        - Perforantes ou cutanées.
          - 2e. Brachiale.
            - B. interne. R. anast. de la branche cutanée interne accessoire.
            - B. externe.
          - 3e. Filets thoraciques, mammaires et brachiaux.
          - 4e, 5e. Filets thoraciques, mammaires et scapulaires.
          - 6e, 7e. Filets thoraciques.
    - 8e, 9e 10e, 11e,
      - Rameau des muscles inter-costaux.
      - B. terminales.
        - Interne ou abdominale. Rameaux musculaires, inter-costaux, abdominaux et cutanés.
        - Cutanée.
    - 12e.
      - Rameau anastomosé avec la première paire lombaire.
      - Rameaux des muscles inter-costaux.
      - B. terminales.
        - Abdominales. — Muscles et peau.
        - Fessière. — Muscles grand et petit obliques, peau de la fesse.

- **N lombaires.**
  - B. postérieures, anastomosées entre elles. — Masse commune sacro-spinale; peau des lombes et de la région fessière. Les deux dernières ne sont que musculaires.
  - B. antérieures. — PLEXUS LOMBAIRE.

PLEXUS LOMBAIRE.

- B. anastomotiques
  - Du dernier nerf inter-costal.
  - Au plexus sacré. N. sacro-lombaire.
  - Aux ganglions lombaires.
- B. du muscle psoas.
- B. abdominales
  - Grande (iléo-scrotale).
    - B. abdominale.
    - B. pubienne.
      - R. anastomotique de la petite abdominale et de la branche génito-crurale. — Pénil.
      - Aine, bourses, grandes lèvres.
  - Petite branche anastomotique à la grande. — Petit oblique et transverse, aine et scrotum.
- B. inguinales
  - Externe (inguino-cutanée).
    - R. postérieur ou fessier.
    - R. antérieur ou fémoral.
  - Interne (génito-crurale).
    - R. scrotal. Muscle petit oblique et transverse; enveloppe du testicule ou grandes lèvres.
    - R. Fémoral. M. psoas, iliaque et transverse. Rameau anastomosé avec un rameau du nerf crural. Rameaux cutanés.
- B. Crurales
  - Antérieure ou nerf crural.
  - Postérieure ou nerf obturateur.

N. crural.

- Rameaux des muscles psoas et iliaque.
- B. musculo-cutanées.
  - Grande.
    - B. musculaires. — Couturier.
    - B. Cutanées.
      - 1re. Perforante, anast. avec la branche génito-crurale.
      - 2e. Perforante, anast. avec la 3e et le nerf saphène.
      - 3e. R. satellite de la veine saphène, anast. avec le nerf saphène. — R. satellite de l'artère crurale, anast. avec la 2e cutanée, la précédente, le nerf obturateur et le nerf saphène.
  - Petite.
    - R. cutané, anast. au nerf saphène, satellite de la veine saphène.
    - R. des muscles pectiné et 1er adducteur.
- B. musculaires.
  - N. du pectiné.
  - N. du droit antérieur et du vaste externe.
  - N. du vaste interne. R. périostiques et articulaires
- B. cutanée ou nerf saphène interne.
  - R. anastomotique du nerf obturateur.
  - R. fémoraux cutanés ; un principal.
  - R. tibial cutané.
  - R. articulaire du genou.
  - B. terminales
    - Rotulienne.
    - Jambière. — F. jambiers, articulaires et pédieux. R. anast. avec le nerf saphène externe.

N. obturateur.

- Rameaux do l'obturateur externe.
- B. terminales.
  - Antérieure.
    - R. anast. avec le nerf crural.
    - Rameaux des muscles 1er et 2e adducteurs et droit interne.
    - R. articulaire du genou.
  - Postérieure. Muscle grand adducteur.

N. sacrés.

- B. postérieures anast. en arcades.
  - Rameaux de la masse spinale et du grand fessier.
  - Rameaux cutanés.
- B. antérieures.
  - 1re, 2e, 3e, 4e et nerf lombo-sacré. PLEXUS SACRÉ.
  - 5e, 6e. R. anast. entre eux et avec le plexus sacré.
  - Peau et muscle grand fessier.

PLEXUS SACRÉ.

- B. antérieures.
  - Rameaux anastomosés avec le grand sympathique.
  - Branches viscérales.
  - Rameaux du releveur de l'anus et de l'obturateur interne.
  - Rameau hémorrhoïdal. Sphincter et peau.
  - N. honteux.
    - B. périnéale.
      - R. superficiel. Scrotum ou grande lèvre, et partie inférieure de la verge.
      - R. profond. Sphincter anal, transverse, ischio et bulbo-caverneux. Bulbe.
    - B. pénienne. Peau de la partie supérieure de la verge et prépuce. Gland, corps caverneux.
      Chez la femme la branche pénienne va au clitoris et à la grande lèvre. Le rameau périnéal profond va au constricteur de l'anus et aux muscles du vagin.
- B. postérieures.
  - Fessière supérieure. M. moyen et petit fessiers, tenseur de l'aponévrose crurale et pyramidal du bassin.
  - Fessière inférieure.
    - B. ischiatique ou récurrente. — Peau de la fesse Scrotum. Peau de la verge. R. anastomosé avec le R. périnéal superficiel. — Rameaux de la partie interne et supérieure de la cuisse.
    - B. fémorale cutanée. — Cuisse et jambe. R. anastomosé avec le nerf saphène externe.
  - R. du jumeau supérieur
  - R. du muscle carré. — Jumeau inférieur. — Rameaux périostiques, osseux et articulaires.
- B. terminale ou nerf sciatique.
  - B. collatérales. — M. postérieurs de la cuisse et grand adducteur. — R. articulaire du genou.
  - B. terminales.
    - N. poplité externe.
    - N. poplité interne.

- **N. poplité externe.**
  - Racine externe du nerf saphène externe. — Rameaux cutanés. — Rameau anast. avec le musculo-cutané.
  - B. cutanée péronière.
  - B. terminales.
    - B. musculo-cutanée.
      - 2 rameaux du muscle jambier antérieur. — Rameau de l'articulation péronéo-tibiale.
      - Rameaux des péroniers.
      - Rameaux cutanés. — Rameaux anast. avec la branche accessoire du saphène externe.
      - 4 rameaux terminaux collatéraux. — Côté interne du gros orteil et trois premiers espaces inter-osseux. — Rameau anast. avec un rameau du nerf saphène externe.
    - N. tibial antérieur.
      - Rameaux des muscles antérieurs de la jambe.
      - B. terminales
        - Interne. — R. inter-osseux du premier espace. — R. anast. avec le rameau collatéral de la branche musculo-cutanée.
        - Externe. — M. pédieux et inter-osseux des trois derniers espaces.
        - Ces deux branches donnent des filets aux articulations tarsiennes et métatarsiennes.

- **N. poplité interne**
  - Derrière le genou.
    - N. Saphène externe. (Racine externe.)
      - F. cutanés de la jambe.
      - Anastomot. de la racine externe.
      - R. calcaniens.
    - N. musculaires. — Jumeaux, soléaire, plantaire grêle, poplité.
    - N. articulaire.
  - A la jambe.
    - Rameaux des muscles profonds.
    - R. cutanés. — N. calcanien externe. — N. cutané plantaire.
  - Au pied.
    - B. terminales.
      - N. plantaire int^ne.
        - Rameaux cutanés, calcanien et plantaire grêle.
        - Rameaux des muscles court fléchisseur du gros orteil et court fléchisseur des orteils.
        - Branche collatérale interne du gros orteil.
        - Rameaux terminaux, collatéraux des trois premiers espaces inter-osseux, lombricaux, articulaires des articulations métatarsiennes.
      - N. plantaire ext^e.
        - Rameau du muscle adducteur du petit orteil.
        - Rameau de l'accessoire.
        - B. superficielles.
          - R. externe. — Collatéral externe du petit orteil. Rameaux cutanés du court fléchisseur du petit orteil, inter-osseux du 4e espace, articulaire.
          - R. interne. — Collatéraux des derniers espaces. Rameaux cutanés articulaires.
        - B. profonde. — Filets articulaires; filet du 4e lombrical; filet de l'abducteur transverse. — Filets inter-osseux des 3e, 2e et 1er espaces.

N. encéphaliques. { Origine. Passage. — Trous de la base du crâne. Distribution.

Origine.

N. olfactif. (1re paire.)
- Racine externe. Corne d'Ammon. — Portion extra-ventriculaire du corps strié.
- Racine interne. Extrémité de la circonvolution la plus interne du lobe antérieur. — Commissure antérieure?
- Racine moyenne, grise. Petite saillie située à l'extrémité de l'anfractuosité interne du lobe antérieur.
- Deux filets blancs et un gris. — Ganglion.

N. optique. (2e paire.)
- Tubercules quadrijumeaux. — *Corpora geniculata*
- Écorce de la couche optique.
- Bandelette demi-circulaire.
- Pédoncule cérébral?
- *Tuber cinereum.*
- Fibres externes non entrecroisées. — Fibres moyennes entrecroisées. — Fibres internes commissurales.

N. moteur oculaire commun. (3e paire.)
- Partie interne du pédoncule cérébral.
- Anastomose entre les racines des deux nerfs?

N. pathétique. (4e paire.) Faisceau antéro-latéral de la moelle, au-dessous des tubercules quadrijumeaux.

N. trijumeau. (5e paire)
- Racine ganglionaire. Corps restiforme près du faisceau latéral, au niveau de l'extrémité inférieure de l'olive.
- Racine non ganglionaire. Partie interne et inférieure du pédoncule cérébelleux. Est-elle continue avec le faisceau antérieur de la moelle?

N. moteur oculaire externe. (6e paire.) Pyramide antérieure.

N. facial. (Portion dure de la 7e paire.) Faisceau latéral de la moelle en haut et en dehors de l'olive, près du corps restiforme.

N. auditif. (Portion molle de la 7e paire.) Substance grise du quatrième ventricule par deux filets qui embrassent le corps restiforme.

N. glosso-pharyngien. (Portion de la 8e paire.) Bulbe à deux millimètres en arrière de l'olive.

N. pneumo-gastrique. (Portion de la 8e paire.) Corps restiforme au-dessous du glosso-pharyngien.

N. spinal. Faisceau latéral de la moelle dans le crâne et au cou, plus ou moins bas.

N. hypo-glosse. (9e paire.) Sillon intermédiaire aux éminences pyramidale et olivaire.

Passage. — Trous de la base du crâne.

Trous de la lame criblée de l'ethmoïde pour les filets du nerf olfactif. — Trous orbitaires internes pour les artères ethmoïdales. L'antérieur donne aussi passage à un filet nerveux de la branche ophthalmique. — Petite fente pour la sortie de ce filet. — Trou borgne pour une veine

Trou optique pour le nerf optique, l'artère ophthalmique et un prolongement de la dure-mère. — Fente sphénoïdale pour les nerfs : moteur oculaire commun, pathétique, moteur oculaire externe ; la veine ophthalmique, une branche de l'artère méningée moyenne et un prolongement de la dure-mère.

Trou grand rond ou maxillaire supérieur pour le nerf du même nom. — Trou ovale ou maxillaire inférieur pour le nerf du même nom et une petite branche méningée de l'artère maxillaire interne. — Trou petit rond ou sphéno-épineux pour l'artère sphéno-épineuse ou méningée moyenne.

Trou déchiré antérieur pour l'artère carotide interne et les filets nerveux qui l'accompagnent. — Hiatus de Fallope pour un de ces filets qui va s'anastomoser avec le nerf facial. — Conduit auditif interne pour les nerfs facial et auditif.

Trou déchiré postérieur divisé en portion antérieure pour la 8e paire et une petite branche méningée de l'artère maxillaire interne, et en portion postérieure pour la veine jugulaire interne. — Trou mastoïdien pour l'artère mastoïdienne.

Trou condylien antérieur pour le nerf hypo-glosse. — Trou condylien postérieur pour une petite veine.

Du occipital pour la moelle et ses membranes, les artères vertébrales et spinales, les nerfs spinaux, etc.

Distribution.

Nerfs olfactif, optique, moteur oculaire commun, pathétique, trifacial, moteur oculaire externe, facial, auditif, glosso-pharyngien, pneumo-gastrique, spinal et hypo-glosse.

N. olfactif. — Deux racines blanches et une grise, tronc, ganglion et rameaux olfactifs.

N. optique.
- Origine.
  - Écorce blanche de la couche optique.
  - Éminences *nates* et *testes*.
  - Pédoncules cérébraux, etc., etc.
- Commissure optique.
  - Fibres externes directes.
  - — moyennes, entrecroisées.
  - — internes, commissurales.
  - — commissurales supérieures.
- Terminaison. — Rétine.
- Etc., etc.

- **N. moteur oculaire commun.**
  - R. anast. du plexus caverneux.
  - R. anast. de la branche ophthalmique.
  - R. anast. avec le nerf moteur oculaire externe.
  - B. terminales
    - Supérieure. — M. droit supérieur et élévateur de la paupière supérieure.
    - Inférieure.
      - R. interne; droit interne.
      - R. moyen; droit intérieur.
      - R. externe; petit oblique. — Filet anast. avec le ganglion ophthalmique.

- **N. pathétique.**
  - R. anast. à l'ophthalmique.
  - R. anast. au lacrymal.
  - R. de la tente du cervelet.
  - R. terminaux au grand oblique.

- **N. trifacial. Ganglion de Cassérius.**
  - R. méningés.
  - B. terminales.
    - Ophthalmique.
    - Maxillaire supérieure.
    - Maxillaire inférieure.

- **B. ophthalmique.**
  - R. méningé récurrent.
  - R. anast. avec les trois nerfs moteurs oculaires.
  - R. anast. du ganglion cervical supérieur.
  - B. terminales.
    - Lacrymale.
      - F. anast. du n. pathétique.
      - F. malaire, anast. avec le n. facial.
      - F. anast. avec le r. orbitaire.
      - F. lacrymaux.
      - F. terminaux, palpébral et temporal anast. avec le r. temporal antérieur. du n. maxillaire inférieur.
    - Fronto-nasale quelquefois.
    - Frontale.
      - R. externe. — F. frontaux, périostiques et cutanés; r. frontal osseux. — F. palpébraux anast. avec le n. facial.
      - R. interne. — F. frontaux, palpébraux et nasaux. — F. du sinus frontal.
    - Nasale.
      - F. anast. au ganglion ophthalmique.
      - F. ciliaires.
      - R. terminaux.
        - Externe. — F. frontaux, palpébraux et nasaux.
        - Interne. — N. de la cloison; n. nasolobaire.

B. maxillaire supérieure.

- Au trou maxillaire supérieur. R. orbitaire.
  - R. lacrymo-palpébrale. — R. anast. au n. lacrymal. — Glande lacrymale et paupière supérieure.
  - R. temporo-malaire.
    - F. malaire. R. anast. au n. facial.
    - F. temporal. R. anastom. au temporal profond antérieur.
- A la fente sphéno-maxillaire.
  - Rameaux anastom. au ganglion de Meckel.
  - Rameaux dentaires postérieurs. — Gencives, tissu adipeux, anast. entre eux et avec le n. dentaire antérieur. — Mailles remarquables. — R. du tissu osseux. — Dents molaires. — Muqueuse du sinus maxillaire.
  - R. du plexus vasculaire.
- Dans le canal sous-orbitaire. — N. dentaire antérieur. R. anast avec les nerfs dentaires postérieurs et supérieurs. — M. pituitaire, os, dents incisives, canine et première petite molaire.
- A la face. — N sous-orbitaires rayonnants anast. avec le nerf facial.

B. maxillaire inférieure

- R. externes.
  - N. temporal profond.
    - R. anast. des n. massétérin et buccal.
    - R. anast. avec les filets temporaux superficiels du facial, avec les filets du n. lacrymal et un filet du n. sous-orbitaire.
  - N. massétérin.
    - R. temporal profond.
    - R. articulaire.
  - N. buccal.
    - R. du ptérygoïdien externe.
    - R. temporaux anastomotiques, musculaires et cutanés.
    - R. cutanés.
    - R. satellites des artères.
    - R. anast. avec le n. facial et avec le n. mentonnier.
- R. moyens
- R. interne

- Rameaux moyens du n. maxillaire. supérieur.
  - N. temporal superficiel.
    - R. anast. du n. dentaire.
    - R. articulaires.
    - R. du conduit auditif et de la conque
    - R. parotidiens.
    - R. anast. avec le nerf temporal profond.
  - N. dentaire inférieur.
    - R. anast. au n. lingual.
    - R. mentonnier. Mylo-hyoïdien et ventre antérieur du digastrique.
    - R. dentaires et gengivaux externes.
    - R. mentonnier anast. avec le facial.— Plexus mentonnier.
  - N. lingual.
    - R. anast. du n. facial; corde du tympan.
    - R. anast. du n. dentaire..
    - R. aux gencives, aux tonsilles et à la muqueuse buccale.
    - R. à la glande sous-maxillaire.
    - R. anast. au ganglion sous-maxillaire.
    - R. à la glande sub-linguale.
    - R. anast. avec l'hypo-glosse.
    - R. papillaires.

R. interne du maxillaire inférieur. N. du ptérygoïdien interne accolé au ganglion otique.

- Moteur oculaire externe.
  - R. anast. au ganglion cervical supérieur.
  - R. anast. avec la b. ophthalmique.

- N. facial.
  - Dans le conduit auditif. — R. anast. du n. auditif.
  - Dans l'aqueduc de Fallope.
    - R. crânien du n. ptérygoïdien.
    - R. anast. avec le ganglion otique. — F. du n. de Jacobson.
    - Corde du tympan au n. lingual. R. aux muscles du marteau?
    - R. du muscle de l'étrier.
    - R. auriculaire anast. du pneumo-gastrique.
  - Depuis l'aqueduc jusqu'à la terminaison.
    - R. auriculaire. — R. anastom. du plexus cervical. Muscles auriculaires et occipital.
    - R. styloïdien. — R. anast. au ganglion cervical supérieur et au n. hypo-glosse.
    - R. du digastrique, anast. au n. glosso-pharyngien et au n. laryngé supérieur.
  - A sa terminaison.
    - B. supérieure.
      - R. anast. du n. temporal superficiel de la 5e paire.
      - R. frontaux, orbitaires, nasaux, labiaux supérieurs et buccaux.
    - B. inférieure
      - R. labiaux inférieurs et peauciers.
      - R. anast. avec le n. mentonnier et avec lo plexus cervical.

- N. auditif.
  - R. anast. au nerf facial.
  - B. du limaçon.
  - B. vestibulaire.
    - Rameaux de l'utricule et des canaux vertical supérieur et horizontal.
    - R. du saccule.
    - R. du canal vertical postérieur.

- N. glosso-pharyngien.
  - Au ganglion d'Andersh.
    - R. de Jacobson.
      - R. anast. au plexus carotidien.
      - R. anast. avec le ganglion otique.
      - R. anast. au filet crânien du n. pterygoïdien.
      - Rameaux de la fenêtre ovale, de la fenêtre ronde et de la trompe d'Eustache.
    - R. anast. avec le n. vague.
    - R. anast. avec le n. facial.
    - R. anast. au r. carotidien du ganglion cervical supérieur.
  - Au-dessous.
    - R. anast. avec les n. vague et spinal.
    - R. des m. digastrique, stylo-hyoïdien et stylo-pharyngien. — F. anast. avec le n. facial.
    - R. carotidiens anast avec les filets du ganglion cervical supérieur. — F. cardiaques.
    - R. pharyngiens, muqueux et musculaires ; constricteurs supérieur et moyen.
    - R. tonsillaires. Plexus tonsillaire, *circulus tonsillaris.*
    - R. linguaux muqueux.

- N. vague ou pneumo-gastrique.
  - Au trou déchiré postérieur.
    - R. anast. avec le n. spinal.
    - R. anast. avec le ganglion d'Andersh.
    - R. de la fosse jugulaire, anast. avec le n. facial. — F. anast. au n. de Jacobson. — F. anast. au r. auriculaire postérieur du n. facial. Rameaux au conduit auditif externe.
  - A la sortie du trou déchiré. — R. anast. avec les n. spinal, glosso-pharyngien, hypo-glosse, le ganglion cervical supr et le plexus cervical.
  - Au cou.
    - R. pharyngien.
      - F. carotidiens.
      - F. anast. avec des f. du glosso-pharyngien.
      - F. anast. avec des f. du ganglion cervical supr.
      - (Plexus pharyngien.)
    - R. laryngé supérieur.
      - R. laryngé externe. — R. anast. au ganglion cervical supérieur, au n. cardiaque supérieur. — Rameaux du muscle constricteur inférieur du pharynx, du corps thyroïde et du m. crico-thyroïdien.
      - R. terminaux.
        - Épiglottiques et linguaux muqueux, laryngés muqueux, aryténoïdiens, anastomotiques.
    - R. cardiaques anast. au n. cardiaque supérieur et au plexus cardiaque.
  - Dans la poitrine.
  - Dans l'abdomen.

- **N. vague dans la poitrine.**
  - R. laryngé inférieur. R. anast. avec les n. cardiaques.
  - R. œsophagiens, trachéens. R. du constricteur inférieur du pharynx et des muscles du larynx.—R. anastomot. avec le r. laryngé supérieur.
  - R. cardiaques au péricarde et au cœur (pl. cardiaque).
  - R. bronchiques (plexus pulmonaire).
  - R. trachéens.
  - R. œsophagiens.

- **N. vague dans l'abdomen**
  - A gauche, r. gastriques antérieurs et hépatiques.
  - A droite, r. gastriques postérieurs. Plexus solaire.

- **N. spinal.**
  - Dans le crâne.
    - R. anast. avec la première paire cervicale.—Ganglion d'Huber.—F. anast. à la 1re paire cervicale.
    - R. anast. avec la 2e paire cervicale.
  - Dans le trou déchiré. — Accolement au n. vague, sans anastomose.
  - B. terminales.
    - Anastomotique au n. vague.—N. pharyngien.
    - Spinale.
      - Branche anast. au n. hypo-glosse.
      - R. mastoïdiens anast. avec les 2e, 3e, 4e et 5e paires cervicales. — R. trapéziens.

- **N. hypo-glosse.**
  - R. anast. avec le n. vague.
  - R. anast. au ganglion cervical supérieur.
  - R. anast. des 1re et 2e paires cervicales.
  - R. anast. avec le n. lingual.
  - B. cervicale descendante anastomotique.
  - Petit r. sus-hyoïdien.
  - R linguaux : hyo-glosse, stylo-glosse, génio-glosse et génio-hyoïdien

- **N. DES GANGLIONS ou GRAND SYMPATHIQUE.**
  - Caractères communs.
    - Filets d'origine fournis par des nerfs venant du centre nerveux.
    - Arrivée des filets d'origine à des ganglions.
    - Anastomoses de ces ganglions entre eux et rameaux de distribution dans les viscères, sur les parois des vaisseaux, etc., etc.
    - Trajet des rameaux. Plexus centraux, pharyngien, cardiaque, pulmonaire, solaire.
  - Caractères propres. Ganglions
    - SPINAUX
      - Cervicaux.
        - Supérieur.
        - Moyen.
        - Inférieur.
      - Dorsaux.
      - Lombaires.
      - Sacrés.
    - ENCÉPHALIQUES.

G. cervical supérieur.

- R. anastomot.
  - Supérieur ou carotidien.
    - F. anast. avec le n. de Jacobson.
    - — avec le n. vidien.
    - — avec la 6e paire.
    - Plexus caverneux.
      - R. anast. avec la 3e paire.
      - R. anast. avec le ganglion ophthalmique
      - R. anast. avec la 3e paire par le ganglion de Casser et la branche ophthalmique.
      - F. sus-sphénoïdaux.
  - Inférieur ou de communication avec le grand cervical moyen.
    - Rameaux anast. des 3e et 4e paires
    - R. anast. au n. cardiaque supr.
    - F. anast. avec la branche laryngée externe.
  - Externes. — Rameaux anast. aux 1re et 2e paires cervicales et quelquefois aux 3 et 4e.
  - Antérieur.
    - Rameaux anast. avec le n. glosso-pharyngien et vague par les ganglions et leurs branches.
    - R. anast. avec l'hypo-glosse.
- Rameaux vasculaires. — Plexus carotidien externe.
- Viscéraux.
  - Pharyngiens. — Plexus pharyngien qui a pour origine : les nerfs vague, spinal, glosso-pharyngien et le ganglion cervical supérieur.
  - Laryngés.
  - Cardiaque supérieur.

G. cervic. moyen.

- R. anastomosés
  - Avec les g. cervicaux supérieur et inférieur.
  - Avec les 3e, 4e et 5e paires et quelquefois avec le n. phrénique.
- R. vasculaires, plexus thyroïdien.
- N. cardiaque moyen.

G. cervical inf.

- R. anastomosés
  - Avec les g. cervicaux moyens et 1er thoracique.
  - Avec les 6e, 7e, 8e cervicaux et le 1er n. dorsal.
  - Avec le n. récurrent.
- R. vasculaire. — N. vertébral anast. avec les 3e, 4e et 5e paires cervicales.
- N. cardiaque inférieur.

- G. et plexus thoraciques.
  - Pl. cardiaque.
  - Pl. pulmonaire.
  - G. thoraciques.

- Plexus cardiaque.
  - Origine.
    - N. cardiaques des ganglions cervicaux
    - Portion cervicale du n. vague.
    - N. récurrent.
    - 1er et 2e ganglions thoraciques.
  - Division.
    - 1re portion résultant de l'anastomose des deux n. cardiaques supérieurs et du ganglion cardiaque ou de Wrisberg.
    - 2e portion résultant de l'anastomose des n. cardiaques moyen et inférieur formant le grand plexus cardiaque ou de Haller.
    - 3e portion résultant des deux portions précédentes et formant les plexus coronaires antérieur et postérieur.

- Plexus pulmonaires.
  - Origine.
    - Pneumo-gastriques.
    - Ganglions thoraciques supérieurs.
  - Division.
    - Plexus pulmonaire antérieur.
    - — — postérieur droit.
    - — — — gauche.

- G. thoraciques.
  - R. anastomotiques
    - Des ganglions entre eux.
    - Des n. dorsaux.
    - Du 4e ganglion avec le plexus pulmonaire postérieur.
    - Du 1er ganglion au plexus cardiaque.
  - R. vasculaires, aortiques.
  - R organiques
    - Musculaires : long du cou.
    - Des os (vertèbres).
    - Splanchniques.
      - Grand plexus solaire.
      - Petit filet anast. au grand splanchnique. — F. rénaux.
      - N. Rénal. F. rénaux, aortiques.

- G. et pl. de l'abdomen.
  - Plexus solaire.
  - Ganglions lombaires.

- Plexus solaire.
  - Origine.
    - Ganglions semi-lunaires.
    - Grands et petits splanchniques.
    - Pneumo-gastrique droit.
  - Division. — Pl. cardiaque, mésentérique supérieur et mésentérique inférieur, diaphragmatiques, etc.

- G. lombaires
  - R. anastomotiques
    - Des g. entre eux.
    - Avec les n. lombaires.
  - R. vasculaires et organiques. — Plexus aortique. Il reçoit une émanation des pl. mésentériques et se divise en pl. secondaires qui répondent aux branches de l'aorte

- **G. sacrés.**
  - R. anastomotiques
    - Des g. entre eux.
    - Avec les n. sacrés.
  - Rameaux vasculaires internes ; anast. avec ceux du côté opposé. — Pl. de l'artère sacrée moyenne. — Filets au sacrum.
  - Rameaux splanchniques, anast. avec les plexus du bassin. — Filets au rectum.
- **G. CRANIENS.**
  - G. ophthalmique.
  - Sphéno-palatin ou de Meckel.
  - Naso-palatin ?
  - Sous-maxillaire.
  - Sub-lingual.
  - Otique.
- **G. ophthalmiques.**
  - En arrière. — R. anast. du n. moteur oculaire commun ; du moteur oculaire externe quelquefois ; de la b. nasale de l'ophthalmique ; du plexus caverneux.
  - En avant.
    - N. iriens. Filets de la conjonctive.
    - R. de l'artère centrale de la rétine.
- **G. sphéno-palatin ou de Meckel.**
  - R supérieurs anast. du n. maxillaire supérieur.
  - R. inférieurs. N. palatins
    - Antérieur. — Voûte et voile du palais, cornet inférieur.
    - Moyen. — Voile du palais.
    - Postérieur. — Muqueuse, muscles péristaphylin interne et palato-staphylin.
  - R. postérieurs.
    - Vidien ou ptérygoïdien.
      - F. crânien, anast. du n. facial.
      - F. carotidien anast. du ganglion cervical supérieur.
    - Pharyngien de Bock. — Pharynx, trompe d'Eustache, fosses nasales, sinus sphénoïdal.
  - R. internes sphéno-palatins.
    - F. interne ou n. naso-palatin. — Cloison nasale et voûte palatine.
    - F. externes. — Cornet moyen
- **G. sous-maxillaire.**
  - Rameaux anast. du n. lingual.
  - Rameaux anast. du plexus de l'artère faciale.
  - Rameaux de la glande sous maxillaire.
  - Rameau du canal de Warthon.
- **G. sub-lingual.**
  - Rameau anast. du n. lingual.
  - Rameau anast. du plexus de l'artère sub-linguale.
  - Rameaux de la glande sub-linguale.
- **G. otique.**
  - Rameau anast. du n. facial (n. pétreux), qui reçoi une anastomose du n. de Jacobson.
  - Rameau anast. du pl. de l'artère méningée moyenne
  - Rameau de la caisse du tympan, de la trompe d'Eustache et du conduit auditif externe.
  - Rameau du muscle interne du marteau.
  - Rameau anast. au n. acoustique ou auditif.

FIN.

LIBRAIRIE F. SAVY

77, boulevard Saint-Germain, à Paris.

ÉLÉMENTS

DE

MÉDECINE OPÉRATOIRE

PAR

A. DUBRUEIL

PROFESSEUR DE CLINIQUE CHIRURGICALE A LA FACULTÉ DE MÉDECINE DE MONTPELLIER
ANCIEN PROFESSEUR AGRÉGÉ A LA FACULTÉ DE MÉDECINE DE PARIS
CHIRURGIEN DES HÔPITAUX

UN VOLUME IN-8 DE 900 PAGES AVEC 435 FIGURES DANS LE TEXTE

Prix : 11 francs

Les **Éléments de médecine opératoire** de M. Dubrueil sont divisés en douze chapitres dont nous donnons les titres :

Chapitre I. — Préliminaires. — Anesthésie.
Ch. II. — Opérations qui se pratiquent sur l'appareil tégumentaire.
Ch. III. — — l'appareil circulatoire.
Ch. IV. — — l'appareil locomoteur.
Ch. V. — — le système nerveux.
Ch. VI. — — l'appareil de la vision.
Ch. VII. — — l'appareil de l'olfacteur.
Ch. VIII. — — l'appareil de la gestation.
Ch. IX. — — l'appareil de l'audition.
Ch. X. — — l'appareil de la respiration.
Ch. XI. — — l'appareil digestif.
Ch. XII. — — l'appareil génito-urinaire dans les deux sexes.

En publiant cet ouvrage, l'auteur a eu pour but d'exposer l'état actuel de la médecine opératoire, tout en signalant les procédés anciennement usités. Quelques-unes des parties de l'ouvrage, en raison des progrès récents des branches correspondantes de la chirurgie présentent un véritable intérêt de nouveauté; sous ce rapport, on remarquera plus spécialement celles qui traitent des opérations dirigées contre les maladies des organes génito-urinaires.

Fig. 126. — Résection du maxillaire supérieur. Section de la voûte palatine avec des cisailles.

Fig. 64. — Désarticulation du coude à lambeau antérieur. Procédé moderne. Dernier temps de l'opération.

Les *Éléments de médecine opératoire* renferment en effet une description très-suffisante des méthodes et des procédés qui ayant vu le

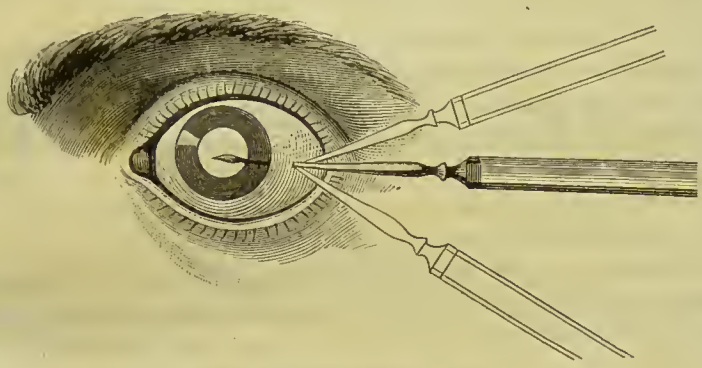

Fig. 209. — Opération de la cataracte par abaissement.

jour depuis peu ne sont guère encore étudiés que dans les monographies.

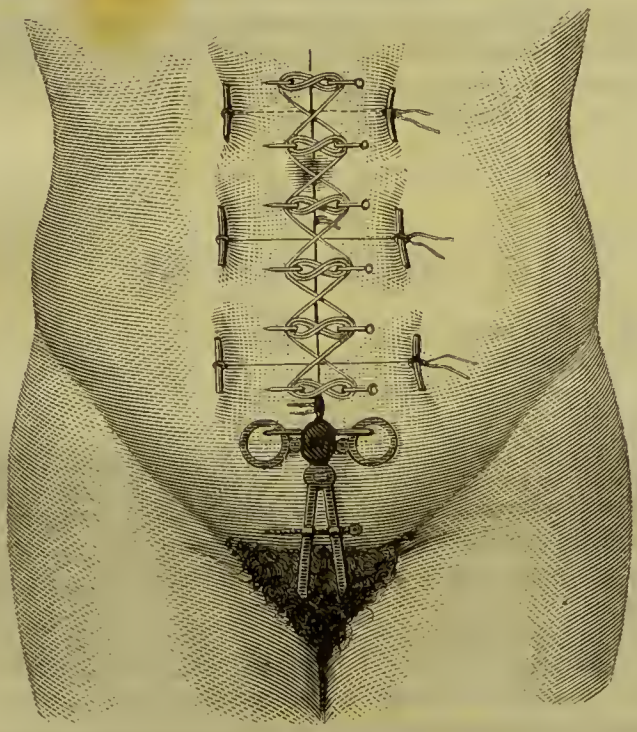

Fig. 435. — Ovariotomie. Disposition des sutures.

Les nouveaux procédés d'extraction de la cataracte, la lithotritie périnéale de Dolbeau, l'ovariotomie forment autant d'articles entièrement neufs. L'auteur a compris que, pour assurer le succès de son livre,

il fallait, sans cependant lui donner des dimensions exagérées, que l'élève et le chirurgien pussent y trouver non-seulement la description des procédés classiques et bien connus, mais encore celle des opérations de plus fraîche date.

Aussi ce livre représente-t-il l'état actuel de la médecine opératoire et fournit-il ces renseignements que l'on était jusqu'à présent obligé d'aller chercher dans les ouvrages spéciaux. Tous les procédés réellement utiles y sont décrits, aussi bien ceux employés par les chirurgiens étrangers que ceux usités en France. Chacun des procédés est décrit et examiné au point de vue de sa valeur propre et de son application. Nombre d'instruments nouveaux y sont figurés.

Les avantages et les inconvénients des différentes opérations sont signalés dans des appréciations, qui ne prennent cependant jamais les proportions d'une discussion déplacée dans un livre didactique.

Ce qui précède suffit pour montrer dans quel esprit ce livre est fait et pour faire voir que, malgré l'existence d'autres traités de médecine opératoire, celui de M. Dubrueil a sa place marquée, parce qu'il répond à un besoin : la vulgarisation des procédés restés jusqu'à présent dans le domaine de la spécialité. L'exposition est simple et claire. Des planches exactes et nombreuses rendent la lecture de ce livre attrayante et facilitent l'intelligence du texte. Ce livre sera lu avec fruit aussi bien par le praticien que par l'élève, et, par son plan, par la nature des sujets qu'il traite, il ne peut manquer d'être accueilli avec faveur.

MÊME LIBRAIRIE

CHIMIE APPLIQUÉE A LA PHYSIOLOGIE, A LA PATHOLOGIE ET A L'HYGIÈNE, avec les analyses et les méthodes les plus nouvelles, par le docteur A. GAUTIER, professeur agrégé à la Faculté de médecine de Paris. 2 vol. in-8 avec figures dans le texte..... 18 fr.

PETIT ATLAS COMPLET D'ANATOMIE DESCRIPTIVE DU CORPS HUMAIN, par le docteur J.-N. MASSE. Nouvelle édition augmentée des tableaux synoptiques d'anatomie descriptive. Paris, 1873. 1 vol. in-18 relié, de 113 planches gravées en taille douce, avec texte en regard..... 20 fr.

— Le même ouvrage relié non rogné tranche supérieure dorée, avec les planches coloriées..... 36 fr.

TRAITÉ DE CHIRURGIE DENTAIRE, par J. et CH. TOMES, chirurgiens-dentistes des hôpitaux de Londres, etc. Traduit de l'anglais sur la 2e édition par le docteur DARIN. 1 vol. in-8 de 650 pages avec 250 gravures dans le texte. 10 fr.

NOUVEAUX ÉLÉMENTS DE PHYSIOLOGIE HUMAINE, par WUNDT, professeur à l'Université d'Heidelberg, traduit de l'allemand sur la 2e édition et augmentés de notes par le docteur BOUCHARD. 1 vol. grand in-8 avec 150 figures dans le texte..... 14 fr.

PARIS. — IMPRIMERIE DE E. MARTINET, RUE MIGNON, 2.

LIBRAIRIE F. SAVY
77, boulevard Saint-Germain, à PARIS

TRAITÉ
DE ZOOLOGIE

PAR

C. CLAUS

Professeur de Zoologie et d'Anatomie comparée à l'Université de Vienne

ET ANNOTÉ

PAR

G. MOQUIN-TANDON

Professeur à la Faculté des sciences de Besançon

Un volume grand in-8 de 1160 pages

Prix : 20 francs

La Zoologie a subi dans ces quarante dernières années des transformations profondes.

D'innombrables matériaux se sont accumulés, véritable entassement de richesses, au milieu desquels l'esprit courrait grand risque de s'égarer s'il ne prenait pour guide un ouvrage méthodique qui lui permît d'embrasser l'ensemble du règne animal, tout en lui faisant connaître avec les détails nécessaires les types principaux autour desquels se groupent les diverses formes, et leurs rapports de parenté ; à ce point de vue l'utilité d'un Traité de zoologie assez vaste pour réaliser ce programme, sans cesser pourtant d'être élémentaire, ne saurait être contestée.

Le *Traité de Zoologie* de Claus, outre le soin apporté dans la partie purement systématique, offre en tête de chaque groupe principal, type, classe, ordre, un exposé succinct, mais complet, de l'organisation des êtres compris dans chacun de ces groupes et un aperçu de leur développement. Aujourd'hui où les questions embryologiques ont acquis une si grande valeur, on comprend les services que peuvent rendre des résumés de ce genre, où se trouvent réunis tous les faits de quelque importance. Et si l'on considère qu'il n'existe en

France aucun livre où toutes ces notions soient groupées d'une manière systématique au point de vue de l'ensemble du règne animal, et qu'il faut recourir pour leur étude aux nombreux Mémoires épars dans les recueils scientifiques, on ne sera pas surpris que M. Moquin-Tandon ait été attiré par le travail du célèbre professeur.

M. Claus s'est appliqué aussi, dans les généralités qui ouvrent son livre, à présenter une exposition impartiale de la doctrine de l'évolution. Cette partie de son œuvre n'est pas la moins intéressante. Tout en se montrant partisan convaincu des idées qu'il expose, l'auteur a su se tenir en garde contre les doctrines aventurées enseignées avec éclat dans certaines universités d'Allemagne, et s'efforce toujours de distinguer dans le transformisme ce qu'il renferme de positif et d'hypothétique.

M. Moquin-Tandon a ajouté quelques notes destinées soit à signaler des faits nouveaux, soit à élucider quelques questions de terminologie, lorsqu'il existe à cet égard quelques différences entre les ouvrages français et les ouvrages allemands. Enfin, M. Moquin-Tandon a augmenté notablement les renseignements bibliographiques, surtout en ce qui concerne la partie française.

EXTRAIT DE LA TABLE DES MATIÈRES

ZOOLOGIE GÉNÉRALE

Chap. Ier. — Corps organisés et corps organiques. 1
Chap. II. — Animaux et plantes. 5
Chap. III. — Organisation et développement des animaux en général. 12
§ 1. Individu, Organe . . . 12
§ 2. Cellule et tissu cellulaire. 16
1. Cellules et agrégats de cellules. 18
2. Tissus des substances conjonctives 19
3. Tissu musculaire. . . 22
4. Tissu nerveux . . . 23
§ 3. Accroissement et organisation progressive. Division du travail physiologique et perfectionnement. . . . 24
§ 4. Corrélation et association des organes. 26
§ 5. Structure et fonctions des organes de la vie végétative. 28
§ 6. Organes de la vie animale. 34
§ 7. Organes de reproduction 39
§ 8. Développement . . . 43
§ 9. Développement direct et métamorphose. 46
§ 10. Génération alternante. Polymorphisme. Hétérogonie. 47
Chap. IV. — Coup d'œil historique. 49
Chap. V. — Signification et valeur de la classification zoologique. 58
§ 1. Définitions de l'espèce. . 59
§ 2. Formation des races et des variétés. 60
§ 3. Opinions de Lamarck et de Geoffroy Saint-Hilaire. 64

§ 4. Principes de la sélection naturelle. 66
§ 5. Migrations des animaux. 73
§ 6. Objections opposées au Darwinisme. 75
§ 7. Preuves en faveur de la théorie de la descendance tirées de la morphologie. . 80
§ 8. Preuves tirées des organes rudimentaires. . . 83
§ 9. Preuves tirées de l'embryologie. 84
§ 10. Preuves tirées de la distribution géographique. . 86
§ 11. Preuves tirées de la succession géologique des êtres organisés. 98
§ 12. Imperfection des archives géologiques. 102
§ 13. Formes de transition entre espèces voisines. . . 104
§ 14. Développement paléontologique des Ongulés . . 106
§ 15. Perfectionnement progressif. 111
§ 16. Réfutation d'une tendance au perfectionnement. 113
§ 17. Réfutation d'un développement procédant par bonds. 115

ZOOLOGIE DESCRIPTIVE

I. Type. — Protozoaire. . . 116
1. Schizomycètes. 118
2. Myxomycètes 119
3. Flagellates. 120
4. Catallactes. 123
5. Labyrinthulées. 124
6. Grégarines. 124
1. Classe. Rhizopodes. . 125
1. Ordre. Foraminifères. . . 127
2. Ordre. Radiolaires. . . . 132
2. Classe. Infusoires. . . 137
1. Ordre. Suceurs. 148
2. Ordre. Holotrichès . . . 149
3. Ordre. Hétérotriches. . . 150
4. Ordre. Hypotriches . . . 151
5. Ordre. Péritriches . . . 152
II. Type. — Cœlentérés. . . 154
1. Classe. Porifères. . . 159
1. Ordre. Éponges fibreuses. 165
2. Ordre. Éponges calcaires. . 168
2. Classe. Anthozoaires. . 169
1. Ordre. Alcyonaires . . . 179
2. Ordre. Zoanthaires . . . 181
3. Classe. Hydroméduses. 187
1. Ordre. Hydroïdes. . . . 189
2. Ordre. Siphonophores. . . 203
3. Ordre. Acalèphes. . . . 210
4. Classe. Cténophores. . 218
1. Ordre. Eurystomes . . . 222
2. Ordre. Globulaires . . . 222
3. Ordre. Rubanés. . . . 223
4. Ordre. Lobaires 223
III. Type. — Échinodermes. . 225
1. Classe. Crinoïdes. . . 242
1. Ordre. Brachiaires . . . 245
2. Ordre. Blastoïdes . . . 246
3. Ordre. Cystides 247
2. Classe. Stellérides . . 247
1. Ordre. Astérides. . . . 249
2. Ordre. Orphiurides. . . 251
3. Classe. Échinides. . . 254
1. Ordre. Réguliers. . . . 258
2. Ordre. Clypéastroïdes . . 260
3. Ordre. Spantagoïdes . . 261
4. Classe. Holothurides. . 263
1. Ordre. Pédiculés . . . 267
2. Ordre. Apodes 268
IV. Type. — Vers 270
1. Classe. Plathelminthes 276
1. Ordre. Cestodes 277
2. Ordre. Trématodes. . . 287
3. Ordre. Turbellariés. . . 294
2. Classe. Némathelminthes 306
1. Ordre. Acanthocéphales . 307
2. Ordre. Nématodes . . . 310
Chétognathes. . 324
3. Classe. Bryozoaires. . 325
1. Ordre. Lophopodes . . . 332
2. Ordre. Stelmatopodes . . 333
4. Classe. Rotateurs. . . 336
Échinodères . . 341
5. Classe. Géphyriens. . 342
1. Ordre. Géphyriens inermes 346
Géphyriens tubicoles 347
2. Ordre. Géphyriens armés . 348
6. Classe. Annélides. . . 348
1. Sous-classe. Hirudinées . 351
2. Sous-classe. Chétopodes . 357
1. Ordre. Oligochètes . . . 367
2. Ordre. Polychètes . . . 371
7. Classe. Onychophores. 383
Enteropneustes . . 390
V. Type. — Arthropodes. . . 393
1. Classe. Crustacés. . . 398
1. Ordre. Cirripèdes . . . 401
2. Ordre Copépodes . . . 411
3. Ordre. Ostrocodes . . . 427
4. Ordre. Phyllopodes. . . 433
5. Ordre. Arthrostracés . . 448
6. Ordre. Thoracostracés . . 467
2. Classe. Arachnides. . 499
1. Ordre. Linguatulides . . 502

2. Ordre. Acariens 503
Pantopodes . . . 511
3. Ordre. Tardigrades . . . 512
4. Ordre. Phalangides . . . 514
5. Ordre. Aranéides. . . . 515
6. Ordre. Pédipalpes . . . 523
7. Ordre. Scorpionides. . . 524
Pseudoscorpionides. 527
8. Ordre. Solifuges 528
3. Classe. Myriapodes. . 529
1. Ordre. Chilognathes. . . 532
2. Ordre. Chilopodes . . . 534
4. Classe. Hexapodes . 536
1. Ordre. Orthoptères . . . 563
2. Ordre. Névroptères. . . 577
Strepsitères. . . 582
3. Ordre. Rhynchotes . . . 583
4. Ordre. Diptères 597
5. Ordre. Lépidoptères. . . 610
6. Ordre. Coléoptères . . . 623
7. Ordre. Hyménoptères . . 649
VI. Type. — Mollusques. . . 667
1. Classe. Lamellibranches. 671
Asiphoniens 681
Siphoniens. 684
2. Classe. Scaphopodes. . 688
Ordre. Solénoconques . . . 689
3. Classe. Gastéropodes. . 689
1. Sous-classe. Ptéropodes. . 696
1. Ordre. Thécosomes . . . 698
2. Ordre. Gymnosomes. . . 699
Sous-classe. Platypodes. . . 700
1. Ordre. Opisthobranches. . 706
2. Ordre. Prosobranches . . 709
3. Ordre. Pulmonés. . . . 718
3. Sous-classe. Hétéropodes . 722
4. Classe. Céphalopodes . 725
1. Ordre. Tétrabranchiaux. . 734
2. Ordre. Dibranchiaux . . . 736
Brachiopodes . . 739
VII. Type. — Tuniciers. . . 745
1. Classe. Ascidiacés . . 750
1. Ordre. Appendiculaires. . 755
2. Ordre. Ascidies composées. 755
3. Ordre. Ascidies simples et agrégées. 756
4. Ordre. Ascidies salpiformes 757
2. Classe. Thaliacés. . . 758
VIII. Type. — Vertébrés. . . 762
1. Classe. Poissons. . . 777
1. Sous-classe. Léptocardiens. 805
2. Sous-classe. Cyclostomes. . 808
3. Sous-classe. Euichthyes. . 812
1. Ordre. Chondroptérygiens. 812
2. Ordre. Ganoïdes. . . . 820
3. Ordre. Téléostéens . . . 827
4. Ordre. Dipnoïques . . . 857
2. Classe. Amphibies . . 860
1. Ordre. Apodes. 870
2. Ordre. Urodèles. . . . 872
3. Ordre. Batraciens. . . . 879
3. Classe. Reptiles. . . . 888
1. Sous-classe. Plagiotrèmes. 899
1. Ordre. Ophidiens. . . . 899
2. Ordre. Sauriens. . . . 913
2. Sous-classe. Hydrosauriens. 926
1. Ordre. Énaliosauriens . . 927
2. Ordre. Crocodiliens. . . 928
3. Sous-classe. Chéloniens. . 931
4. Classe. Oiseaux. . . . 936
1. Ordre. Palmipèdes . . . 964
2. Ordre. Échassiers . . . 970
3. Ordre. Gallinacés. . . . 978
4. Ordre. Pigeons 982
5. Ordre. Grimpeurs. . . . 984
6. Ordre. Passereaux . . . 988
7. Ordre. Rapaces 999
8. Ordre. Coureurs 1002
5. Classe. Mammifères . . 1005
1. Ordre. Monotrèmes . . . 1026
2. Ordre. Marsupiaux. . . . 1026
3. Ordre. Édentés 1034
4. Ordre. Cétacés 1037
5. Ordre. Périssodactyles . . 1044
6. Ordre. Artiodactyles. . . 1048
7. Ordre. Proboscidiens . . 1058
8. Ordre. Rongeurs. . . . 1060
9. Ordre. Insectivores . . . 1068
10. Ordre. Pinnipèdes . . . 1071
11. Ordre. Carnivores . . . 1079
12. Ordre. Chiroptères . . . 1079
13. Ordre. Prosimiens . . . 1084
14. Ordre. Primates. . . . 1087

Homme. 1092

Appendice 1097

Note A. — L'individualité animale. 1097

Note B. — Principaux systèmes de classification qui ont été proposés, depuis Aristote jusqu'à nos jours. 1099

Note C. — Les Bactéries et les fermentations. 1122

Typographie Lahure, rue de Fleurus, 9, à Paris.

CATALOGUE

DE

LA LIBRAIRIE

F. SAVY

MÉDECINE — CHIRURGIE — PHARMACIE
CHIMIE — PHYSIQUE — MATHÉMATIQUES — BOTANIQUE
GÉOLOGIE — MINÉRALOGIE — PALÉONTOLOGIE — AGRICULTURE
HORTICULTURE — ÉCONOMIE RURALE
ART VÉTÉRINAIRE
ARTS INDUSTRIELS — LITTÉRATURE SCIENTIFIQUE

Tous les ouvrages de ce Catalogue (sauf les cartes en feuilles) sont expédiés PAR LA POSTE en France et en Algérie FRANCO et sans augmentation sur les prix désignés

JOINDRE A LA DEMANDE un mandat de poste sur Paris dont la souche sert de quittance à l'expéditeur

On peut se procurer également ces ouvrages par l'intermédiaire de tous les libraires de la France et de l'étranger

PARIS

77, BOULEVARD SAINT-GERMAIN

PRÈS LA RUE HAUTEFEUILLE

—

1er OCTOBRE 1877

Par suite d'expropriation, la Librairie F. Savy se trouve transférée, depuis le 15 octobre 1875, 77, boulevard Saint-Germain, près la rue Hautefeuille.

La Librairie F. SAVY se charge de procurer les ouvrages publiés en Allemagne et en Angleterre.

EN DISTRIBUTION :

Histoire naturelle générale (8 pages). Octobre 1869. . . . 25c.
Géologie, minéralogie, paléontologie (40 p.). Octobre 1869. 50c.
Botanique (32 pages). Octobre 1871. . . . . 50c.
Zoologie (36 pages). Juin 1873 . . . . . 50c.

Ces Catalogues seront envoyés *franco* aux prix indiqués à toute personne qui en fera la demande.

ACHAT AU COMPTANT

DE

LIVRES ANCIENS DE SCIENCES NATURELLES

TABLE DES MATIÈRES

Médecine. — Chirurgie. — Pharmacie. 3
Chimie. — Physique. — Mathématiques. 13
Botanique. 17
Géologie. — Minéralogie. — Paléontologie. 19
Zoologie. 25
Agriculture. — Horticulture, — Economie rurale. — Art vétérinaire. . 28
Arts industriels. — Littérature scientifique. 30

MÉDECINE — CHIRURGIE — PHARMACIE

ANCELET (E.). Études sur les maladies du pancréas. Paris, 1866. In-8 de 160 pages. . . . . 2 fr. 50

BAILLON (H.). Programme du Cours d'histoire naturelle médicale, professé à la Faculté de médecine de Paris. Ire partie, **Zoologie médicale**. Paris, 1868. 1 vol. in-18 de 72 pages. . . 75 c.

—— IIe partie, **Botanique générale**. Paris, 1878. In-18. . . 75 c.

—— IIIe partie, **Étude spéciale des plantes employées en médecine.** Paris, 1878. 1 vol. in-18 de 70 pages. . . . . 75 c.

BARUDEL (L.). Recherches cliniques sur la goutte et la gravelle, et de leur traitement par les eaux de Vichy. Paris, 1873. In-18. . . . . 2 fr.

BAUDOT (E.). Voies d'introduction des médicaments. Applications thérapeutiques. Paris, 1866. 1 vol. in-8. . . . . 3 fr.

—— **Traité des affections de la peau**, d'après les doctrines de M. Bazin, médecin de l'hôpital Saint-Louis. Paris, 1869. 1 vol. in-8. 7 fr.

—— **Des doctrines professées sur les affections de la peau, depuis Plenck et Willan jusqu'à nos jours.** Paris, 1870, in-8. 2 fr.

BERRUYER (A.). Animalisme ou explication des phénomènes physiologiques des végétaux et des animaux par les animalcules. 1866. In-8 de 50 p. . . . . 1 fr. 50

BOUCHARD (Ch.). Recherches nouvelles sur la pellagre. Paris, 1862. 1 vol. in-8 de 400 pages. . . . . 6 fr.

—— **De la pathogénie des hémorrhagies.** Paris, 1869. 1 vol. in-8 avec fig. . . . . 3 fr. 50

—— **Utilité et objet de l'histoire de la médecine,** leçon d'ouverture. Paris, 1872. In-8° de 21 pages. . . . . 1 fr. 25

COULON (A.). Traité clinique et pratique des fractures chez les enfants. Paris, 1861. 1 vol. in-8. . . . . 4 fr.

DEBOVE. Le Psoriasis buccal. Paris. 1873. In-8 de 55 p. et pl. col. 2 fr.

—— **L'action physiologique des médicaments peut-elle devenir la règle de leur emploi thérapeutique?** 1875. In-8. 2 fr. 50

DESPINE (Prosper). Psychologie naturelle. Étude sur les facultés intellectuelles et morales dans leur état normal et dans leurs manifestations anomales chez les aliénés et chez les criminels.

Tome I contenant une étude sur les facultés intellectuelles et morales, sur la raison, sur le libre arbitre et sur les actes automatiques.

Tome II contenant une étude psychologique sur les aliénés et sur les criminels. Parricides. — Homicides.

Tome III contenant une étude psychologique sur les criminels (*suite et fin*). Infanticide. — Suicides. — Incendiaires. — Voleurs. — Prostituées. — Bases du traitement moral auquel doivent être soumis les criminels et les délinquants. Paris, 1869. 3 vol. in-8 de 800 pages chacun. . . . . 21 fr.

—— **De la folie** au point de vue philosophique ou plus spécialement psychologique, étudiée chez le malade et chez l'homme en santé. Paris, 1875. 1 vol. in-8° de 1000 pages. . . . . 12 fr

Ouvrage couronné par l'Institut de France.

— **De la contagion morale.** Paris, 1870. In-8. . . . . 1 fr.

— **Le démon alcool.** Ses effets désastreux sur le moral, l'intelligence et le physique. Paris, 1871. In-8 de 48 p. . . . . 1 fr. 50

—— **De l'imitation considérée au point de vue des différents principes qui la déterminent.** Paris, 1871. In-8 de 31 p. 1 fr. 25

DESPLATS (V.) et GARIEL. Nouveaux éléments de physique médicale précédés d'une préface, par M. Gavarret, professeur de physique médicale à la Faculté de médecine de Paris. Paris, 1870. 1 vol. in-8, de 720 pag, avec 502 figures dans le texte.. . . . . 9 fr.

La nécessité de l'introduction de la physique dans les études biologiques est, tous les jours, mieux et plus universellement comprise.

Un livre de physique, fortement empreint de ce caractère élémentaire qui n'exclut pas la rigueur de la démonstration, dans lequel se trouvent exposés, avec tous les développements convenables et avec les seules ressources des données expérimentales, les principes fondamentaux de la mécanique, en même temps que les principales lois de la chaleur, de l'électricité, de la lumière, de l'acoustique, des actions moléculaires, doit être désormais considéré comme un complément nécessaire des traités de physiologie, d'hygiène et même de pathologie. Toutes ces qualités se trouvent réunies dans les *Nouveaux éléments de physique médicale* publiés par MM. Gariel et Desplats. GAVARRET.

DEVAY (F.). De la médecine morale. Paris, 1861. Br. in-8. 2 fr. 50

—— **De quelques causes de maladies particulières à notre temps.** Paris, 1859. In-8 de 32 pages.. . . . . 1 fr.

DRAGENDORFF. Manuel de toxicologie, traduit de l'allemand avec de nombreuses additions et augmenté d'un précis des autres questions de chimie légale, par E. RITTER, professeur de chimie médicale et de toxicologie à la Faculté de médecine de Nancy. Paris, 1873. 1 vol. in-8, de 700 pages avec figures dans le texte et un tableau d'analyse spectrale chromolithographié. . . . . 7 fr. 50

Le *Manuel de toxicologie* du professeur Dragendorff a obtenu rapidement un légitime succès, qui s'explique par la manière dont l'auteur a compris et traité son sujet. Comme ouvrage d'étude, le livre de Dragendorff se recommande autant par la clarté et la méthode rigoureuse qui a présidé à l'exposition que par le choix heureux des réactions et des caractères réellement importants Mais c'est principalement au point de vue pratique, que le Manuel de Dragendorff présente des qualités exceptionnelles. Les réactions sont décrites avec une minutie dont on ne reconnaîtra la précieuse utilité que dans le laboratoire.

L'expert près les tribunaux est appelé à résoudre un certain nombre de questions qui n'étaient pas traitées dans l'édition originale, M. E. Ritter a cru devoir les ajouter. Telles sont par exemple l'analyse des aliments et des boissons, celles des taches de sang et de sperme, de falsification des écritures, etc.

En résumé, le *Manuel de toxicologie* suffit à tous les besoins des examens et aux solutions de toutes les questions que l'autorité judiciaire peut confier à l'expert.

DUBRUEIL (A.), professeur de clinique chirurgicale à la Faculté de médecine de Montpellier, ancien chirurgien des hôpitaux de Paris. **Eléments de médecine opératoire.** Paris, 1875. 1 v. in-8 de 900 pages avec 435 gravures dans le texte. . . . . 11 fr.

Les *Eléments de médecine opératoire* de M. le professeur Dubrueil renferment en effet une description très-suffisante des méthodes et des procédés qui, ayant vu le jour depuis peu, ne sont guère encore étudiés que dans les monographies.

Les nouveaux procédés d'extraction de la cataracte, la lithotritie perinéale de Dolbeau, l'ovariotomie forment autant d'articles entièrement neufs. L'auteur a compris que, pour assurer le succès de son livre, il fallait, sans cependant lui donner des dimensions exagérées, que l'élève et le chirurgien pussent y trouver non-seulement la description des procédés classiques bien connus, mais encore celle des opérations de plus fraiche date.

Aussi ce livre représente-t-il l'état actuel de la médecine opératoire et fournit-il des renseignements que l'on était jusqu'à présent obligé d'aller chercher dans les ouvrages spéciaux. Tous les procédés réellement utiles y sont décrits, aussi bien ceux employés par les chirurgiens étrangers que ceux usités en France. Nombre d'instruments nouveaux y sont figurés.

—— **Manuel opératoire des résections.** Paris, 1871. In-8 de 64 pages avec 17 figures.. . . . . 2 fr. 50

DUBRUEIL (A.) Des diverses méthodes du traitement des plaies. Paris, 1869. In-8 de 95 p. . . . . 2 fr.

—— **Mélanges d'orthopédie.** Paris, 1870. In-8. de 32 p. et 1 pl. 1 fr. 25

—— **Note sur la cicatrisation des os et des nerfs.** 1867. In-8. . . . . 50 c.

DUMÉRIL (Aug.). De la texture intime des glandes, des produits de sécrétion en général. Paris, 1844. In-8 de 128 p. 1 fr. 25

—— **Des odeurs, de leur nature et de leur action physiologique.** Paris, 1843. In-4 de 8 p. . . . . 25 c.

DURAND (de Lunel). Théorie électrique du froid, de la chaleur et de la lumière, doctrine de l'unité des forces physiques, avec un Avant-propos sur l'action physiologique de l'électricité. Paris, 1863. In-8 de 36 pages. . . . . 1 fr. 50

—— **Traité dogmatique et pratique des fièvres intermittentes,** suivi d'une Notice sur le mode d'action des eaux de Vichy dans le traitement des affections consécutives à ces maladies. Paris, 1862. 1 vol. in-8. . . . . 6 fr. 50

—— **Nouvelle théorie de l'action nerveuse** et des principaux phénomènes de la vie. Paris, 1863. 1 vol. in-8. . . . . 7 fr. 50

—— **Des incidents du traitement thermo-minéral de Vichy.** Paris, 1864, in-8°. . . . . 1 fr. 50

—— **Des indications et des contre-indications des eaux de Vichy.** Paris, 1872. In-18 de 226 p. . . . . 2 fr.

—— **Synthèse physique,** ses inductions et ses déductions; universalité des grandes forces; leurs conditions originelles; leur rôle dans le fluide éthéré. Paris, 1874. 1 vol. in-18. . . . . 3 fr.

FLORET (P.). Documents chirurgicaux, principalement sur les maladies de l'utérus. Paris, 1862. 1 vol. in-8, avec pl. (4). 3 fr.

FREMINEAU (H.). Traitement curatif des maladies des voies respiratoires et de la phthisie pulmonaire en particulier par le phosphate acide de chaux. In-8 de 24 pages. . . . . 1 fr.

FREY (H.), professeur à l'Université de Zurich. **Traité d'histologie et d'histochimie,** 2e édition française, traduite de l'allemand sur la 5e édition, par le Dr P. Spillmann, précédé d'une préface, Paris, 1877. 1 fort volume in-8 de 800 pages, avec 634 gravures dans le texte. . . 16 fr.

La première édition française du *Traité d'Histologie* de Frey a été publiée en 1870 sur la 3e édition allemande. Depuis cette époque, les études histologiques ont fait des progrès considérables. La 2e édition française a été publiée sur la 5e édition allemande (1873). Des changements nombreux ont été apportés dans cette édition qui diffère par bien des points de la première. L'Histochimie a été remaniée. Les formules anciennes remplacées pas les formules atomiques. De 530 les gravures ont été portées à 634.

—— **Précis d'Histologie,** traduit de l'allemand, par les Dr Sesselmann et Spillmann. Paris, 1878. 1 vol. in-18 de 350 p., avec 208 gravures dans le texte. . . . . 5 fr.

FUSTER (J.). Monographie clinique de l'affection catarrhale. Paris, 1861. 1 vol. in-8 de 616 p. (7). . . . . 3 fr.

GARIEL (C. M.), professeur agrégé à la Faculté de médecine de Paris. **De l'ophthalmoscope.** Paris, 1869. In-8 de 48 p. . . . . 1 fr. 50

GAUTIER (L.). Étude sur les eaux de l'Ile de Ré, considérées au point de vue physique, chimique, micrographique et hygiénique. Paris, 1873. In-8 de 27 pages. . . . . 1 fr. 25

GAUTIER (A.), professeur agrégé à la Faculté de médecine de Paris. **Chimie appliquée à la physiologie, à la pathologie, à l'hygiène avec les analyses et les méthodes de recherches les plus nouvelles.** Paris, 1874. 2 vol. in-8 avec figures dans le texte. 18 fr.

La Première Partie : Chimie appliquée a l'hygiène, comprend l'étude : 1° *de l'air atmosphérique*, de ses variations, de ses viciations et de leurs effets sur l'homme ; 2° *des aliments et de l'alimentation ;* 3° *des eaux*, de leur nature, de leur rôle dans la nutrition, de leur influence sur la santé publique ; 4° *des milieux habités* et de tout ce qui se rattache aux questions de cubage d'air, d'altération et d'assainissement des milieux où vivent l'homme et les animaux.

La Deuxième Partie : Chimie appliquée a la physiologie, est divisée en six livres : Livre I. *Des tissus proprement dits.* — Livre II. *Digestion.* — Livre III. *Assimilation.* — Livre IV. *Sécrétions.* — Livre V. *Respiration.* — Livre VI. *Innervation et reproduction.*

La Troisième Partie : Chimie appliquée a la pathologie, est divisée parallèlement à la Deuxième, en livres correspondants qui comprennent successivement : les *altérations pathologiques des tissus ;* les *troubles de la digestion* et les *produits anormaux du tube digestif ;* les *altérations morbides du sang, du chyle et de la lymphe ;* les *modifications pathologiques des diverses sécrétions ;* les *altérations du poumon et de la respiration*, etc.

GAUTHIER (Auguste). Recherches historiques sur l'exercice de la médecine dans les temples, chez les peuples de l'antiquité, etc. Paris, 1844. In-18 de 164 p. . . . . 1 fr. 25

GIRAUD (X.), de l'homœopathie et de ses progrès. Paris, 1877. In-18 de 210 pages. . . . . 2 fr. 50

GRAND (S.). De l'hygiène de la vue dans les travaux qui demandent une grande application des yeux. Paris, 1874. In-8 de 75 pages. . . . . 2 fr.

GUYÉTANT. Nouvelles considérations sur la longévité humaine. Paris, 1865. In-18 de 133 pages. . . . . 1 fr. 25

HARDY (E.). Principes de chimie biologique. Paris, 1871. 1 vol. in-18 de 600 p., avec fig. et un tableau chromolithographié . . . . 7 fr.

HOPPE SEYLER, professeur à l'Université de Strasbourg. **Traité d'analyse chimique appliquée à la physiologie et à la pathologie. Guide pratique pour les recherches cliniques**, traduit de l'allemand sur la 4e édition, par le Dr Schlagdenhauffen, professeur agrégé à la Faculté de médecine et à l'École de pharmacie de Nancy. Paris, 1877. 1 vol. grand in-8, avec figures dans le texte. . . . . 10 fr.

HIRSCHSOHN. Étude comparative du Galbanum et de la gomme ammoniaque. Paris, 1876. In-8 de 77 pages. . . . 2 fr.

HUBERT RODRIGUE (D.). Clinique médicale de Montpellier. Constitutions médicales et épidémiques. — Climat de Montpellier. Paris, 1855. 1 vol. in-8 de 300 p. . . . . 2 fr.

JANTET (Charles et Hector). De la vie et de son interprétation dans les différents âges de l'humanité. Paris, 1860. 1 vol. in-8. . 5 fr.

—— **Doctrine médicale matérialiste.** Paris, 1866. 1 vol. in-8. 6 fr.

JOUGLA (J.). Traitement de la pleurésie purulente chez les enfants. Paris, 1873. Gr. in-8 de 68 pages avec tabl. . . . . 2 fr.

JOULIN (D.), professeur agrégé à la Faculté de médecine de Paris. **Traité complet théorique et pratique des accouchements.** Paris, 1867. 1 fort vol. grand in-8, de 1,200 pages avec 150 fig. dans le texte. 16 fr.

L'auteur a placé à la fin de chaque chapitre un résumé en une ligne au plus de tout un paragraphe, ce qui fait de ce traité un excellent mémento pour repasser à la veille d'un examen.

Les lecteurs soucieux d'approfondir un point spécial d'obstétrique trouveront à la fin de chaque chapitre un résumé bibliographique des plus complets.

Un grand nombre de gravures intercalées dans le texte, exécutées avec un soin peu ordinaire dans les traités d'accouchements publiés jusqu'à ce jour, en rendent l'intelligence facile.

JOULIN (D.). Des cas de dystocie appartenant au fœtus. Paris, 1863. In-8 . . . . . 3 fr.

—— **Du forceps et de la version dans les cas de rétrécissement du bassin.** Paris, 1865. 1 vol. in-8. . . . . 2 fr. 50
Prix Capuron. Mémoire couronné par l'Académie de médecine.

LABADIE-LAGRAVE (F.). Des complications cardiaques du croup et de la diphthérie et en particulier de l'endocardite secondaire diphthérique. Paris, 1873. Gr. in-8 de 122 pages, avec tracés thermométriques et une planche en chromolithographie. 3 fr. 50

LADREY, professeur à l'Ecole de médecine de Dijon. **Programme d'un cours de pharmacie.** Paris, 1868. 1 vol. in-18. . . 1 fr. 25

LAMARCK. Philosophie zoologique, ou exposition de considérations relatives à l'histoire naturelle des animaux, à la diversité de leur organisation et des facultés qu'ils en obtiennent, aux causes physiques qui maintiennent en eux la vie et donnent lieu aux mouvements qu'ils exécutent; enfin, à celles qui produisent les unes le sentiment, les autres l'intelligence de ceux qui en sont doués. Nouvelle édition, revue et précédée d'une introduction biographique, par Charles Martins, professeur d'histoire naturelle à la Faculté de médecine de Montpellier, etc. Paris, 1873. 2 vol. in-8 de 900 p. 12 fr.

Cet ouvrage était devenu rare et fort recherché. Il se vendait de 25 à 30 fr
Il a paru utile de remettre à la disposition du public le livre capital de l'un d
nos plus grands naturalistes, celui que l'on a justement appelé le *Linné français*

LANGLEBERT (Edmond). Traité théorique et pratique des maladies vénériennes, ou leçons cliniques sur les affections blennorrhagiques, le chancre et la syphilis, recueillies par M. Evariste Michel, revues et publiées par le professeur. Paris, 1864. 1 vol. in-8 de 700 pages, avec une bibliographie complète des ouvrages publiés jusqu'à ce jour sur la syphilis. . . . . 8 fr.

LAPORTE (DE). Hygiène de la table. (Voir page 30.)

LEE (Henry). Leçons sur la syphilis. De l'inoculation syphilitique et de ses rapports avec la vaccination; leçons professées à l'hôpital Saint-George, traduites de l'anglais par le docteur Edmond Baudot. Paris, 1863. In-8 de 120 pages. . . . . 2 fr. 50

LEGRAND DU SAULLE. La folie devant les tribunaux. Paris, 1864. 1 vol. in-8 de 600 pages. . . . . 8 fr.

LERICHE. Du tannin, de son emploi en médecine comme succédané du quinquina. Paris, 1861. Grand in-8 de 28 p. 1 fr.

LEROY (Camille). Considérations sur les affections fébriles, ou maladies aiguës. Paris, 1846. 1 vol. in-8. . . . . 2 fr.

LISLE (E.), ancien médecin en chef de l'hospice des aliénés de Marseille. **Du traitement de la congestion cérébrale et de la folie avec congestion et hallucinations.** Paris, 1871. 1 vol. in-8 de 406 p. 7 fr.

LOUMAIGNE (L.). De la hernie de l'ovaire. Paris, 1869. In-8 de 48 pages. . . . . 1 fr. 50

LUNIER (L.), inspecteur général du service des aliénés, et du service sanitaire des prisons de France. **De l'influence des grandes commotions politiques et sociales sur le développement des maladies mentales.** Paris, 1874. 1 vol. in-8.. . . . . 6 fr.

—— **Des placements volontaires dans les asiles d'aliénés.** Études sur les législations françaises et étrangères. Paris, 1868. Brochure in-8. . . . . 1 fr. 50

LUNIER (L.). Des aliénés dangereux, étudiés au triple point de vue clinique, administratif et médico-légal. Paris, 1869. In-8 de 30 p. 1 fr. 25

De l'augmentation progressive du chiffre des aliénés et de ses causes. Paris, 1870. In-8 de 16 pages et tableaux. . . 75 c.

—— **De l'isolement des aliénés considéré comme moyen de traitement et mesure d'ordre public.** Paris, 1871. In-8 de 16 p. 75 c.

—— **Du rôle que jouent les boissons alcooliques dans l'augmentation du nombre de cas de folie et de suicide.** 1 v in-8 de 40 pages. . . . . 1 fr. 50

—— **De l'origine et de la propagation des sociétés de tempérance.** Paris, 1873. Gr. in-8 de 24 pages. . . . . 1 fr.

– et **ROUSSELIN. Etude médico-légale sur l'état mental de M. du P...** Paris, 1870. In-8 de 36 p. . . . . 1 fr. 25

MAISONNEUVE (J. G.). Le périoste et ses maladies. Paris, 1839. In-8 . . . . . 2 fr. 50

—— **Mémoire sur la désarticulation totale de la mâchoire inférieure.** Paris, 1859. In-4, avec pl. noires. . . . . 6 fr.
Avec planches coloriées. . . . . 12 fr.

—— **De la ligature extemporanée** et de sa supériorité sur l'instrument tranchant pour l'extirpation de toutes les tumeurs pédiculées ou pédiculables, avec description des instruments nouveaux destinés à son exécution. 1860. 1 vol. in-4 avec planches. . . . . 6 fr.

— **Leçons cliniques sur les affections cancéreuses**, professées à l'hôpital Cochin, recueillies et publiées par le docteur Alexis Favrot.
Ire partie, comprenant les affections cancéreuses en général. In-8 avec planches lithographiées. Paris, 1854. In-8. . . . . 2 fr. 50
IIe partie, comprend les affections cancéreuses du sein. 1854. In-8. 2 fr. 50

MASSE (J. N.). Petit atlas complet d'anatomie descriptive du corps humain. *Ouvrage adopté par le Conseil supérieur de l'instruction publique.* Nouvelle édition augmentée des tableaux synoptiques d'anatomie descriptive. Paris, 1873. 1 vol. in-18 relié de 113 planches gravées en taille-douce, avec texte en regard . . . . . 20 fr.

—— Le même ouvrage relié avec la tranche supérieure dorée, avec les planches coloriées . . . . . 36 fr.

Plus de quarante mille exemplaires vendus depuis son apparition, des traductions dans toutes les langues attestent suffisamment l'accueil qui a été fait à cette utile publication. L'Atlas d'anatomie de Masse est devenu le *vade-mecum* de l'amphithéâtre.

—— **Anatomie synoptique**, ou résumé complet d'anatomie descriptive du corps humain. Paris, 1867. 1 vol. in-18 de 116 pages. 2 fr.

Ces tableaux synoptiques sont extraits de la nouvelle édition du Petit Atlas d'anatomie descriptive. On a fort approuvé l'idée qui a présidé à ce travail qui, sous une forme concise, est très-utile pour revoir rapidement les articulations, les insertions musculaires, l'angéiologie, la névrologie.

MAURIAC (Ch.). Étude sur les névralgies réflexes symptomatiques de l'orchi-épididymite blennorrhagique. Paris, 1870. 1 vol. in-8 de 115 pages. . . . . 2 fr. 50

(Voyez page 14, West. *Leçons sur les maladies des femmes.*)

MILLET (Auguste). Traité de la diphthérie du larynx (croup). Paris, 1863. 1 vol. in-8. . . . . 6 fr.

Ouvrage couronné par la Société des sciences médicales et naturelles de Bruxelles.

—— **De l'emploi thérapeutique des préparations arsenicales.** 2e édition entièrement refondue. Paris, 1865. 1 vol. in-8. . 4 fr.

Mémoire couronné par la Société centrale de médecine du département du Nord.

MIOT (C.). Traité pratique des maladies de l'oreille. Paris, 1871. 1 vol. gr. in-8 de 340 pages avec 18 figures dans le texte et 4 planches chromolithographiées représentant 38 figures . . . . . 8 fr.

MOUCHON (E.). Monographie des principaux fébrifuges indigènes considérés comme succédanés du quinine. Paris, 1856. In-8 de 150 pages. . . . . 2 fr. 50

NAQUET (A.), Précis de chimie légale. Guide pour la recherche des poisons, l'examen des armes à feu, l'analyse des cendres, l'altération des écritures, des monnaies, des alliages, des denrées et la détermination des taches dans les expertises chimico-légales, à l'usage des médecins, pharmaciens, chimistes, experts, avocats, etc. Paris, 1873. 1 vol. in-18 avec figures dans le texte. . . . . 3 fr.

—— **Principes de chimie**, fondés sur les théories modernes, p. 17.

NEUBAUER et **VOGEL. De l'urine et des sédiments urinaires.** Propriétés et caractères chimiques et microscopiques des éléments normaux et anormaux de l'urine; analyse qualitative et quantitative de cette sécrétion, description et valeur séméiologique de ses altérations pathologiques, etc., précédé d'une introduction par R. Fresenius, 2e édition française traduite de l'allemand sur la 7e édition, par le docteur L.-A. Gautier. Paris, 1877, 1 vol. gr. in-8 avec 4 planches coloriées et 69 figures dans le texte. . . . . 10 fr.

NIEMEYER (P.). Précis de percussion et d'auscultation. Traduit de l'allemand par A. Szerlecki. Paris, 1874. 1 vol. in-18 de 150 pages avec 21 figures dans le texte. . . . . 2 fr. 50

Le *Précis de percussion et d'auscultation* est le seul ouvrage traitant de ces matières basé sur les lois de l'acoustique. L'auteur étend à tous les bruits physiologiques et pathologiques, respiratoires et circulatoires, les lois indiquées par Chauveau, Bondet, Bergeon.

PHILIPEAUX (R.). Traité de thérapeutique de la coxalgie, suivi de la description de **l'appareil inamovible**, pour le traitement des coxalgies, par le professeur Verneuil. Paris, 1867. 1 vol. in-8 avec figures intercalées dans le texte. . . . . 8 fr.

PLANCHON (G.), Traité pratique de la détermination des drogues simples d'origine végétale ou Nouveau cours d'Histoire naturelle professé à l'Ecole de pharmacie de Paris. Paris, 1875. 2 forts vol. in-8 avec 305 figures dans le texte. . . . . 20 fr.

Ouvrage couronné par l'Institut de France.

Ce livre est destiné à exercer une grande influence sur l'enseignement et l'étude de la matière médicale, autant par la renommée scientifique de son auteur que par l'intérêt qui s'attache toujours aux œuvres fortes et originales.

Depuis que M. Planchon occupe la chaire de matière médicale à l'École de pharmacie, il a donné à son enseignement des tendances et une direction nouvelle et véritablement scientifique qui ont fait de son cours l'un des plus suivis de l'Ecole. Jusqu'ici, on s'était borné pour la description des drogues simples à l'examen des caractères objectifs.

M. Planchon, dans cet ouvrage, fruit d'un long labeur, de remarquables et patientes recherches, étudie complétement les drogues simples, usuelles, insérées au Codex ou récemment introduites dans la thérapeutique (eucalyptus, etc.). Il donne des notions sur l'origine des substances médicinales et leurs principes actifs, il insiste avec beaucoup de soin et de discernement sur les caractères qui permettent soit de grouper entre elles, soit de distinguer les unes des autres les drogues simples à l'état où on les emploie dans les pharmacies.

De nombreuses figures, dessinées pour la plupart par M. Faguet sur des préparations microscopiques et des échantillons types du droguier de l'Ecole de pharmacie, facilitent l'intelligence du texte.

Ce nouveau livre de M. Planchon doit se trouver non-seulement entre les mains de tous les étudiants en pharmacie, mais dans la bibliothèque de tous les pharmaciens, soucieux de vérifier eux-mêmes la véritable nature des produits qu'ils emploient.

PRAVAZ (Ch. G.). **Traité théorique et pratique des luxations congénitales du fémur,** suivi d'un appendice sur la prophylaxie des luxations spontanées. Paris, 1847. 1 vol. in-4 avec 10 pl. (20). . . . . 12 fr.

PRAVAZ (fils). **Essai sur les déviations latérales de la colonne vertébrale.** Amsterdam, 1862. In-4 de 90 p. . . . . 3 fr. 50

PUECH (A.). **De l'atrésie des voies génitales de la femme.** Paris, 1864. In-4. . . . . 5 fr. »

—— **De l'hématocèle péri-utérine.** Paris, 1861. In-8. . . 1 fr. 50

—— **Des anomalies de l'homme, de leur fréquence relative.** Paris, 1871. In-8 de 104 p. . . . . 2 fr. 50

—— **Étude sur un monstre double compliqué de deux autres monstruosités.** Paris, 1850. In-8 de 40 p. avec pl. lith. 1 fr.

—— **Des naissances multiples, de leurs causes, de leur fréquence relative.** Paris, 1873. 1 vol. in-8 de 92 fig. . . . . 2 fr. 50

—— **Des ovaires et de leurs anomalies.** Paris, 1873. In-4° de 160 pages. . . . . 5 fr.

—— **De l'utérus pubescent.** Paris, 1874. In-8 de 16 pages. . . 1 fr.

—— **Les mamelles et leurs anomalies** étudiées au point de vue de l'anatomie, de la physiologie et de l'embryogénie. Paris, 1876, br., in-8 de 120 pages. . . . . 3 fr.

QUANTIN (Emile). **Prostitution et syphilis.** Paris, 1863. 1 vol. in-18. . . . . 1 fr. 25

—— **De la chorée.** Dijon, 1859. 1 vol. in-18. . . . . 5 fr. »

RANVIER (L.), professeur d'anatomie générale au Collége de France. **Traité technique d'histologie.** Paris, 1875-1878. 1 vol. gr. in-8 de 1100 pages, avec 300 gravures dans le texte. . . . . 30 fr.

Ce ouvrage est en cours de publication. En vente : fasc. 1 à 4 de 640 pag. avec 215 fig.

RAPOU (A.). **Histoire de la doctrine médicale homœopathique;** son état actuel dans les principales contrées de l'Europe. Application pratique des principes et des moyens de cette doctrine au traitement des malades. Lyon, 1847. 2 volumes in-8 avec portrait. . . 15 fr.

REBOLD (E.). **L'électricité,** moteur de tous les rouages de la vie. Paris, 1869. 1 vol. in-8 avec 6 pl. . . . . 6 fr.

RICHARD (de Nancy). **Traité de l'éducation physique des enfants.** 3e édition, augmentée. Paris, 1861. 1 vol. in-18 de 300 p. . . 2 fr.

—— **Commentaire physiologique sur la personne d'Horace.** Paris, 1863. 1 vol. in-18 (3.50) . . . . . 1 fr. 50

RIOUX (J.). **La médecine des familles** ou Traité des propriétés médicinales des plantes indigènes et de celles qui sont généralement cultivées en France; contenant, pour chaque espèce : sa description botanique; ses propriétés alimentaires et médicinales; l'indication de la manière dont on doit l'employer; les soins à prendre pour la récolter, la sécher et la conserver; le traitement de l'empoisonnement par celles qui sont vénéneuses. Paris, 1872. 1 volume in-18. . . . . 1 fr.

RITTER, professeur de chimie médicale et de toxicologie à la Faculté de médecine de Nancy. **Manuel de chimie pratique** (analytique, toxicologique, zoochimique), à l'usage des étudiants en médecine et en pharmacie. Paris, 1874. 1 vol. in-18 avec 123 figures dans le texte et une planche chromolithographiée représentant l'analyse spectrale du sang. 6 fr.

Cet excellent *Manuel* est fait par un homme habitué à diriger les travaux pratiques des étudiants, et qui, sans rien sacrifier des importantes notions de la science moderne, s'est appliqué à la circonscrire dans les limites des applications médicales. Précision, concision, clarté, tels sont les mérites de cet ouvrage, que les médecins garderont comme mémento pratique après qu'il leur aura servi à préparer leurs examens.

ROCHEBRUNE (A. T. DE). Sur un fœtus humain, appartenant à la famille des anencéphaliens. Paris, 1869. In-8 de 30 p. et pl. 1 fr. 50

—— **Essai de statistique médicale** suivi d'observations médico-chirurgicales sur les ambulances d'Angoulême. Paris, 1871. In-4 de 46 pages avec tableaux. . . . . 4 fr.

—— **Etude histologique et anatomo-pathologique,** sur une tumeur hétéromorphe développée dans les méninges. Paris, 1870. In-8 de 32 pages. 1 planche. . . . . 1 fr. 25

—— **De quelques manifestations de la syphilis congénitale,** et spécialement de l'infiltration fibro-plastique du foie chez le fœtus et le nouveau-né. Paris, 1874. Gr. in-4 de 106 pages et 3 planches chromolithographiées. . . . . 5 fr.

SALES-GIRONS. Traitement de la phthisie pulmonaire par l'inhalation des liquides pulvérisés et par les fumigations de goudron. Paris, 1860. 1 vol. in-8 de 600 pages. . . . . 5 fr.

SAUVAGE (G. E.). Recherches sur l'état sénile du crâne. Paris, 1870. 1 vol. gr. in-8 avec planches. . . . . 3 fr. 50

SEMANAS. Doctrine pathogénique fondée sur le digénisme phlegmasi-toxique et ses composés morbides. Paris, 1858. 1 vol. in-8 (4 fr. 50) . . . . . 2 fr.

SERAINE (Dr Louis). De la santé des gens mariés, ou physiologie de la génération de l'homme et hygiène philosophique du mariage. 15e édition. Paris, 1877. 1 beau vol. in-18 de 400 p. . . . . 3 fr.

SOMMAIRE DES PRINCIPAUX CHAPITRES DE LA TABLE DES MATIÈRES.

I. Du sens génésique. — II. Des organes reproducteurs. — III. Limite de la puissance sexuelle. — IV. Du mariage et de la maternité. — V. Du célibat et de ses inconvénients. — VI. Conformation vicieuse des organes reproducteurs. — VII. Syncope génitale. — VIII. Atonie des organes. — IX. Perversion nerveuse. — X. Absence ou vice de composition des germes. — XI. Hérédité de structure. — XII. Hérédité physiologique. — XIII. Hérédité de quelques diathèses. — XIV. Hérédité de quelques névropathies. — XV. Hérédité morale.

Depuis longtemps il nous semblait regrettable qu'il n'existât pas sur ces questions un livre sérieux et honnête écrit au nom de la science, dans un style simple et chaste, où les personnes mariées pussent étudier sans rougir ce sujet qui les intéresse si fort dans leur personne et leur postérité. Nous nous sommes efforcé de combler cette lacune. L. SERAINE.

SERAINE. De la santé des petits enfants, ou conseils aux mères sur la conservation des enfants pendant la grossesse, sur leur éducation physique depuis la naissance jusqu'à l'âge de sept ans, et sur leurs principales maladies. 4e édit. Paris, 1873. 1 vol. in-32 de 192 p. . 1 fr.

—— **De l'aménorrhée.** Paris, 1843. In-4 de 52 pages. . . . . 75 c.

SOCQUET (J.-A.). Principes d'économie médicale ou des lois fondamentales de la médecine, déduites de l'observation et de leur application au diagnostic, au pronostic et au traitement des maladies. Paris, 1852. 1 vol. in-8 de 250 p. . . . . 2 fr.

SZAFKOWSKI (L. R.). Recherches sur les hallucinations au point de vue de la psychologie, de l'histoire et de la médecine légale. Paris, 1849. In-8 (5). . . . . 2 fr.

THERMES (G.). Études sur le bain turc au point de vue hygiénique et thérapeutique. Paris, 1876. In-8 de 74 pages . . . . . 1 fr.

—— **Étude sur le bain térébenthiné ou thermo-résineux.** Paris 1877. In-8 de 32 pages. . . . . 1 fr.

TOMES (**J. et Ch.**), chirurgiens-dentistes des hôpitaux de Londres, etc. **Traité de chirurgie dentaire.** Traduit de l'anglais sur la 2e édit. par le Dr Darin. Paris, 1873. 1 vol. in-8 de 650 pages avec 250 gravures dans le texte. . . . . 10 fr.

MM. John et Ch. Tomes ont voulu donner un ouvrage de chirurgie dentaire strictement pratique. Ils débutent par donner l'exposition de la structure et du développement des dents et des mâchoires. Les maladies des dents et de leurs parties accessoires, ainsi que les affections concomitantes, ont été traitées, autant que possible, suivant l'ordre naturel de leur apparition, et les auteurs ont donné des détails sur la structure et le développement des tissus envahis, puis ensuite la description des maladies auxquelles ils sont respectivement exposés.

TUEFFERD (Dr). **De la contagion.** 1864. In-8 de 110 p. 1 fr. 25

VACHER (**L.**). **Étude médicale et statistique** sur la mortalité à Paris, à Londres, à Vienne et à New-York en 1865, d'après les documents officiels, avec une carte météorologique et mortuaire. Paris, 1866. 1 vol. in-8. 6 fr.

— **Des maladies populaires** et de la mortalité à Paris, à Londres, à Vienne, à Bruxelles, à Berlin, à Rockaden et à Turin, en 1866, avec une étude médico-hygiénique sur les consommations dans ces villes. 2e année, Paris, 1867. In-8. . . . . 3 fr.

VERRIER (**E.**). **Manuel pratique de l'art des accouchements,** 2e édition. Paris, 1874. 1 vol. in-18 avec gr. dans le texte. . . . . 6 fr.

VOGEL. De l'urine (Voir Neubauer et Vogel, page 9).

WAGNER (**Dr**). **Observations sur les sels de lithine dans le traitement de la goutte.** 1873. In-8 de 10 pages. . . . . 50 c.

WELLING (**L. de**). **Des kystes hydatiques du cœur.** Paris, 1872. Gr. in-8 de 80 pages. . . . . 1 fr. 50

WEST (**Charles**). **Leçons sur les maladies des femmes,** traduites de l'anglais sur la 3e édition et considérablement annotées par Mauriac, médecin de l'hôpital du Midi. Paris, 1870. 1 fort v. in-8 de 860 p. 13 fr.

Le livre de gynécologie le plus répandu en Allemagne est la traduction des leçons cliniques de West, ouvrage excellent que j'aurai l'occasion de citer souvent. Il vient de nous être donné une fidèle et élégante traduction française par M. Mauriac qui a complété le livre de West par de très-intéressantes additions.
(Courty, *Maladies de l'utérus. Introduction.* Page XXIII. 2e édition.)

WUNDERLICH. De la température du corps dans les maladies. Trad. de l'allemand sur la 2e éd., par le Dr Labadie-Lagrave. Paris, 1872. 1 v. gr. in-8 avec 41 fig. dans le texte et 7 pl. . . . . 10 fr.

Après avoir déterminé la température de l'homme en état de santé, Wunderlich approfondit dans une série de chapitres toutes les questions qui se rattachent à la température morbide en général.

Ce livre comble une lacune dans la littérature médicale contemporaine; et il contribuera à populariser un procédé d'exploration indispensable au praticien.

WUNDT. Nouveaux éléments de physiologie humaine, traduits de l'allemand sur la 2e édition et augmentés de notes par le Dr Bouchard. Paris, 1872. 1 vol. grand in-8 avec 150 figures dans le texte. 14 fr.

Quand un ouvrage veut représenter l'état de la science, il est indispensable qu'il en reflète les progrès incessants, ce qui rend l'exposition d'ensemble des plus difficiles, car un traité élémentaire doit en même temps former un tout méthodique. Le succès des *Nouveaux éléments de physiologie*, très-appréciés en Allemagne, prouve que le professeur Wundt a complétement réussi.

CHIMIE — PHYSIQUE — MATHÉMATIQUES

BEER (A.). Introduction à la haute optique. Traduit de l'allemand par C. Forthomme, professeur de chimie à la Faculté des sciences de Nancy. Paris, 1858, 1 vol. in-8 de 375 p. avec 200 fig. dans le texte et 1 tableau lithographié, représentant 25 fig. . . . . 12 fr.

BOLLEY (A.) et **KOPP, Manuel pratique d'essais et de recherches chimiques appliqués aux arts et à l'industrie.** Guide pour l'essai et la détermination de la valeur des substances naturelles ou artificielles employées dans les arts, l'industrie, etc. ; 2e édition française traduite de l'allemand sur la 4e édition, par le Dr L. Gautier. Paris, 1877. 1 vol. in-8, de 1100 pages avec 110 fig. dans le texte. . . . . 12 fr.

CLASSEN (A.). Précis d'analyse chimique quantitative, traduit de l'allemand, par Francken et Lebrun. Paris, 1876. 1 vol. in-8. . 6 fr.

CLAUDON (Émile). Fabrication du vinaigre fondée sur les études de M. Pasteur, contenant : 1° description des procédés actuels de fabrication; 2e exposition résumée des travaux de M. Pasteur sur le vinaigre. 3° dévéloppement d'un appareil de fabrication expéditive, économique, basé sur les principes émis par M. Pasteur. Gr. in-8 de 60 pages avec pl. 3 fr.

DESPLATS (V.) et GARIEL (C. M.). Nouveaux éléments de physique médicale, précédés d'une préface, par M. Gavarret, professeur à la Faculté de médecine de Paris. Paris, 1870. 1 vol. in-8 de 700 pages avec 500 grav. dans le texte. . . . . 9 fr.

FORTHOMME (C.), professeur à la Faculté des sciences de Nancy. **Traité élémentaire de physique expérimentale et appliquée.** Paris, 1860-1861. 2 vol. in-18, avec 16 planches contenant 970 figures. . 7 fr.

FRESENIUS (R.), professeur de chimie à l'université de Wiesbaden. **Traité d'analyse chimique qualitative**, des opérations chimiques, des réactifs et de leur action sur les corps les plus répandus, essais au chalumeau, analyse des eaux potables, des eaux minérales, du sol, des engrais, etc. Recherches chimico-légales, analyse spectrale. 5e édit. française, traduite de l'allemand sur la 14e édit., par Forthomme, professeur de chimie à la Faculté des sciences de Nancy. Paris, 1875. 1 vol. in-8 avec fig. dans le texte, et un tableau d'analyse spectrale chromolith. 7 fr.

Je regarde ce précieux ouvrage comme très-utile pour l'enseignement dans les diverses Facultés, pour les médecins et les pharmaciens. Je recommande ce livre à tous, étudiants et chimistes, même à ceux qui possèdent déjà des traités plus complets d'analyses. J. Liebig.

FRESENIUS (R.). Traité d'analyse chimique quantitative. Traité du dosage et de la séparation des corps simples et composés les plus usités en pharmacie, dans les arts et en agriculture, analyse par les liqueurs titrées, analyse des eaux minérales, des cendres végétales, des sols, des engrais, des minerais métalliques, des fontes, dosage des sucres, alcalimétrie, chlorométrie, etc., 3e édition française, traduite sur la 6e édition allemande, par M. Forthomme, professeur de chimie à la Faculté des sciences de Nancy. Paris, 1875. 1 vol. in-8 de 1,000 pag. avec 210 fig. dans le texte. 13 fr.

FUCHS (C. W. C.), professeur à l'Université d'Heidelberg. **Guide pratique pour la détermination des minéraux**, traduit de l'allemand par A. Guéroult, préparateur au Muséum d'histoire naturelle, Paris, 1875. 1 vol. in-8, avec tableaux. . . . . 4 fr.

GARIEL (C.-M.), professeur agrégé et préparateur de physique à la Faculté de médecine de Paris. **Des phénomènes physiques de l'audition.** Paris, 1869. In-8 de 109 pages. 2 fr.50

GAUTIER (A.), professeur agrégé à la Faculté de médecine de Paris, etc. **Chimie appliquée à la physiologie, à la pathologie, à l'hygiène avec les analyses et les méthodes de recherches les plus nouvelles.** Paris, 1874. 2 vol. in-8 avec figures dans le texte et un tableau d'analyse spectrale chromolithographié. . . . . 18 fr.

—— **Etude sur les fermentations proprement dites et les fermentations physiologiques et pathologiques.** Paris, 1869. In-8 de 123 pages. . . . . 3 fr.

GAY-LUSSAC. Instruction pour l'usage de l'alcoomètre centésimal et des tables qui l'accompagnent. Paris, 1824. In-18. 3 fr.

GIRARDON (D.), professeur à l'École de la Martinière. **Cours élémentaire de perspective linéaire**, à l'usage des écoles des beaux-arts, etc. Paris, 1872. 1 vol. in-8, avec un atlas de 28 pl. gravées. 6 fr.

GLENARD (A.). Note sur la fermentation tartrique du vin. Lyon, 1862. Gr. in-8 de 22 p. . . . . 75 c.

HARTSEN (F. A.). Qu'appelle-t'on un équivalent chimique, critique sur la chimie actuelle et moyen d'en rectifier la nomenclature. Paris, 1877, in-8 de 32 pages . . . . . 1 fr. 25

HOPPE SEYLER. Traité d'analyse chimique. (Voir p. 6.)

KOPP et BOLLEY, professeurs à l'Université de Zurich. **Traité des matières colorantes artificielles dérivées du goudron de houille.** Traduit de l'allemand par le docteur GAUTIER. Paris, 1874. 1 v. gr. in-8 avec 26 fig. dans le texte. . . . . 10 fr.

LE ROUX. Cours de géométrie élémentaire (Géométrie plane et Géométrie dans l'espace). Paris, 1864. 1 v. in-18 de 500 p. avec 500 gr. 6 fr.
Séparément la Géométrie dans l'espace. . . . . 2 fr.

MÉRAY (Charles), prof. à la Faculté des sciences de Dijon. **Nouveau précis d'analyse infinitésimale.** Paris, 1872. 1 vol. in-8 de 310 p. 7 fr.

Dans cet ouvrage, l'auteur expose une théorie des fonctions analytiques entièrement neuve par le plan et par la méthode, et dont trois années d'enseignement lui ont permis de constater la valeur didactique.

—— **Nouveaux éléments de géométrie.** Paris, 1874. 1 volume in-8 de 350 pages avec 164 fig. . . . . 6 fr.

Cet ouvrage traite toutes les questions exigées dans les divers examens auxquels prépare l'Enseignement secondaire, ce qui ne l'empêche pas d'offrir cet avantage considérable, que *des coupures faciles permettent aux Maîtres de l'enseignement industriel, et même primaire, d'en extraire immédiatement un cours des mieux appropriés aux besoins de leurs élèves.*

MOHR (F.). Traité d'analyse chimique à l'aide de liqueurs titrées, à l'usage des chimistes, des médecins, des pharmaciens, des fabricants de produits chimiques, des métallurgistes, des agronomes, etc. 2e édition française traduite de l'allemand sur la 4e édition, par FORTHOMME, professeur de chimie à la Faculté des sciences de Nancy. Paris, 1875. 1 vol. grand in-8 de 750 pages avec 163 gravures dans le texte.. 15 fr.

M. Mohr, un des chimistes éminents de l'Allemagne, a fait de la méthode d'analyse par les liqueurs titrées un traité spécial, où il a réuni tout ce qui a été écrit sur ce sujet jusqu'à ce jour, en y ajoutant de nouveaux et nombreux procédés imaginés par lui; il a perfectionné les méthodes connues, telles que l'alcalimétrie, l'acidimétrie, la chlorométrie; il a simplifié les appareils, tout en les rendant plus rigoureux et, en même temps, plus faciles à manier; par là, il a rendu un service véritable à l'industrie et à la science.

L'emploi des liqueurs titrées a le grand avantage de permettre de faire des analyses quantitatives, avec une rigueur qu'on obtient difficilement par la balance, et surtout de faire, en quelques minutes, des dosages qui demanderaient souvent plusieurs heures, voire même des journées entières.

L'auteur a mis ses soins à tout exposer avec la plus grande clarté, afin d'être compris, non-seulement par le chimiste de profession, mais encore par le fabricant, le propriétaire de mines, l'ouvrier intelligent des usines. Les essais de manganèse, de minerais de fer, de scories de forges, de chlorures de chaux, de soude, de potasse, le dosage de la chaux dans les marnes, de l'acide carbonique dans les eaux minérales, l'acidimétrie, l'alcalimétrie, la chlorométrie, etc., sont tellement nets que, même entre des mains peu expérimentées, la méthode ne peut conduire qu'à des résultats exacts.

Cette deuxième édition française, traduite sur la quatrième édition allemande, a subi de telles augmentations, que l'étendue du livre a plus que doublé.

NAQUET (A.). Principes de chimie fondée sur les théories modernes. 5e édition, revue et considérablement augmentée. Paris, 1875. 2 vol. in-18, de 1,200 p. avec fig. dans le texte. . . . . 10 fr.

Cette troisième édition contient des modifications considérables:

Dans le premier volume l'auteur a ajouté les nouvelles expériences et discussions sur la dissociation, complété l'histoire des composés du silicium, etc.

Dans la partie de l'ouvrage consacrée à la chimie organique, M. Naquet a séparé des corps gras les composés aromatiques, dont l'étude, à l'heure présente, constitue une branche vraiment spéciale de la chimie du carbone.

Les chapitres consacrés aux généralités sur les différentes fonctions de la série grasse, sur les hydrocarbures, les alcools primaires, secondaires et tertiaires, ont été beaucoup développés, et on a introduit les notions d'hydrocarbures normaux ou primaires, secondaires et tertiaires, dont les découvertes les plus récentes ont démontré l'importance.

Les autres composés organiques dérivant des hydrocarbures par substitution, M. Naquet a été entraîné à faire la même distinction pour les alcools, les acides, etc.

La série aromatique forme aujourd'hui une partie très-considérable de la chimie du carbone, qui est d'autant plus intéressante que l'industrie a mis à profit des découvertes fondées souvent sur les spéculations théoriques les plus élevées, pour l'obtention des magnifiques matières colorantes qui offrent un éclat et une pureté de teintes inconnus jusqu'alors.

Le chapitre qui traite de la constitution de cette série est donc entièrement nouveau, et l'auteur consacre aussi une place plus grande à l'étude détaillée de quelques-uns des composés aromatiques.

Enfin, dans tout l'ouvrage on a substitué aux formules graphiques de M. Kekulé les formules de constitution, plus simples et plus claires, dont on fait usage depuis peu d'années; en général, on a employé ces formules développées le plus souvent possible, parce que la seule inspection d'une formule suffit pour rendre compte immédiatement de l'isomérie de deux composés et contribue beaucoup à fixer dans la mémoire la constitution des corps.

NAQUET (A.). Précis de chimie légale. (Voy. page 10.)

PASTEUR (L.). Études sur le vin. Ses maladies. (Voir p. 29.)

RITTER. Manuel de chimie pratique (anal. tox. zooch.). (Voir p. 11.)

SECCHI (R. P.), directeur de l'Observatoire de Rome, membre correspondant de l'Institut de France, etc. **L'unité des forces physiques.** Essai de philosophie naturelle. 2e édit. française, revue et considérablement augmentée. Paris, 1874. 1 vol. in-8 de 650 p., avec 63 fig. dans le texte. 10 fr.

Pour entreprendre une œuvre de cette portée et l'exécuter, il fallait joindre à une connaissance peu commune de tous les détails des sciences naturelles une rare hauteur de vues et une éminente faculté de généralisation. Or il est impossible de ne pas reconnaître que l'auteur de *l'Unité des forces physiques* réunit ces deux conditions à un degré tout à fait exceptionnel. Le livre du P. Secchi est une étude du plus haut intérêt, qui ne peut manquer de faire faire à la science un pas immense vers son but définitif.

NEUBAUER et VOGEL. De l'urine et des sédiments urinaires. Propriétés et caractères chimiques et microscopiques des éléments normaux et anormaux de l'urine, analyse qualitative et quantitative de cette sécrétion, description et valeur séméiologique de ses altérations pathologiques, etc., précédé d'une introduction par R. Fresenius, 2e édit. française traduite de l'allemand sur la 7e édition, par le docteur L.-A. Gautier, Paris, 1877, 1 vol. gr. in-8 avec 4 planches coloriées et 69 figures. 10 fr.

SACC. Élément d'analyse chimique qualitative. Neuchatel, 1867. Grand in-8 cartonné de 18 pages . . . . . 1 fr.

SPRING. Hypothèse sur la cristallisation. Liége, 1875. In-8 de 50 pages.. . . . . 1 fr. 50

TERREIL (A.), aide-naturaliste et chef des travaux chimiques au Muséum d'histoire naturelle de Paris. **Traité pratique des essais au chalumeau** dans les analyses chimiques et les déterminations minéralogiques; mode d'emploi et description des propriétés physiques des minéraux et des caractères chimiques qui peuvent les faire reconnaître dans les essais au chalumeau. Paris, 1876. 1 vol. in-8 de 500 pages, avec de nombreux tableaux . . . . . 10 fr.

Le but de l'auteur en écrivant le *Traité pratique des essais au chalumeau* a été de généraliser et de propager l'usage de ce précieux instrument qui possède, dans les recherches de chimie analytique, la sensibilité du spectroscope. Dans aucun ouvrage on n'a indiqué jusqu'à présent de méthode générale pour la marche à suivre dans les essais pyrognostiques. Dans la dernière partie du livre qui est la plus étendue, tous les corps simples et leurs composés chimiques sont étudiés avec grand soin au point de vue des caractères qui les font reconnaître dans les essais pyrognostiques; on y trouvera également une description des minéraux qui contiennent ces corps simples et les caractères physiques et pyrognostiques de ces minéraux, cette dernière partie constitue *un véritable traité pratique de minéralogie*..

TOURNIER (Émile). Nouveau Manuel de chimie simplifiée pratique et expérimentale sans laboratoire, manipulations, préparations, analyses contenant : 1° des ustensiles, appareils et procédés d'opérations les plus faciles; 2° principes de la chimie, préparation, étude et usage des corps minéraux et organiques avec les noms anciens et nouveaux, expériences, procédés, recettes d'économie domestique et industrielle, etc.; 3° précis d'analyse, essais, recherche des falsifications. Paris, 1867. 1 vol. in-18 avec 300 figures dans le texte. . . . . 2 fr. 50

WALKHOFF (L.). Traité complet de fabrication et raffinage du sucre de betteraves. (Voir p. 32.)

WAGNER, professeur de chimie industrielle à l'Université de Vurzbourg. **Nouveau traité de chimie industrielle** à l'usage des ingénieurs, chimistes, industriels, contre-maîtres, ouvriers, agriculteurs, etc., traduit de l'allemand sur la 8e édition, par le Dr L. Gautier. Paris, 1873. 2 vol. gr. in-8 de 1400 pages avec 400 gravures dans le texte . . . . . 20 fr.

L'ouvrage se divise en huit chapitres; les trois premiers forment le premier volume, où l'on traite successivement de la métallurgie et des préparations métalliques, de l'extraction des sels de potasse et de l'acide azotique, de la préparation des corps explosifs, de l'extraction du sel, de la fabrication de la soude, de l'extraction du brome, de l'iode et du soufre, de la fabrication de l'acide sulfurique, du sulfure de carbone, de l'acide chlorhydrique et des chlorures décolorants, de la préparation de l'ammoniaque et des sels ammoniacaux, de la fabrication du savon, de l'extraction du borax et de l'acide borique, de la fabrication des aluns, de la préparation de l'outremer et de la technologie du verre, des poteries, du plâtre, de la chaux et des mortiers.

Le second volume contient les cinq autres chapitres, comprenant la technologie des fibres textiles animales et végétales, la fabrication du papier, du sucre, de l'amidon, du vin, de la bière, de l'alcool et du vinaigre; la préparation du pain, la conservation du bois, la fabrication du tabac, les applications industrielles des huiles volatiles et des résines, le tannage des peaux ; la fabrication de la colle, du phosphore, des allumettes, du noir animal ; la préparation du beurre et du fromage, la conservation de la viande, la teinture et l'impression des tissus, avec l'examen des matières colorantes, et enfin les matières employées pour le chauffage et l'éclairage.

WOEHLER (F.). Éléments de chimie organique et inorganique. Traduits de l'allemand sur la 11e édition. Paris, 1858. 1 vol. in-8 de 600 pages.. . . . . 5 fr.

BOTANIQUE

ARBAUMONT (d'). Observations sur les stomates et les lenticelles du cissus quinquefolia. Paris, 1878. Grand in-8 de 22 pages et 2 pl. . 2 fr.

BAILLON (H.), professeur de botanique à la Faculté de médecine de Paris.

—— **Programme du Cours d'histoire naturelle médicale**, professé à la Faculté de médecine de Paris. IIe partie, **Botanique générale**. Paris, 1878. 1 vol. in-18 de 50 pages. . . . . 75 c.

—— IIIe partie. **Etude spéciale des plantes employées en médecine**. Paris, 1878. 1 vol. in-18 de 70 pages. . . . . 75 c.

BOULAY (Abbé). Flore cryptogamique de l'Est (Muscinées, Mousses, Sphaignes, Hépatiques). Paris, 1872. 1 fort vol. in-8 de 880 p. 15 fr.

—— **Le terrain houiller du nord de la France et ses végétaux fossiles**. Lille, 1876, 1 vol. in-4 avec tableaux et 4 pl. phot. 10 fr.

CORNU (M.), GRONLAND (S.) et **RIVET (G.). Des préparations microscopiques** tirées du règne végétal, et des différents procédés à employer pour en assurer la conservation. Paris, 1872. In-8 de 80 pages avec fig. . . . . 4 fr.

ECORCHARD. Flore régionale de toutes les plantes qui croissent spontanément ou qui sont généralement cultivées en pleine terre dans les environs de Paris et les départements maritimes du nord-ouest et du sud-ouest de la France. Paris, 1878. 1 vol. in-18 de 800 pages. . . . . 12 fr.

FRANCHET. Étude sur les Verbascum de la France et de l'Europe centrale, 1875. In-8 de 131 pages. . . . . 3 fr.

GANDOGER (M.). Decades plantarum novarum præsertim ad floram Europæ spectantes. Fasc. I. II Paris, 1875-76 2 br. In-8 de 48 p. . . . . 6 fr.

—— **Essai sur une nouvelle classification des roses de l'Europe, de l'Orient**, etc. Paris, 1876. In-8 de 48 pages. . . . . 3 fr.

—— **Rosae novae Galliam austro-orientalem colentes**. Paris, 1877. In-8 de 25 pages. . . . . 2 fr.

HUSNOT (T.). Flore analytique et descriptive des mousses du Nord-Ouest. Paris, 1873. In-12 de 200 p. avec fig. et échantillons. 5 fr.

—— **Flore analytique et descriptive des hépatiques de France et de Belgique.** 1re livr. In-8 de 32 pages et 4 planches. . . 3 fr. 50

JANDEL (Aug.). La Botanique sans maître, ou étude de mille fleurs ou plantes champêtres, de leurs propriétés et de leurs usages en médecine, dans les arts et dans l'économie domestique; par la méthode Dubois, d'Orléans. Refondue, simplifiée, et raccordée à la flore française de de Lamark et de Candolle. Nouvelle édit. Paris, 1875. 1 vol. in-18 de 370 pages. 3 fr.

JORDAN et FOURREAU. Breviarium plantarum novarum sive specierum in horti plerumque cultura recognitarum descriptio contracta, ulterius amplianda. Fasciculus I. Parisiis, 1866. In-8 de 60 p. 3 fr.
Fasciculus II. Parisiis, 1868. In-8 de 137 p. . . . . 8 fr.

—— **Icones ad floram Europæ**, novo fundamento instaurandam, spectantes. — Cet ouvrage se publie en 5 volumes de chacun 40 fascicules in-folio de 5 pl. gravées et coloriées avec soin et texte. Prix de chaque fascicule. 9 fr.
En vente les fascicules 1 à 40 formant le tome Ier avec 20 pl.. Prix. . . 360 fr.
En vente les fascicules 41 à 56 (tome II). . . . . 144 fr.
Ouvrage honoré de souscriptions du ministère de l'instruction publique.

KLEINHANS (R.). Iconographie des mousses. Paris, 1872. 1 vol. in-folio cartonné en toile, avec 30 planches lithographiées représentant 270 figures et un texte explicatif.. . . . . 30 fr.

KUNTH (V. S.). Enumeratio plantarum omnium hucusque cognitarum, secundum familias naturales disposita, adjectis characteribus, differentiis et synonymiis. Stuttgardiæ. 1833-1850. 6 vol. in-8 avec pl., y compris le supplément. (60). . . . . 45 fr.

LAMBERT (E.). Nouveaux éléments d'histoire naturelle, à l'usage des lycées, des candidats au baccalauréat ès sciences, etc. 3 vol. in-18 avec 440 gravures dans le texte. . . . . 9 fr.

—— **Géologie.** 3e édition. Paris, 1875. 1 vol. in-18 de 240 pages, avec 142 gravures dans le texte. . . . . 3 fr.

—— **Botanique.** 3e édit. Paris, 1877. 1 vol. in-18 avec 202 gravures dans le texte. . . . . 3 fr.

—— **Zoologie.** 2e éd. Paris, 1872. 1 v. in-18 avec 100 gr. dans le texte. 3 fr.

PAYER (J.-B.). Botanique cryptogamique, ou histoire naturelle des familles de plantes inférieures. 2e édition, revue et augmentée de notes par Baillon, professeur de botanique à la Faculté de médec. de Paris. Paris, 1868. 1 vol. gr. in-8, avec 1110 fig. dans le texte. . . . . 15 fr.

PLANCHON (G.), professeur à l'École supérieure de pharmacie de Paris. **Traité pratique de la détermination des drogues simples d'origine végétale ou Nouveau cours d'Histoire naturelle** professé à l'Ecole de pharmacie de Paris. Paris, 1875. 2 forts vol. in-8 avec 305 figures dans le texte. . . . . 20 fr.

Ouvrage couronné par l'Institut de France.

POMEL (A.). Nouveaux matériaux pour la Flore atlantique. Paris, 1874-1875. 2 vol. in-8 de 400 pages. . . . . 9 fr. 50 c.

RICHARD (Achille) et MARTINS (Charles). Nouveaux Éléments de botanique contenant l'organographie, l'anatomie et la physiologie végétales, les caractères de toutes les familles naturelles, par Achille Richard, 11e édit., augmentée de notes additionnelles par Charles Martins, professeur de botanique à la Faculté de médecine de Montpellier, directeur du Jardin des plantes de la même ville, correspondant de l'Institut de France et de l'Académie de médecine de Paris; et pour la partie cryptogamique, par J. de Seynes, professeur agrégé à la Faculté de médecine de Paris. Paris, 1876. 1 vol. in-8 avec 500 fig. dans le texte. . . . . 7 fr.

Peu d'ouvrages classiques ont eu la fortune des *Éléments de botanique* de Richard, mais la fortune en ce cas n'a pas été aveugle; et la faveur dont jouit ce livre dans les générations d'étudiants qui se succèdent depuis trente ans se justifie par l'ingéniosité de sa méthode, la lucidité de son exposition et l'attrait de son style. Aucun écrivain n'a exposé la botanique avec cette simplicité qui caractérisait son enseignement oral.

Le lecteur s'assurera en parcourant ce livre de l'importance des additions dont le professeur Martins a enrichi cette édition nouvelle. Il s'est évidemment proposé de remplacer Richard, et ce but, il l'a complétement atteint. La partie cryptogamique a été complétement remaniée.

Cette dernière édition, avec les compléments dont l'ont enrichie les professeurs Martins et de Seynes, est le tableau extrêmement fidèle de l'état de la science botanique.

SACHS (J.). Traité de botanique conforme à l'état présent de la science. Traduit de l'allemand sur la 3e édit. par Van Tieghem, membre de l'institut. Paris, 1874. 1 vol. gr. in-8 de 1,100 p., avec 500 fig. dans le texte. 20 fr.

Ce *Traité de botanique* résume avec une autorité incontestable tous les travaux originaux, mémoires de quelque importance, qui ont paru dans les recueils français et étrangers durant les trente dernières années. Depuis son apparition en langue française, ce livre se trouve sur toutes les tables de laboratoire. Il est devenu le *vade mecum* de tout botaniste sérieux, et est appelé à donner une direction nouvelle aux études botaniques. Les cinq cents figures de cet ouvrage sont intelligemment exécutées et servent toujours à propos à élucider le texte.

SAVATIER (Dr). Botanique japonaise. Livres kwa-wi. Traduit du japonais. Paris, 1873. 1 vol. grand in-8 de 160 pages. . . . 8 fr. 50

—— **et FRANCHET. Enumeratio plantarum** in Japonia sponte crescentium hucusque rite cognitarum, adjectis descriptionibus specierum pro regione novarum, etc. Parisiis, 1875-77, 2 vol. in-8. 40 fr.

SCHIMPER (W. Ph.) Synopsis muscorum Europaeorum praemissa introductione de elementis bryologicis tractante. Editio secunda. Stuttgard, 1876. 2 vol. In-8 de cxxx 885 pages et 8 pl. 35 fr.

SEYNES (J. de). Recherches pour servir à l'histoire naturelle des végétaux inférieurs. I. Des fistulines. Paris, 1874. In-4 de 40 p. avec 7 pl. col. . . . . 12 fr.

STEUDEL. Nomenclator botanicus, seu Synonymia plantarum universalis, enumerans ordine alphabetico nomina atque synonyma, tum generica et specifica et a Linnæo et a recentioribus de re botanica scriptoribus plantis phanerogamis imposita. Editio secunda. Stuttgart, 1840. 2 vol. grand in-8 de 1662 pages. (33 fr.). . . . . 15 fr.

TISON (Ed.) professeur de botanique à la Faculté des sciences (Université catholique de Paris). **Recherches sur les caractères de la placentation et de l'insertion dans les myrtacées et sur les nouvelles affinités de cette famille.** Paris, 1876. In-4 avec 4 pl. 5 fr.

TRIANA (J.). Nouvelles études sur les quinquinas, accompagnées de fac-simile des dessins de la *Quinologie* de Mutis, suivies de remarques sur la valeur des quinquinas. Paris, 1870. 1 vol. grand in-folio cartonné de 80 pages avec 31 planches.. . . . . 70 fr.

Le même ouvrage avec les planches coloriées. . . . . 100 fr.

VAN TIEGHEM (Ph.), membre de l'Institut. **Recherches sur la structure du pistil et sur l'anatomie comparée de la fleur.** Paris, 1871. 2 vol. in-4 avec 16 planches doubles gravées. . . . 20 fr.

Ouvrage qui a obtenu le grand prix Bordin, décerné en 1868 par l'Institut de France.

GÉOLOGIE — MINÉRALOGIE — PALÉONTOLOGIE

ARCELIN (A.). Les formations tertiaires et quaternaires des environs de Mâcon. L'argile à silex; l'époque glaciaire; l'érosion des vallées; l'ancienneté de l'homme. Paris, 1877. Gr. in-8 de 95 p. et 3 pl. . . . . 3 fr.

ARCHIAC (D'). Introduction à l'étude de la paléontologie stratigraphique. Cours de paléontologie, professé au Muséum d'histoire naturelle. Paris, 1862-1864. 2 vol. in-8, formant 1100 avec fig. (16). 10 fr.

Le 1er volume renferme l'*Histoire de la paléontologie stratigraphique.*

Le tome II traite des *Connaissances générales qui doivent précéder l'étude de la paléontologie stratigraphique et des phénomènes organiques de l'époque actuelle qui s'y rattachent.* — Origine des êtres; De l'espèce; M. Darwin; Iles et récifs de polypiers; Preuves de l'existence de l'homme; Restes d'industrie humaine; Habitations lacustres; Ouvrages en terre de l'Amérique du Nord; Fossilisation . . . . . 8 fr. 50

— **Carte géologique du département de l'Aisne.** 1 feuille coloriée. . . . . 10 fr.

—— **et Jules HAIME. Description des animaux fossiles du groupe nummulitique de l'Inde,** précédée d'un résumé géologique et d'une monographie des nummulites. Paris, 1853-1854. 2 vol. in-4 avec 36 planches de fossiles (60). . . . . 30 fr.

Le tome II se vend séparément (30). . . . . 15 fr.

L'ouvrage de MM. d'Archiac et Jules Haime forme le complément nécessaire du tome III de l'*Histoire des progrès de la géologie.*

Le tome I comprend la Monographie des Nummulites avec la description des Polypiers et des Echinodermes de l'Inde.

Le tome II, les Mollusques Bryozoaires, Acéphales, Gastéropodes, Céphalopodes, Annélides et Crustacés.

BAYAN (F.). Études faites dans la collection de l'École des mines sur des fossiles nouveaux ou mal connus. Paris, 1870-73. 2 vol. in 4 de 166 pages autographiées avec 20 planches. 24 fr.

BAYLE, professeur de minéralogie et de géologie à l'Ecole des ponts et chaussées. **Cours de minéralogie et de géologie.** Paris, 1869. (Cours autographié, p. 1 à 248). In-4 avec 400 grav. dans le texte. 12 fr. 50

BEAUMONT (Élie de). Note sur les systèmes des montagnes les plus anciens de l'Europe. Paris, 1847. In-8 de 128 pag. 3 fr. 50

—— **Trois leçons au Collége de France (1843-1844).** Des torrents et de leurs dépôts. — Du régime des rivières. — Dépôts de matières meubles dans les vallées. Paris, 1849. In-8 de 280 pag. avec 2 pl.. 2 fr.

—— **Note relative à l'une des causes présumables des phénomènes erratiques.** Paris, 1847. In-8 . . . . . 2 fr.

—— **Sur les terrains compris entre le grès vert et le calcaire grossier.** Paris, 1847. In-8 de 8 pages. . . . . 50 c.

—— **Etudes stratigraphiques sur le département de la Haute-Marne.** Paris, 1862. In-4 de 84 pages. . . . . 1 fr. 25

—— **Remarques sur les accidents stratigraphiques du département de la Haute-Marne.** Paris, 1862. In-4 de 46 pages.. 75 c.

—— **Le Réseau pentagonal.** Paris, 1869. In-4 de 10 pages. . . 15 c.

—— **Tableau des données numériques** qui fixent les principaux points du réseau pentagonal. Paris, 1863-66. 4 broch. in-4 de 80 pag. 1 fr. 50

—— **Sur la géologie du Dauphiné.** Paris, 1859. In-4 de 4 pag.. 15 c.

—— **Rapport sur un mémoire de M. de Tchihatcheff**, relatif à la constitution géologique de l'Altaï. Paris, 1845. In-4 de 26 pages. 75 c.

—— **Carte géologique détaillée de la France.** Paris, 1873. In-4 de 8 pages. . . . . 20 c.

Sur la constitution du terrain traversé par le tunnel du mont Cenis. Paris, 1859, In-4 de 6 pages. . . . . 20 c.

—— **Notice des travaux de M. Élie de Beaumont.** In-4 de 4 p. 5 c.

—— **Sur la corrélation des différents systèmes de montagnes.** Paris, 1850. In-4 de 14 pages. . . . . 1 fr.

— **Sur les travaux de M. Perrey** relatifs aux tremblements de terre. Paris, 1854. In-4 de 8 pages. . . . . 25 c.

—— **Sur le travail de M. Fournel :** Richesse minérale de l'Algérie. Paris, 1848. In-4 de 8 pages. . . . . 25 c.

—— **Sur les recherches du Dr Grange** relatives aux causes du crétinisme et du goître et aux moyens d'en préserver la population. Paris, 1851. In-4 de 8 pages . . . . . 25 c.

—— **Rapport sur un mémoire de M. Alcide d'Orbigny**, intitulé : Considérations générales sur la géologie de l'Amérique méridionale. Paris, 1843. In-4 de 40 pages. . . . . 1 fr. 25

—— **Rapport sur un mémoire de F. de Castelnau**, relatif au système silurien de l'Amérique septentrionale. Paris, 1843. In-4. 75 c.

—— **Instruction pour l'exploration géologique de l'Algérie.** Paris, 1838. In-4 de 40 pages. . . . . 1 fr. 75

—— **Instructions pour les géologues** de l'expédition qui se rend dans le nord de l'Europe. Paris, 1838. In-4 de 24 pages. . . . 1 fr. 25

—— **Observations sur le phénomène diluvien dans le Nord de l'Europe.** Paris, 1840. In-8 de 56 pl. . . . . 2 fr. 50

—— **Rapport sur un mémoire de M. J. Itier**, intitulé : Notice géologique sur la formation néocomienne. Paris, 1842. In-4 8 pages.. 50 c.

—— **Instructions pour le voyage dans le Texas de M. Duplessis.** Paris, 1848. In-4 de 5 pages. . . . . 25 c.

—— **Sur le rapport qui existe entre le refroidissement progressif de la masse du globe terrestre et celui de sa surface.** Paris, 1844. In-4 de 4 pages. . . . . 15 c.

— **Rapport sur deux mémoires de Domeyko**, sur plusieurs espèces minérales du Chili. Paris, 1864. In-4 de 8 pages. . . . . 50 c.

BURMEISTER, directeur du musée de Buenos-Ayres, etc. **Histoire de la création**, traduit de l'allemand sur la 8e édition, par MAUPAS, revue par GIEBEL. Paris, 1870. 1 vol. gr. in-8, avec gravures dans le texte. . 15 fr.

CARTE GÉOLOGIQUE DÉTAILLÉE AU 80,000e DE LA FRANCE, par MM. ÉLIE DE BEAUMONT, JACQUOT, DE CHANCOURTOIS, DE LAPPARENT, DOUVILLÉ, POTIER, FUCHS, CLÉRAULT, GUYERDET. Paris, 1874-1877.

Feuille A. Titre — B. Avertissement avec le tableau d'assemblage — C. Légende technique. 3 feuilles. — Chaque feuille. . . . . 2 »

Légende géologique générale D^{i}, D^{ii}, D^{iii}, D^{iv}, D$^{n'vi}$, D$^{n'vii}$, D$^{n'viii}$. 7 feuilles. Chaque feuille. . . . . 2 »

Feuille 3. **Boulogne**, avec notice explicative. 1 feuille coloriée . 5 »
Feuille 4. **St-Omer**, — — . . . 7 »
Feuille 5. **Lille**, — — . . . 2 »
Feuille 6. **Montreuil**, — — . . . 3 »
Feuille 7. **Arras**, — — . . . 10 »
Feuille 8. **Douai**, — — . . . 4 50
Feuille 10. **St-Valéry**, — — . . . 2 75
Feuille 12. **Amiens**. — — . . . 8 »
Feuille 13. **Cambrai**. — — . . . 9 »
Feuille 20. **Neufchâtel**, — — . . . 9 »
Feuille 20. **Neufchâtel**, annexe, coupe longitudinale. Pl. XII. . . 5 »
Feuille 21. **Montdidier**, avec notice explicative. 1 feuille col. . . 7 »
Feuille 22. **Laon**, — — . . . 8 »
Feuille 31. **Rouen**, — — . . . 8 »
Feuille 31 et 47 coupe VII. **Rouen et Evreux**. . . . . 5 »
Feuille 32. **Beauvais**, — — . . . 8 »
Feuille 32. **Beauvais**, annexe, coupe longitudinale. Planche V. . . . 5 »
Feuille 32. **Beauvais**, — section verticale. Planche V. . . . 2 »
Feuille 33. **Soissons**, avec notice explicative. 1 feuille coloriée. . . 9 »
Feuille 47. **Évreux**, — — . . . 9 »
Feuille 48. **Paris**, — — . . . 10 »
Feuille 48. **Paris**, annexe, coupe longitudinale. Planche I. . . . 5 »
Feuille 48. **Paris**, — coupe longitudinale. Planche II. . . . 5 fr.
Feuille 48. **Paris**, — section verticale. Pl. I, II. Chacune. 2 »
Feuille 48. **Paris**. Explications. 1er cahier. In-18 de 78 pages. . . . 1 »
Feuille 48. **Paris**, annexe. Perspectives photographiques. Pl. I, II, III, IV. chacune. . . . . 2 »
Feuille 49. **Meaux**, avec notice explicative. 1 feuille coloriée. . . . 8 »
Feuille 49. **Meaux**, annexe, coupe longitudinale. Planche III . . . . 5 »
Feuille 49. **Meaux**, — section verticale. Planche IV . . . . . 2 »
Feuille 64. **Chartres**, avec notice explicative. 1 feuille. . . . 6 »
Feuille 65. **Melun**, — — . . . 7 »
Feuille 66. **Provins**, — — . . 7 »
Feuille 79. **Châteaudun**, — — . . . 5 »
Feuille 80. **Fontainebleau**, — — . . . 6 »
Feuille 81. **Sens**, — — . . . 6 »

Séries paléontologiques. **Bassin Parisien**. Pl. I, II. III, IV. Chacune. 1 »
Texte : Généralités : B Avertissement historique et définition du travail. In-8 de 16 pages. . . . . 1 »

C Légende technique. Explication des signes affectés aux gîtes. In-18 de 30 pages. . . . . 1 »

D$^{i'\ ii'\ iii}$. Système, mode d'application de la légende géologique générale, par de CHANCOURTOIS. In-18 de 53 p. 1 »

Mémoire N° 1. **Le Pays de Bray**, par DE LAPPARENT. In-18 de 110 p. 2 fr.

CARTES GÉOLOGIQUES DE TOUS LES DÉPARTEMENTS français, d'Angleterre, de Belgique, d'Allemagne, de Suisse, d'Espagne, d'Italie.

COLLENOT (J.). Description géologique de l'Auxois. (Arrondissements de Semur, Avallon, du Morvan.) Stratigraphie, Paléontologie, Géogénie. Paris, 1873. 1 vol: gr. in-8 de 660 pages. . . . . 8 fr.

COLLOMB (Edouard). Carte géologique des environs de Paris, d'après les travaux de MM. Cuvier et Brongniart, Omalius d'Halloy, Dufrénoy et Elie de Beaumont, d'Archiac, Raulin, de Sénarmont, Delesse, Deshayes, Desnoyers, Goubert, Hébert, Lambert, Lartet, Meugy, d'Orbigny, Michelot, Triger, Verneuil. Paris, 1866. 1 feuille imprimée en couleur au $\frac{1}{320000}$. . . . . 10 fr.

—— La même, sur toile, dans un étui. . . . . 12 fr. 50

COURTILLER. Éponges fossiles des sables du terrain crétacé supérieurs des environs de Saumur, suivies des nullipores à squelettes siliceux. Paris, 1874. 1 vol. gr. in-8 de 54 p. avec 106 pl. 20 fr.

CREDNER, professeur de géologie à l'Université de Leipzig. **Traité de géologie,** traduit de l'allemand sur la 3e édition. Paris, 1878. 1 vol. in-8 avec figures dans le texte. (*Sous presse.*)

DELESSE. Procédé mécanique pour déterminer la composition des roches. 2e édition. Paris, 1862. Brochure in-8.. . 1 fr. 25

—— **Recherches sur l'origine des roches.** 2e édition. Paris, 1865. In-8 de 80 pages. . . . . 2 fr. 50

—— **Études sur le métamorphisme des roches.** Paris, 1869. In-8 de 100 pages. . . . . 2 fr. 50

—— **et DE LAPPARENT,** ingénieur des mines. **Revue de géologie** pour les années 1874-75. Tome XIII. Paris, 1877. 1 v. in-8 de 200 p., avec une carte géologique de la France agricole. . . . . 3 fr. 50

Prix des tomes I à VIII. . . . . 40 fr.

Depuis le tome IX chaque volume. . . . . 3 fr. 50

Les auteurs de la *Revue de Géologie* ont cherché à présenter aux géologues une analyse succincte, fidèle et méthodique des travaux si nombreux qui, en tous lieux et à tout moment, contribuent à enrichir la science. Leur attention s'est portée principalement sur les publications faites à l'étranger qui sont généralement assez peu connues en France.

DESLONGCHAMPS (E.). Le Jura normand. Étude paléontologique des divers niveaux jurassiques de Normandie comprenant la description et l'iconographie de tous les fossiles vertébrés et invertébrés qu'ils renferment. Cette publication paraît par livraisons gr. in-4, comprenant chacune 12 pl. noires intercalées et le texte correspondant. 20 fr.

En vente la 1re Livraison.

DOLLFUS (G.). Principes de Géologie transformiste. Paris, 1874. 1 vol. in-18.. . . . . 2 fr. 50

D'ORBIGNY (CH.). Tableau chronologique des divers terrains, ou systèmes de couches connues de l'écorce terrestre, présentant, d'une manière synoptique les principaux êtres organisés qui ont vécu aux diverses époques géologiques, et indiquant l'âge relatif aux différents systèmes de montagnes, établis par M. Elie de Beaumont. 1 feuille jésus coloriée. 2 fr.

—— Le même collé sur toile, vernissé et monté sur gorge et rouleau (*propre à l'enseignement*). . . . . 5 fr.

—— **Coupe figurative de la structure de l'écorce terrestre** avec indication et fig. des principaux fossiles caractéristiques des divers étages. 1 feuille grand-aigle, avec 182 fig. de fossiles dessinées par Léger et coloriées.. . . . . 6 fr.

—— Le même collé sur toile, vernissé et monté sur gorge et rouleau (*propre à l'enseignement*). . . . . 12 fr.

DUFRÉNOY et ÉLIE DE BEAUMONT. Carte géologique de la France au $\frac{1}{500000}$, publiée par ordre du ministre des travaux publics. 6 feuilles grand-aigle coloriées, sur toile et pliées. In-4. . . 167 fr. 50

—— **Explication de la carte géologique de la France.** *En vente* les tomes I, II, III, Ire partie. Paris, 1841-1873. 3 vol. in-4. 37 fr. 75
. Séparément le tome III, 1re partie. In-4. . . . . 4 fr.

—— **Carte géologique de la France**, imprimée en couleur (réduction de la grande carte en 6 feuilles). 1 feuille avec le réseau pentagonal. 5 fr.

—— La même, collée sur toile. . . . . 7 fr.
Voir **Carte géologique détaillée de la France**, page 21.

DUMORTIER (E.). Etudes paléontologiques sur les dépôts jurassiques du bassin du Rhône. 1re partie, Infra-lias. Paris, 1864. 1 vol. gr. in-8, avec 30 pl. de fossiles. (Ne se vend plus séparément.)

—— IIe partie, Lias inférieur. Paris, 1867. 1 vol. gr. in-8 avec 50 pl. de fossiles. . . . . 30 fr.

—— IIIe partie, Lias moyen. Paris, 1869. 1 vol gr. in-8 avec 45 pl. . 30 fr.

—— IVe partie. Lias supérieur. Paris, 1874. 1 vol. gr. in-4. 62 pl.. . 36 fr.

—— **Sur quelques gisements de l'oxfordien inférieur de l'Ardèche.** Paris, 1871. In-8 de 84 p. avec 6 pl.. . . . . 4 fr. 50

—— **et FONTANES. Description des ammonites de la zone à ammonites tenuilobatus de Crussol** (Ardèche), et de quelques autres fossiles jurassiques nouveaux ou peu connus. Paris, 1876, Gr. in-8° de 167 pages et 19 pl. . . . . 20 fr.

FONTANES (F.). Le vallon de la Fuly et les sables à buccins des environs d'Ileyrien (Isère). Etude stratigraphique et paléontologique. Paris, 1875. Gr. In-8 de 60 pages et 2 pl.. . . . . 3 50

GAUDRY (Albert), professeur de paléontologie au Muséum. **Animaux fossiles du Mont-Léberon (Vaucluse).** Etude des vertébrés par A. Gaudry. Etude des invertébrés par P. Fischer et R. Tournouer. Paris, 1873. 1 vol. in-4 de 130 pages avec 20 pl. . . . . 30 fr.

—— **Matériaux pour l'histoire des temps quaternaires**, I fascicule. Paris, 1876. In-4 de 62 pages et 11 pl. . . . . 12 fr.

—— **Considérations sur les mammifères** qui ont vécu en Europe à la fin de l'époque miocène. Paris, 1873. In-8 de 44 pages. . . 1 fr. 50

GIRARD (D.). Les explorations sous-marines. (Voir page 30.)

GONNARD (F.). Études pétrographiques sur les roches volcaniques de l'Auvergne, traduit de l'allemand de Lasaulx, 1875. In-8° de 225 p. et 2 pl.. . . . . 5 fr.

—— **Minéralogie du Puy-de-Dôme.** Paris, 1876. In-18. . . 5 fr.

GOURDON. Tableaux synoptiques de minéralogie, indiquant la composition et les caractères de toutes les espèces principales ou typiques de minéraux, avec indication de leur composition chimique et de leurs propriétés essentielles. Toulouse, 1873. 5 feuilles in-folio. . 4 fr.

HAMARD. Le gisement préhistorique du Mont-Dol (Ile-et-Vilaine) et les conséquences de cette découverte au point de vue de l'ancienneté de l'homme et de l'histoire locale. Paris, 1877. In-18 avec 6 planches . . . . . 2 fr. 50

HÉBERT (Paul). Théorie chimique de la formation des silex et des meulières. Paris, 1864. In-8 de 16 p.. . . . . 1 fr.

LAMBERT (E.). Nouveaux éléments d'histoire naturelle, à l'usage des lycées, des candidats au baccalauréat ès sciences, etc. 3 vol. in-18 avec 440 gr. dans le texte. . . . . 9 fr.

—— **Géologie.** 3e édition. Paris, 1875. 1 v. in-18 de 240 p. avec 142 grav. dans le texte. . . . . 3 fr.

—— **Botanique.** 3e édition, Paris, 1877. 1 vol. in-18 avec 209 gravures dans le texte.. . . . . 3 fr.

—— **Zoologie.** 2e édition. Paris, 1872. 1 vol. in-18 avec 100 gravures dans le texte.. . . . . 3 fr.

—— **Nouveau guide du géologue.** Géologie générale de la France, suivi d'un appendice sur la géologie des principales contrées de l'Europe. Paris, 1873. 1 vol. in-18 de 500 pages, avec 76 figures dans le texte, et accompagné de la carte géologique de France, par Dufrenoy et Elie de Beaumont. . . . . 10 fr.

Le même ouvrage, sans la carte géologique de la France. . . . . 5 fr.

La première partie contient les renseignements nécessaires et indispensables à celui qui commence l'étude de la géologie, les instructions utiles pour la recherche des fossiles, les conseils pour les voyages, la manière de former des collections, etc.

La deuxième partie est consacrée à la géologie générale de la France, en suivant les contours des bassins géologiques de chaque grande formation.

La troisième partie comprend l'étude spéciale de la géologie de chaque département, classés par ordre alphabétique. Chaque département est suivi de l'indication des auteurs qui l'ont exploré. Ce guide contient ainsi des renseignements très-précieux, qui épargneront de longues recherches.

La géologie de la France est suivie d'un aperçu sur la géologie des principales contrées de l'Europe.

LORIOL (P. DE) et PELLAT (E.). Monographie paléontologique et géologique de l'étage portlandien des environs de Boulogne-sur-Mer. 1865. In-4 de 200 pages avec 11 pl. 30 fr.

—— **Monographie paléontologique et géologique des étages supérieurs de la formation jurassique des environs de Boulogne-sur-Mer.** — 1re partie. **Mollusques céphalopodes et gastéropodes.** Paris, 1874. 1 vol. in-4, avec 10 pl. . . . . 20 fr.

—— 2e partie. **Fin de la description des fossiles.** Paris, 1875, 1 vol. In-4 de 324 pages avec 16 pl.. . . . . 20 fr.

MARCOU (J.) Carte géologique de la Terre, à l'échelle de 1/23000000. Paris, 1875, 8 feuilles coloriées. . . . . 20 fr.

—— **Explication d'une seconde édition de la carte géologique de la Terre.** Paris, 1875. Gr. In-4 de 225 pages avec une carte géologique de la Terre réduite. 12 50

MICHAUD. Description des coquilles fossiles découvertes dans les environs de Haute-Rive (Drôme). 2e éd. Paris, 1876. In-8 de 28 pages et 2 pl. . . . . 2 fr. 50

POMEL (A.). Paléontologie ou Description des animaux fossiles de la province d'Oran, pour servir à l'explication de la carte géologique de la Province, exécutée par ordre du gouvernement, par MM. Rocard, Pouyanne et Pomel. — Zoophytes. — 5e fascicule, Spongiaires. Oran, 1872. 1 vol. in-4 de V-256 pages, avec 36 planches de fossiles . . . . . 35 fr.

—— **Le Sahara.** Observation de géologie et de géographie physique et biologique, avec des aperçus sur l'Atlas et le Soudan, et discussion de l'hypothèse de la mer Saharienne à l'époque préhistorique. Alger, 1872. In-8 de 138 pages. . . . . 3 fr. 75

—— **Description et carte géologique du massif de Milianah.** Paris, 1873. In-8 de 190 pages, avec une carte géologique coloriée. . 6 fr.

REULEAUX. Temps préhistoriques (voir page 32).

ROLLAND DU ROQUAN. Description des coquilles fossiles de la famille des rudistes, qui se trouvent dans le terrain crétacé de Corbières (Aude). Carcassonne, 1841. In-4 de 72 pag. avec 8 pl. (9 fr.) 3 fr.

SOCIÉTÉ GÉOLOGIQUE DE FRANCE (Bulletin de la). Première série, 14 vol. in-8, avec planches. — Deuxième série, 29 vol. in-8, avec planches. Les deux séries (1290) . . . . . 800 fr.

L'année 1877 correspond au tome V de la 3e série, publiée en format grand in-8. Prix de l'abonnement. . . . . 30 fr.

SOCIÉTÉ GÉOLOGIQUE DE FRANCE (Mémoires de la). Première série (1833-1843). 5 vol. en 10 parties, in-4, avec planches. . . 150 fr.

Deuxième série (1844-1875). 10 vol. en 26 parties, in-4, avec planches. . . . . 284 fr. 50

TRIBOLET (de). Tableaux minéralogiques à l'usage de l'enseignement supérieur scientifique. Paris, 1877. In-8 de 32 pages. . 1 fr. 25

VÉZIAN. Le Jura franc-comtois. Etudes géologiques sur le Jura considéré principalement dans sa partie Nord-Occidentale :

Tome I. Le bassin Jurassien et le Jura considéré comme faisant partie d'une formation géogénique. Paris, 1874. In-8 de 216 pages et pl. 4 fr.

Tome II. Structure intérieure et configuration générale du Jura. Paris, 1876. In-8 de 200 pages. . . . . 4 fr.

WOODWARD. Manuel de conchyliologie ou histoire naturelle des mollusques vivants et fossiles, augmenté d'un appendice, par Ralph Tate, traduit de l'anglais, par Aloïs Humbert. Paris, 1870. 1 vol. in-8 cartonné en toile anglaise, non rogné, de 670 pages avec 25 planches contenant 579 figures et 297 gravures dans le texte . . . 14 fr.

ZOOLOGIE

BAILLON (H.). Programme du cours d'histoire naturelle médicale, professé à la Faculté de médecine de Paris. Ire partie. **Zoologie médicale.** Paris, 1868. 1 vol. in-18 de 72 pages. . . . . 75 c.

BLANCHARD (E.), membre de l'Institut, professeur-administrateur au Muséum d'histoire naturelle. **Histoire naturelle des insectes,** leurs mœurs, leurs métamorphoses et leur classification, ou traité élémentaire d'entomologie. 2 beaux vol. in-18 cart., de près de 900 p., avec 20 pl. grav. sur acier, représentant 218 fig. . . . . 7 fr. 50

—— Le même ouvrage, cartonné en toile, avec les planches gravées sur acier, coloriées avec soin. . . . . 10 fr.

CLAUS, professeur de zoologie à l'Université de Vienne. **Traité de zoologie,** traduit de l'allemand sur la 3e édition, par G. Moquin-Tandon. Paris, 1877. 1 vol. grand in-8 de 1100 pages . . . . . 20 fr.

La Zoologie a subi dans ces quarante dernières années des transformations profondes.

L'anatomie, l'embryologie ont été mises à contribution, les animaux sont considérés au point de vue de leurs mœurs, de leurs relations avec le milieu ambiant, de leur distribution géographique, etc.

De nos jours les sciences zoologiques ont reçu une impulsion féconde des recherches entreprises pour combattre ou pour confirmer les théories transformistes, et il n'est guère de travail sérieux qui de près ou de loin ne touche à la question fondamentale de l'origine des espèces.

Tandis que la méthode zoologique subissait ces transformations, les voyageurs et les naturalistes descripteurs multipliaient leurs découvertes, inscrivaient chaque jour de nouvelles espèces dans nos catalogues. D'innombrables matériaux se sont ainsi accumulés, véritable entassement de richesses, au milieu desquels l'esprit courrait grand risque de s'égarer, s'il ne prenait pour guide un ouvrage méthodique qui lui permît d'embrasser l'ensemble du régime animal, tout en lui faisant connaître avec les détails nécessaires les types principaux autour desquels se groupent les diverses formes et leurs rapports de parenté; à ce point de vue l'utilité d'un Traité de zoologie assez vaste pour réaliser ce programme, sans cesser pourtant d'être élémentaire, ne saurait être contestée. En France, dans la patrie de Lamarck, de Cuvier, de Geoffroy Saint-Hilaire, nos étudiants ne sont pas aussi favorisés sous ce rapport que leurs voisins d'Outre-Rhin et d'Outre-Manche. Nous ne possédons en effet aucun ouvrage sérieux au courant de la science. C'est ce qui nous a décidé à publier la traduction que nous offrons aujourd'hui au public. Le Traité du professeur Claus, outre le soin apporté à la partie purement systématique, offre en tête de chaque groupe principal, type, classe, ordre, un exposé succinct, mais complet de l'organisation des êtres compris dans chacun de ces groupes et un aperçu de leurs développements. Aujourd'hui où, sous l'influence des doctrines transformistes, les questions embryologiques ont acquis une si grande valeur, on comprend les services que peuvent rendre des résumés de ce genre, où se trouvent réunis tous les faits de quelque importance. Et si l'on considère qu'il n'existe en France aucun livre où toutes ces notions soient groupées d'une manière systématique au point de vue de l'ensemble du règne animal, et qu'il faut recourir pour leur étude aux nombreux Mémoires épars dans les recueils scientifiques, on ne sera pas surpris du succès du livre du célèbre professeur.

HEUDE (R. P.). Conchyliologie fluviatile de la province de Nanking. Fasc. I. Grand in-4 avec 8 planches. . . . . 10 fr.
Fascicule II. Grand in-4 avec planches . . . . . 10 fr.

DUPUY (D.). Histoire des mollusques terrestres et d'eau douce qui vivent en France. Paris, 1848-1851. 6 fascicules in-4° avec 36 pl. 60 fr.

LAMARCK. Philosophie zoologique, ou exposition de considérations relatives à l'histoire naturelle des animaux, à la diversité de leur organisation et des facultés qu'ils en obtiennent, aux causes physiques qui maintiennent en eux la vie et donnent lieu aux mouvements qu'ils exécutent; enfin, à celles qui produisent les unes le sentiment, les autres l'intelligence de ceux qui en sont doués. Nouvelle édition, revue et précédée d'une introduction biographique, par Charles Martins, professeur d'histoire naturelle à la Faculté de médecine de Montpellier, etc. Paris, 1873. 2 vol. in-8 de 900 pages.. . . . . 12 fr.

Les faits acquis à la science depuis la mort de Lamarck ont confirmé sa théorie fondamentale, désignée maintenant sous le nom de *Théorie de la descendance*. Lamarck, dans ses travaux spéciaux, avait étudié un nombre immense d'animaux et de végétaux, condition nécessaire pour pouvoir s'élever à des généralisations composant l'ensemble du monde organisé.

LEFÈVRE. De la chasse et de la préparation des papillons. Paris, 1863. In-8 avec pl. . . . . 1 fr. 25

LEMAIRE. De la chasse et de la préparation des oiseaux. Paris, 1863. In-8 avec pl. . . . . 1 fr. 25

LIÉNARD. Catalogue de la faune malacologique de l'Ile Maurice et de ses dépendances. Paris, 1877. In-8 de 115 p. 3 fr. 50

LUCAS (H.), aide-naturaliste au Muséum d'histoire naturelle. **Histoire naturelle des lépidoptères d'Europe,** suivie des instructions sur la chasse, la préparation, la conservation des papillons, et sur la manière de choisir et d'élever les chenilles. 2e édition revue et mise au courant de la science. Paris, 1864. 1 beau vol. grand in-8, cartonné en toile anglaise, non rogné, avec 80 planches coloriées représentant plus de 400 sujets. 25 fr.
— Le même ouvrage, demi-rel. chagrin, non rogné.. . . . . 30 fr.

LUCAS (H). Histoire naturelle des lépidoptères exotiques. Paris, 1864. 1 beau vol. gr. in-8, cartonné en toile anglaise, non rogné, avec 80 pl. coloriées, représentant près de 400 sujets. . . . . 25 fr.
—— Le même ouvrage, demi-rel. chagrin, non rogné. . . . . 30 fr.
Voy. Prévost (Florent).

MORELET (A.). Séries conchyliologiques, comprenant l'énumération de mollusques terrestres et fluviatiles recueillies pendant le cours de différents voyages, ainsi que la description de plusieurs espèces nouvelles.
Première livraison. Gr. in-8 de 34 pages et 3 planches color. . . . 4 fr.
Deuxième livraison. 1860. Grand in-8 de 75 pages et 3 planches col. 5 fr.
Troisième livraison. 1863. Gr. in-8 de 120 pages et 5 planches col. 9 fr.
Quatrième livraison. 1875. Gr. in-8 de 120 pages et 6 planches col. 9 fr.

NOUVEAUX ÉLÉMENTS D'HISTOIRE NATURELLE, à l'usage des lycées, des candidats au baccalauréat ès sciences, etc., par M. E. Lambert. 3 vol. in-18 avec 440 gr. dans le texte. . . . . 9 fr.
—— **Géologie.** 3e édition. Paris, 1875. 1 v. in-18 de 240 p. avec 142 grav. dans le texte. 3 fr.
—— **Botanique.** 3e édit. Paris, 1877. 1 v. in-18 avec 202 grav. dans le texte.
—— **Zoologie.** 2e édit. Paris, 1872. 1 vol. in-8 avec 100 grav. dans le texte.
Chaque volume se vend séparément. . . . . 3 fr.
Ces *Nouveaux Éléments d'histoire naturelle* ont été rédigés dans le but d'offrir aux jeunes gens un cours clair et méthodique, pouvant leur servir de préparation immédiate aux examens du baccalauréat ès sciences et aux écoles du gouvernement.
Plus de quatre cents figures enrichissent ces trois volumes; c'est assez dire que nous n'avons rien négligé pour que l'exécution matérielle soit irréprochable.

PASCAL (L.). Catalogue des mollusques terrestres et des eaux douces des environs de Paris et de la Haute-Loire. Paris, 1873. Grand in-8 de 80 pages. . . . . 3 fr. 50

PEREZ. Recherches sur la génération des mollusques gastéropodes, 1874. Gr. in-8° de 50 p. et pl. . . . . 2 fr.

PETIT DE LA SAUSSAYE. Catalogue des mollusques testacés des mers d'Europe. Paris, 1869. 1 vol. grand in-8. . . . 3 fr. 50
—— Le même ouvrage, franco par la poste. . . . . 4 fr. 50
—— **Instruction sur la recherche des coquilles terrestres et fluviatiles** Paris, 1851. In-8 de 16 pages. . . . . 75 c.
—— **Notice à l'usage des personnes qui s'occupent de la recherche des coquilles.** Paris, 1838. In-8 de 11 pages. . . 60 c.

POMEL (A.). Races indigènes de l'Algérie. Arabes, Kabyles, Maures et Juifs. Oran, 1871. In-8 de 75 pages. . . . . 1 fr. 50

PRÉVOST (Florent), aide-naturaliste au Muséum d'histoire naturelle, et **C. LEMAIRE**, docteur en médecine. **Histoire naturelle d'oiseaux d'Europe (passereaux).** 2e édition revue et corrigée. Paris, 1876. 1 beau vol. gr. in-8, cartonné en toile anglaise, non rogné, avec 80 planches gravées en taille-douce et coloriées avec soin, représentant 200 sujets. . . . . 25 fr.
—— Le même ouvrage, demi-reliure chagrin, non rogné. . . . . 30 fr.
—— **Histoire naturelle des oiseaux exotiques.** Paris, 1864. 1 beau vol. gr. in-8, cartonné en toile anglaise, avec 80 pl. gr. en taille-douce et col. avec soin, représentant 200 sujets. . . . . 25 fr.
—— Le même ouvrage, demi-reliure chagrin, non rogné. . . . . 30 fr.
Il n'est rien de plus attrayant, pour les personnes qui ont le goût de l'histoire naturelle, que l'étude des oiseaux et des papillons. Les quatre volumes que nous annonçons (H. Lucas, Florent Prévost et Lemaire) se recommandent aux gens du monde par la netteté des descriptions et la clarté du classement des espèces. Les noms des auteurs sont en outre une garantie de leur valeur scientifique. Le coloris des planches, gravées en taille-douce avec le plus grand soin, a été exécuté d'après les aquarelles des voyageurs et des artistes les plus distingués.

Un traité pour l'empaillage et la chasse des oiseaux, ainsi que pour la préparation et la conservation des papillons et des insectes, accompagne chaque traité. Voy. LUCAS,

PRÉVOST (F.). Des animaux d'appartements et de jardins : oiseaux, poissons, chiens, chats. 2e édition revue et corrigée. Paris, 1872. 1 vol. in-32 de 192 pages, avec 46 gr. dans le texte. . . . . 1 fr. »

La Société protectrice des animaux a décerné à ce volume une mention honorable.

SICHEL. Etudes hyménoptérologiques. 1er fasc., avec 2 pl. col. (5). . . . . 3 fr.

—— **et SAUSSURE (H. de). Catalogus specierum generis scolia** (sensu latiori), continens specierum diagnoses, descriptiones synonymiamque, etc. Paris, 1864. 1 vol. in 8, avec 2 pl. col. (8). 5 fr.

VILLOT (A.). Classification du règne animal. Grenoble, 1877. In-4 de 44 pages. . . . . 2 fr. 50

WOODWARD. Manuel de conchyliologie ou histoire naturelle des mollusques vivants et fossiles, augmenté d'un appendice, par Ralph Tate, traduit de l'anglais sur la 2e édition, par Aloïs Humbert. Paris, 1870. 1 vol. in-8 cartonné en toile anglaise, non rogné, de 670 pages, avec 25 planches contenant 579 figures et 297 gravures dans le texte. . . . . 14 fr.

Il n'existait jusqu'à présent, en France, pour ceux qui se livrent à l'étude des mollusques, que des compilations sans aucune valeur scientifique. Il manquait un livre offrant les garanties que peuvent seules donner des études spéciales.

Le *Manuel de conchyliologie* de Woodward est considéré par tous les malacologistes comme un petit chef-d'œuvre en son genre.

AGRICULTURE — HORTICULTURE — ÉCONOMIE RURALE ART VÉTÉRINAIRE

BROUZET (G.). Recherches sur les maladies des vers à soie. Nice, 1867. In-8 de 80 pages. . . . . 2 fr.

CLÉMENT. Manuel forestier. 1 vol. in-18. . . . . 30 c.

COURTOIS-GÉRARD. De la culture des fleurs dans les petits jardins, sur les fenêtres et dans les appartements. Paris, 1877. 6e édition. 1 vol. in-32 de 192 pages, avec 15 gravures. . . . . 1 fr.

La Société centrale d'horticulture a décerné une médaille à cet ouvrage.

—— **De la culture maraîchère** dans les petits jardins, publié sous le patronage de la Société impériale et centrale d'horticulture. Paris, 1872. 5e édition. 1 vol. in-32 de 192 p., avec 15 grav. . . . . 1 fr.

La Société impériale et centrale d'horticulture a décerné une médaille de vermeil à cet ouvrage, et il a été honoré d'une souscription du ministre de l'agriculture.

DUPUITS DE MACONEX. Guide du propriétaire de vignes. Paris, 1850. In-8 de 140 p. . . . . 1 fr. 50

GAGNAT. De la maladie des vers à soie. In-8 de 30 pages. 75 c.

HOUDART (P.) Nouvelle méthode pour le dosage de l'extrait sec des vins par l'aérométrie. Du jaugeage des vins et spiritueux par leur poids. Paris, 1877. Grand in-8. . . . . 2 fr.

INSTRUMENTS D'AGRICULTURE (Les) à l'Exposition universelle de Londres. 1 vol. in-18. . . . . 55 c.

KOLTZ (J.-P.-J.), Traitement du chêne en taillis à écorces. 1859. 1 vol. in-18, avec 30 gravures. . . . . 75 c.

LADREY, professeur à la Faculté des sciences de Dijon. **Traité de viticulture et d'œnologie.** 2e édition très-augmentée. Paris, 1872-1877. 2 vol. in-18, avec figures. . . . . 16 fr.

Tome I. **Viticulture.** 1 vol. in-18 de 650 pages. . . . . 8 fr.
— II. **Œnologie.** 1 vol. in-18. (*Sous presse.*)

—— **Art de faire le vin.** 3e édition. Paris, 1871. 1 vol. in-18. . 3 fr. 50

SOMMAIRE DES CHAPITRES DE LA TABLE DES MATIÈRES

I. Considération générale sur la fermentation.— II. Fermentation alcoolique.— III. Fermentation du moût de raisin. — IV. Etude des substances produites pendant la fermentation. — V. Préparation du vin, division et classification des opérations. — VI. Vendange, récolte et triage du raisin. — VII. Foulage et égrappage. — VIII. Disposition des cuves pendant la fermentation.— IX. Simplification du matériel des cuviers. — X. Hygiène des cuveries. — XI. Etat actuel de la chimie du vin. — XII. Durée du curage. Foulage, décuvage, pressurage. — XIII. Mise en tonneau, remplissage. — XIV. Soutirage. — XV. Collage. — XVI. Soufrage. — XVII. Mise en bouteilles. — XVIII. Manière de servir le vin. — XIX. Vinification. — XX. Modifications apportées à la marche de la vinification dans certaines conditions particulières. — XXI. Maladies des vins. — XXII. Amélioration des vins.

—— **La Cave.** Almanach œnologique. 1re année 1871. In-32 de 160 p. 75 c.

—— **Le Phylloxera.** Histoire de la nouvelle maladie de la vigne et des moyens employés pour la guérir. Etudes pratiques à l'usage des vignobles menacés. Paris, 1875. 1 vol. in-8 de 240 p. avec carte. . 4 fr.

MARÈS (H.). Manuel pour le soufrage des vignes malades. Emploi du soufre, ses effets. 3e édition, avec figures, augmentée d'un chapitre sur les soufres. Montpellier, 1857. In-18 . . . . . 1 fr.

MOLON (De). Du phosphate de chaux et de son utilité dans la végétation. Paris, 1858. In-8 de 10 pages. . . . . 75 c.

PASTEUR (L.), membre de l'Institut. **Études sur le vin.** Ses maladies, causes qui les provoquent, procédé nouveau pour le conserver et pour le vieillir. 2e édition, remaniée et considérablement augmentée, principalement en ce qui concerne les appareils sur le chauffage des vins. Paris, 1873. 1 vol. grand in-8 de 350 pages avec 32 planches gravées sur acier, imprimées en couleur et 25 grav. dans le texte dont 15 nouvelles. 18 fr.

Les fabricants de vins mousseux, de vinaigre, ainsi que tous ceux qui s'occupent des vins de tous pays et de toutes qualités seront largement récompensés de leurs soins par les avantages qu'ils retireront de l'application facile de moyens consignés dans ce livre remarquable qui devrait se trouver dans les mains de tous les vignerons et dans toutes les écoles des villages adonnés à la culture de la vigne.

REY (A.). Traité de jurisprudence vétérinaire, contenant la législation sur les vices rédhibitoires et la garantie dans les ventes d'animaux domestiques, suivi d'un **Traité de médecine légale** sur les blessures et les accidents qui peuvent survenir en chemin de fer. 2e édition, revue, corrigée et augmentée. Paris, 1874. 1 fort vol. in-8 de 776 pages. . . . . 10 fr.

—— **Traité de maréchalerie vétérinaire**, comprenant l'étude de la ferrure du cheval et des autres animaux domestiques, sous le rapport des défauts d'aplomb, des défectuosités et des maladies du pied. 2e édition, augmentée. Paris, 1865. 1 vol. in-8, avec 174 fig. dans le texte. . 9 fr.

SERINGE (N.-C.). Description, culture et taille des mûriers, leurs espèces et leurs variétés. Paris, 1853. 1 vol. in-8 et atlas in-4 de 26 pl. . . . . 8 fr.

STENFORT (F.). Des conditions des baux ruraux. Entretiens entre un propriétaire et son fermier sur la pratique de l'agriculture. Lectures à l'usage des écoles primaires rurales et des écoles normales. Paris, 1869. 1 vol. in-18 avec 24 gravures dans le texte. . . . 1 fr. 25

TABLEAU de l'art vétérinaire, contenant la description du cheval et autres animaux domestiques, leurs perfections, leurs défauts, leurs maladies et leur traitement. 1 feuille avec 25 gravures. . . . . 1 fr. 25

TISSERANT (E.) Guide des propriétaires et des cultivateurs dans le choix, l'entretien et la multiplication des vaches laitières. 2e édit. Paris, 1861. 1 vol. in-12, avec gravures. . . . . 3 fr. 50

ARTS INDUSTRIELS — LITTÉRATURE SCIENTIFIQUE

BEAUMONT (Élie de). Eloge de Plana. Paris, 1872. In-4 de 70 pages. . . . . 1 fr. 50

—— **Eloge de Bravais.** Paris, 1865. In-4 de 75 pages. . . . 1 fr. 50

—— **Eloge de Puissant.** Paris, 1867. In-4 de 64 pages. . . 1 fr. 25

—— **Eloge de Beautemps Beaupré.** Paris, 1860. In-4 de 63 p. 1 fr. 25

—— **Eloge de Oersted.** Paris, 1863. In-4 de 48 pages. . . . 1 fr. 50

—— **Rapport sur le puits artésien** commencé par M. Mulot dans l'enceinte de la ville de Calais. Paris, 1847. In-4 de 5 pages. . . . 20 c.

—— **Sur quelques essais tentés en Allemagne pour améliorer le fer.** Paris, 1856. In-8 de 14 pages. . . . . 25 c.

—— **Sur un effet de la lune rousse.** Paris, 1874. In-8 de 8 pag. 15 c.

— **Rapport sur les travaux géodésiques** relatifs à la nouvelle détermination de la méridienne de la France. Paris, 1874. In-4 de 14 p. 50 c.

—— **Discours d'ouverture** prononcé le 15 décembre 1859, à la Société de géographie. Paris, 1860. In-8 de 13 pages. . . . . 50 c.

BERNARD (C.). Tables pour le tracé des courbes de tous les rayons. Nantua, 1850. In-18 de 24 p. et tableau. . . . . 75 c.

BIOGRAPHIE des plus célèbres naturalistes. Paris, 1845. In-8 de 232 pages. . . . . 1 fr. 50

BONNET. Influence des lettres et des sciences sur l'éducation. Lyon, 1855. In-8 de 52 p. . . . . 1 fr.

—— **De l'oisiveté de la jeunesse dans les classes riches.** Lyon, 1858. In-8 de 48 pages. . . . . 1 fr.

BURMEISTER (H.). Description physique de la République Argentine, d'après des observations personnelles et étrangères, traduit de l'allemand par E. Maupas. Paris, 1876. 2 vol. in-8 contenant l'histoire de la découverte, la géographie, la climatologie et le tableau géognostique du pays, avec carte géologique. . . . . 20 fr.

CARRET. Le déplacement polaire, preuves des variations de l'axe terrestre. Paris, 1877. In-18, avec carte et fig. . . . . 3 fr.

CARTIER (Emile). Note sur l'industrie du sucre brut dans les Etats du Zollverein et en France. Paris, 1873. Gr. in-8 de 20 pages. . . . . 1 fr.

DEPIERRE J.). Sur les machines à laver, employées dans le blanchiment et la fabrication des toiles peintes. Rouen, 1876. In-8° de 80 pages et pl. . . . . 5 fr.

DUMOUTIER (N.) L'art de travailler les pierres précieuses, à l'usage de l'horlogerie et de l'optique. Paris, 1843. In-8 de 54 p. 2 fr.

GEVERS (C.). Le code physique. In-18 de 200 p. . . . 2 fr. 50

GIRARD (D.). Les explorations sous-marines. — Hydrographie. Appareils de sondage. — Le sol sous-marin. — La vie dans les profondeurs de la mer. — Les eaux. — Les mers anciennes. Paris, 1874. In-8 avec 115 gravures. . . . . 5 fr.

—— **Les soulèvements et dépressions sur les côtes.** Paris, 1876. In-8 de 100 pages. . . . . 2 fr. 50

GIRARD (J.). **La chambre noire et le microscope.** Photomicrographie pratique. 2e édition. Paris, 1870. 1 vol. in-18 de 228 pages avec 80 figures dans le texte... . . . . 3 fr. 50

—— **La photographie appliquée aux études géographiques** Paris, 1871. In-18 de 90 p. avec fig. dans le texte. . . . . 1 fr. 50

HARTSEN (Docteur **F. A.**). **Principes de logique** exposés d'après une méthode nouvelle. Ouvrage suivi d'un traité sur les principes de l'esthétique. Paris, 1872. 1 vol. in-8 de III-156 pages . . . . . 3 fr.

—— **Principes de psychologie,** avec une étude sur l'instinct et sur la nature du génie. Paris, 1873. 1 vol. in-18, avec 4 planches. . 3 fr. 50

—— **Principes de philosophie.** Paris, 1877. 1 volume in-18, de 172 pages. . . . . 3 fr.

HUBERT (Dr). **Esprit et matière.** Réponse à M. le docteur Büchner. Paris, 1871. 1 vol. in-8 de 260 p. . . . . 5 fr.

LADREY, professeur à l'École de médecine de Dijon. **Les établissements industriels et l'hygiène publique.** Paris, 1867. 1 vol. in-8. . . . . 2 fr. 50

LA PORTE (Dr **de**). **Hygiène de la table.** Paris, 1870. 1 vol. gr. in-8° de 528 pages.. . . . . 6 fr.

Extrait de la table des matières. — Introduction. — Du régime. — Des fruits. — Des légumes. — Des céréales. — Des poissons. — Des gibiers. — Des volailles. — Des viandes de boucherie. — Des produits animaux. — Des aliments de luxe. — Des condiments, etc.

LENOEL (Louis), Traité théorique et pratique de gymnastique, à l'usage des lycées, colléges, et de tous les établissements d'instruction publique. 1 vol. in-8 de 355 pages avec 650 figures dans le texte. . . . . 2 fr. 50

LEVITTOUX (Henri). Philosophie de la nature. 3e édition française publiée d'après la 4e édition polonaise revue et corrigée par l'auteur. Paris, 1874. 1 vol. grand in-8. . . . . 12 fr

LOUP (M.). **Solution du problème de la locomotion aérienne.** Paris, 1853. In-18 avec 21 figures. . . . . 1 fr. 50

PARVILLE (**Henri de**). **Découvertes et inventions modernes.** Poudre à tirer. — Pyrotechnie. — Machines à vapeur. — Bateaux à vapeur. — Chemins de fer. — Télégraphie électrique. Paris, 1866. 1 vol. in-18 avec 160 gravures dans le texte. . . . . 7 fr.

—— **Causeries scientifiques**, découvertes et inventions, progrès de la science et de l'industrie. Paris, 1861-1866. 5 vol. in-18, avec 163 gravures dans le texte. . . . . 17 fr. 50

Chaque année se vend séparément. . . . . 3 fr. 50.

(La 2e année (1862) est épuisée.

PASSOT (**P.**). **Leçons d'un instituteur**, pour disposer les enfants aux bons traitements envers les animaux. Paris, 1862. 1 v. in-32 de 192 p. 1 fr.

REULEAUX, directeur de l'Académie industrielle de Berlin. **Le constructeur.** Formules, règles, calculs, tracés de machines, renseignements usuels, aide-mémoire des ingénieurs, constructeurs, architectes, etc. Traduit de l'allemand sur la 3e édition par MM. Dedize et Mérijot, ingénieurs des manufactures de l'Etat. Paris, 1873. 1 vol. in-8 de 700 pages avec 715 figures dans le texte, tableaux, etc. . . . . 20 fr.

M. Reuleaux, l'un des plus savants professeurs de mécanique industrielle de l'Allemagne, a écrit un ouvrage qui renferme des tables, des formules, des règles, des calculs, des tracés et des renseignements pour les ingénieurs, les constructeurs, les architectes et les mécaniciens. L'ouvrage complet est divisé en quatre parties principales : la première partie comprend *la Résistance des matériaux;* la deuxième partie est consacrée à l'exposé des principes de *la Graphostatique;* la troisième partie comprend *la Détermination des organes de machines.* Enfin, la quatrième partie renferme *une série de tables.*

Le Constructeur de M. Reuleaux renferme, dans un ordre très-méthodique, tout ce que la science et la pratique nous ont révélé jusqu'à présent sur la construction des machines, et cet ouvrage est indispensable à tous ceux qui veulent inventer, dessiner, organiser, construire ou diriger des machines, ou enseigner la mécanique industrielle. Les figures insérées dans le texte sont d'une exécution parfaite; l'ouvrage est imprimé avec soin.

BEULEAUX. Traité de cinématique. Principes fondamentaux d'une théorie générale des machines. Traduit de l'allemand par M. Debize, ingénieur des Manufactures de l'État. Paris, 1877. 1 vol. gr. in-8 de 700 pages avec 452 fig. dans le texte et 1 atlas de planches . . . . . 20 fr.

Ce livre a un but plus élevé que *le Constructeur*, et nous avons la conviction qu'il est destiné à introduire de profondes modifications dans l'enseignement de la Cinématique.

La Cinématique du professeur Reuleaux doit, à vrai dire, être considérée comme une science entièrement nouvelle, éminemment propre à faciliter l'intelligence des machines existantes et à diriger l'inventeur dans ses recherches. Après avoir reconnu l'insuffisance ou l'imperfection des méthodes en usage, le professeur Reuleaux a cherché à déterminer les lois qui régissent la formation des mécanismes, et, de ses recherches, il a tiré des conclusions d'une grande importance.

D'après l'auteur, la machine se compose d'un ou de plusieurs mécanismes, dont chacun peut se ramener à une chaîne cinématique formée elle-même de couples d'éléments.

Cette décomposition de la machine, ou son analyse cinématique, est simple et facile à comprendre. Elle est d'ailleurs extrêmement féconde.

Les principes fondamentaux relatifs aux couples d'éléments et aux chaînes cinématiques font l'objet des cinq premiers chapitres. Le chapitre VI indique en traits généraux, les origines et les perfectionnements successifs de la machine, considérée comme produit de l'esprit humain. Le chapitre VII est consacré à l'exposition d'un système de notation cinématique qui est de nature à faciliter notablement l'usage de l'analyse. Les chapitres VIII à XII sont consacrés à l'analyse cinématique des mécanismes, organes de machines et machines complètes.

—— **Temps préhistoriques. — Coup d'œil sur l'histoire du développement des machines dans l'humanité.** (Extrait de l'ouvrage précédent.) Paris, 1876. Gr. in-8 de 36 pages. . . . 1 fr. 50

SERAINE (L.). Les préceptes du mariage, traduits du grec de Plutarque, suivis d'un essai sur l'idéal de l'amour, du mariage et de la famille. 4e édition. 1 volume in-32 de 192 pages. . . . . 1 fr.

Petit ouvrage plein de charme et de la plus haute moralité. Il devrait se trouver dans toutes les corbeilles de mariage.

WALKHOFF (L.), fabricant de sucre. **Traité complet de fabrication et raffinage du sucre de betteraves**, à l'usage des fabricants de sucre, directeurs de sucrerie, contre-maîtres, mécaniciens, ingénieurs, constructeurs d'appareils pour sucrerie, cultivateurs, chimistes, etc. 2e édition française, publiée sur la 4e édition allemande, par les soins de M. Mérijot, directeur de la sucrerie de Bourdon (Puy-de-Dôme). Paris, 1874, 2 vol. grand in-8, avec 200 grav. dans le texte. . . . . 40 fr.

Le peu d'ouvrages publiés sur le sucre de betteraves en France, écrits par des chimistes de cabinet, n'est pas à la hauteur d'une industrie sans cesse en progrès, et ne fournissent au fabricant que des données insuffisantes sur les questions du travail journalier de l'usine.

Pour quiconque s'est occupé de l'industrie du sucre, le nom seul de l'auteur est un sûr garant de la valeur de son œuvre. L'ouvrage de M. Walkhoff est considéré, en tous pays, comme le traité le plus complet et le plus autorisé publié sur la fabrication. Trois éditions ont été épuisées en Allemagne en quelques années.

Cette 2e édition est complétement refondue et mise en harmonie avec les conditions du travail de l'industrie sucrière en France. La compétence reconnue de M. Mérijot ajoute au livre sans rival de Walkhoff une valeur nouvelle.

Typographie Lahure, rue de Fleurus, 9, à Paris.